THE UNIVERSITY
OF ILLINOIS
LIBRARY

611.05
RO
v. 14-15

RICERCHE

FATTE

NEL LABORATORIO DI ANATOMIA NORMALE

DELLA

R. UNIVERSITÀ DI ROMA

ED

IN ALTRI LABORATORI BIOLOGICI

PUBBLICATE

DAL

Professore FRANCESCO TODARO

Direttore dell'Istituto Anatomico di Roma

VOLUME XIV.

CON OTTO TAVOLE E VENTIQUATTRO FIGURE NEL TESTO

ROMA

TIPOGRAFIA FRATELLI PALLOTTA

Via del Nazareno, 14

1908-1909

611.05
RO
V. 14-15.

INDICE

Fascicoli 1-2 (pubblicati il 20 Dicembre 1908)

Sergi S. — Contributo allo studio del lobo frontale e parietale nelle razze umane. — Osservazioni sul cervello degli Herero *(tavola 1)* . . . pag. 5

Pensa. — Studio sulla morfologia e sulla topografia della *cisterna chili* e del *ductus thoracicus* nell'uomo ed in altri mammiferi *(tavole 2 e 3)* » 109

Luna. — Sulla irrorazione arteriosa delle glandole soprarenali nell'uomo *(tavola 4)* . . . . . » 145

Fascicolo 3 (pubblicato il 10 Giugno 1909)

Mannu. — Intorno ad alcune particolarità anatomiche del palato nell'uomo (muccosa, ghiandole palatine e di Verga, fossette ed aree cribose, residui della fessura palatina) *(tavole 5 e 6 e ventitrè figure nel testo)* . . . . . » 161

Castellani — Lo sviluppo della circolazione sanguigna nei denti transitori dell'uomo *(tav. 7)* . . . . . » 197

Sergi Q. — Contributo allo studio dei solchi e dei giri cerebrali nel gatto domestico *(felis domestica) (tavola 8)* . . . . . » 213

Luna. — Rara anomalia dell'arteria intercostalis suprema *(con figura nel testo)* . . . . . » 243

479066

DALL'ISTITUTO DI ANATOMIA DELL'UNIVERSITÀ DI BERLINO
DIRETTO DAL PROF. W. WALDEYER

21205
492
ICL

CONTRIBUTO
ALLO
STUDIO DEL LOBO FRONTALE E PARIETALE
NELLE RAZZE UMANE

OSSERVAZIONI SUL CERVELLO DEGLI HERERO

PEL
Dott. SERGIO SERGI

(Tavola 1)

Mehr Licht!
GOETHE

Lo studio comparativo della morfologia cerebrale nelle razze umane è proceduto finora assai lentamente, a differenza della craniologia comparata, che costituisce il capitolo più ricco dell'Antropologia anatomica, cosicchè mentre oggi sono acquisiti alla scienza determinati caratteri fisici osteologici relativi ai varii gruppi umani, nulla si può asserire nella stessa maniera per il cervello. Quest'organo, che per le sue funzioni dominatrici e pur sempre misteriose, avrebbe dovuto essere investigato con maggiore interesse o curiosità, ha dovuto in Antropologia lasciare il posto al cranio e ciò soltanto per le difficoltà grandi che si incontrano per avere gli elementi di ricerca. Possediamo è vero parecchie descrizioni singole di cervelli di razze diverse, ma esse formano una letteratura frammentaria, che è ben lontana dal darci una qualsiasi idea di differenze o somiglianze in dati gruppi umani, pur servendo alle nostre conoscenze anatomiche. All'Antropologia anatomica occorrono osservazioni compiute su raccolte numerose di esemplari appartenenti ad una determinata razza (ed uso questa parola nel senso possibilmente più ristretto di gruppi umani con speciali caratteri fisici), per cui si possa stabilire l'esistenza e la frequenza di date formazioni. A questo concetto furono informate le ampie ricerche di Weinberg sui cervelli degli Estoni, dei Lettoni e

dei Polacchi, di Kohlbrugge sui cervelli dei Giavanesi, e quelle sommarie di Waldeyer sui cervelli di alcune popolazioni africane. Ad essi, che ebbero di mira l'Antropologia anatomica dell'encefalo, bisogna aggiungere coloro che fecero osservazioni su ricche serie di cervelli e che pur non avendo questo fine diretto compirono le loro investigazioni su collezioni antropologicamente omogenee: così abbiamo gli studi di Sernow sui Russi, di Giacomini sugli Italiani, di Cunningham sugli Irlandesi, di Retzius sugli Svedesi e di Eberstaller sugli Austriaci (che non costituiscono davvero una razza); per gli Italiani sono un prezioso contributo le osservazioni di Chiarugi e di Mingazzini. Non passo alla enumerazione delle descrizioni di singoli cervelli, ma ricordo per il loro speciale interesse quelle di tre cervelli di Eschimesi di Spitzka, di due cervelli della Terra del Fuoco di Seitz e di un cervello di Australiano di Karplus.

Il museo in cui è raccolta in questo momento la più ricca collezione di cervelli appartenenti a razze diverse è quello di Anatomia di Berlino per opera dell'instancabile attività del prof. Waldeyer che da 20 anni se ne interessa. Egli con generosa ospitalità mi permise le investigazioni numerose sui cervelli che vi si conservano e delle quali con il presente lavoro comincio la illustrazione e qui invio al maestro la testimonianza della mia gratitudine.

Lo studio presente si basa sulle osservazioni che ho compiuto su quattordici cervelli di Herero adulti, undici maschili e tre femminili; le indicazioni relative ad essi sono raccolte nella tabella seguente (1). Alcuni di questi cervelli furono già molto sommariamente studiati da Waldeyer.

Gli Herero formano una popolazione che abita la « Südwestafrica » tedesca e che bisogna differenziare dagli Ottentotti, loro vicini, per caratteri fisici e linguistici. Il prof. Schultze, cui si deve in gran parte la collezione, che studio, riferisce (cit. da Waldeyer) che gli Herero in media misurano 180 cm. e talvolta presentano stature atletiche: caratteristico è il fatto che i loro muscoli si delineano spesso in tutte le loro singole particolarità al di sotto della cute, senza che il pannicolo adiposo ne nasconda la forma. Il capo è relativamente piccolo rispetto al corpo. La struttura generale dello scheletro e della musculatura è più fine negli Ottentotti, che sono più piccoli ed hanno una statura media di 170 cm. Le mani ed i piedi degli Ottentotti adulti sembrano quelli di un ragazzo rispetto alle estremità degli Herero, non si osserva poi mai in quelli l'aspetto atletico di questi. Intellettualmente gli Ottentotti sono superiori agli Herero.

(1) Per lo studio analitico completo di ogni cervello e le relative figure vedi il mio lavoro in corso di stampa « *Cerebra Hererica* » in « Ergebnisse einer zoologischen Forschungsreise in Südafrika mit Unterstützung der Kgl. - Preuss. Akademie der Wissenschaften zu Berlin von Dr. Leonhard Schultze ».

INDICAZIONI SUI CERVELLI DI HERERO ILLUSTRATI IN QUESTO STUDIO.

Numero del cervello	Sesso	Età anni	Peso del corpo in kgr.	Lunghezza del corpo in cm.	Peso del cervello fresco in gr.	Nome dell' individuo	Numero indicato da Waldeyer in « Gehirne südwestafricanischer-Volker »
I	maschio	30 circa	....	168	1265	Hucko	I
II	»	18 circa	....	170	1450	Katjirito	I
III	»	12	....	150	1354	Karirombo	III
IV	»	22	60	186	1390	August	IV
V	»	17 circa	....	178	1470	Simon	V
VI	»	20-25	60-62	175	1210	Kanakanyara	VIII
VII	»	24	57,5	....	1250	....	IX
VIII	»	35	50	188	1230	Kaire	....
IX	»	30 circa	60	166	1200	Kamanjab	....
X	»	20-25	72	....	1332,5	....	....
XI	»	22	44,5	....	1163	....	....
XII	femmina	26	57	....	1164	....	X
XIII	»	30	40	....	1162	....	XI
XIV	»	35	45,5	....	1146	...	....

Fissura Sylvii.

Nella tabella delle variazioni della fessura di Silvio negli Herero sono stati riuniti alcuni dei fatti principali, che risultano dall'analisi compiuta e che in riassunto sono i seguenti:

1°) L'inclinazione del ramo principale a destra è maggiore (sette volte) o uguale (sette volte) a quella del ramo sinistro, mai appare minore. Le differenze in genere, non sono molto grandi, come anche l'inclinazione per lo più non è molto esagerata. solo una volta si osserva una obliquità eccezionale della fessura a destra nel cervello XI.

2°) È alquanto più frequente la terminazione semplice posteriore della fessura, che la sua biforcazione; la prima di fatti si osserva tredici volte nei maschi e quattro nelle femmine, mentre la seconda solo nove nei maschi e due nelle femmine, la prima poi nei maschi presenta un leggero predominio a destra, la seconda a sinistra.

3°) I rami anteriori sono più di frequente separati (tredici volte), meno spesso sono uniti da un tronco comune ed Y (sette volte) e più di rado a V (quattro volte); raramente varia il numero dei rami, una volta solo è unico e tre volte ve ne sono tre. Se si considera la forma a V come intermedia, si ha una prevalenza notevole delle forme estreme e quindi definitive. Nei cervelli femminili si trovano soltanto queste ultime, cioè vi si constata una maggiore stabilità, mentre nei maschi si ha una maggiore variabilità. La forma ad U è prevalente a sinistra (nei maschi 5:11, nelle femmine 3:3), mentre a destra è meno frequente (nei maschi 4:11, nelle femmine 1:3). La forma ad Y nei maschi è più frequente a sinistra (3:11) che a destra (2:11), nelle femmine solo a destra (2:3). La forma a V nei maschi prevale a destra (3:11) sulla sinistra (1:11). Il ramo unico è a destra, la triplice ramificazione più (2:11) a sinistra che a destra (1:11) e solo nei maschi. Ciò dimostra che a sinistra predominano tutte le forme, che rappresentano un aumento di superficie del solco, a destra le forme con estensione minore; le forme intermedie prevalgono a destra; la variabilità è maggiore a destra e ciò assolutamente nelle femmine.

4°) Sia nei maschi che nelle femmine è più frequente l'anastomosi a sinistra coi solchi retrocentralis, centralis e temporalis superior, più frequente a destra quella col sulcus praecentralis. Il solco diagonale si anastomizza in egual misura in ambo i lati nei maschi, mai nelle femmine. Più rare sono le anastomosi con il s. di Rolando (4:28), più frequenti quelle con il s. praecentralis (17:28), un pò meno quelle con il retrocentralis (12:28). In complesso sono maggiori a sinistra le confluenze della fessura con i solchi perisilviani.

5°) I confronti tra i due lati dimostrano la prevalenza delle comunicazioni

con i solchi perisilviani a sinistra, un aumento da questo lato di elementi terziarii. Lo sviluppo maggiore dei solchi non si fa soltanto per la fusione di segmenti, ma anche per la loro divisione; i solchi si dividono in unità più piccole ed alcune di queste si fondono con i solchi principali vicini, le altre rimangono come solchi terziarii di ordine inferiore (cerv. III) ovvero i solchi principali si dividono in solchi distinti per aumento dei loro segmenti, come il solco ad Y costituito dai rami anteriori della silviana che passa a quella ad U. Questi due fatti in apparente contradizione (cerv. XIV) spiegano come grandi differenze di forme possono essere indice di sviluppo maggiore della corteccia, mentre poi per la fessura di Silvio non può ritenersi, che il ramo fatto dalla confluenza dei solchi circostanti costituisca una condizione di maggiore evoluzione della corteccia, perchè vi sono casi in cui appunto questa è povera attorno alle fessure di elementi di solchi e pure esistono le confluenze, il che è dovuto alla fusione di elementi sparsi, che si orientano tutti su grandi linee direttive. Per il concetto delle omologie sono di speciale interesse quei cervelli, nei quali solchi che da un lato debbono avere una denominazione nell'altro ne hanno un'altra per i loro caratteri di posizione, mentre il confronto tra i due lati ci fa accorti della loro perfetta identicità; le differenze sono dovute o al minor sviluppo di un segmento (cerv. IV, IX), dove allora da una parte vi è un solco fondamentale definito (es. ramo anteriore della silviana), nell'altro esiste un solco che deve esser considerato come terziario (IX) ovvero ad uno spostamento dei segmenti fondamentali entro una determinata zona (cerv. VII, VIII), per cui da una parte costituiscono un solco, che è un ramo discendente del precentrale, dall'altra o un solco subcentrale anteriore (*N*) od uno diagonale (*d*). Tali compensi che si fanno in ampio spazio, come ad esempio nella terza circonvoluzione frontale, debbono far rimaner guardinghi dalle affermazioni assolute sui limiti esterni individuali delle zone fisiologiche relative; questi compensi che si effettuano per la capacità emigratoria dei segmenti formatori dei solchi si osservano anche dietro il solco di Rolando per la zona compresa tra questo e la pars ascendens della fessura.

6°) La distanza assoluta del ramo principale della fessura tra il ramo ascendente anteriore ed il punto, in cui si biforca o cambia direzione indietro, è nei maschi su dieci volte, sei volte maggiore a sinistra, nelle femmine su tre volte due volte maggiore a destra; la distanza relativa è nei maschi maggiore a sinistra sei volte su undici, nelle femmine due volte è uguale ed una volta maggiore a destra su tre. Quindi nella somma la distanza assoluta si presenta in egual numero di volte prevalente in un lato sull'altro, mentre la distanza relativa è con leggera prevalenza maggiore a sinistra. Rispetto al sesso sia la distanza assoluta che la relativa sono leggermente prevalenti a sinistra nei maschi, a destra nelle femmine. Le medie ottenute con i valori delle misure ottenute danno risultati diversi come ben si può vedere dalla tabella.

Giacomini non attribuì notevole importanza alla inclinazione della fessura di

VARIAZIONI DELLA FESSURA

Numero del cervello	Inclinazione del ramo principale	Terminazione posteriore del ramo principale: semplice pars ascendens unica		biforcata pars ascendens + pars descendes		Forma e numero dei rami anteriori	
		D	S	D	S	D	S
I	D > S	1	1	....	....	2 a U	2 a U
II	D > S	....	....	1	1	2 a U	2 a Y
III	D = S	1	1	..	....	2 a Y	2 a Y
IV	D = S	....	....	1	1	3	2 a U
V	D = S	....	...	1	1	2 a U	3
VI	D > S	1	1	....	....	2 a V	2 a U
VII	D = S	1	1	....	....	2 a U	3
VIII	D > S	1	....	—	1	2 a V	2 a U
IX	D = S	....	....	1	1	1	2 a Y
X	D = S	1	1	...	....	2 a Y	2 a U
XI	D > S	1	1	....	....	2 a V	2 a V
Somma		7	6	4	5		
XII	D > S	1	1	....	....	2 a Y	2 a U
XIII	D > S	....	....	1	1	2 a U	2 a U
XIV	D = S	1	1	....	....	2 a Y	2 a U
Somma		2	2	1	1		
Somma Totale		9	8	5	6		

(1) Sono considerati qui anche i solchi trasversi posteriori dell' opercolo parietale superiore che passano alla superficie esterna dell' emisfero, essi sono indicati con *.

D = destra, S = sinistra.

DI SILVIO NEGLI HERERO

Comunicazioni con															
il s. retrocentralis		il s. subcentralis posterior (1)		il s. Rolandi		il s. subcentralis anterior		il s. praecentralis		il s. diagonalis		il s. temporalis superior (2) indietro a metà			
D	S	D	S	D	S	D	S	D	S	D	S	D	S	D	S
....	....	1	....	....	....	....	....	....	....	1	....	....	....	....	....
....	1	....	....	....	....	....	1	1	....	....	1	....	1	....	1*
....	1	1	1*	....	....	1	1	....	1	....	....	....	....	....	1
1	1	1	1*	....	1	1	1	1	1	....	....	....	....	....	....
1	1	1*	....	....	....	1	1	per *N*	....	....	1	....	....	....	....
....	1	1	....	....	....	....	1	....	per *d*	....	1	....	....	....	....
....	....	1	....	1	....	....	....	....	....	1	....	....	....	....	1*
....	....	1	1	....	....	....	1	1	1	1	1	....	....	1	....
1	per *M*	....	1	....	....	1	1	1	....	....	....	....	....	....	....
....	....	....	1	....	1	1	1	1	1	....	....	....	....	....	....
1	1	—	1*	....	....	....	1	1	....	1	....	....	....	....	....
4	7	7	6	1	2	5	9	7	5	4	4	....	1	1	3
....	....	1	1	....	....	....	....	1	....	....	....	....	....	....	....
....	....	1	1	....	....	1	....	1	1	....	....	....	....	....	....
....	1	1	1	....	1	1	....	1	1	....	....	....	1	....	....
....	1	3	3	....	1	2	....	3	2	....	....	....	1	....	....
4	8	10	9	1	3	7	9	10	7	4	4	....	2	1	3

(2) Sono calcolate come comunicazioni anche le anastomosi di grossi elementi separati dal solco e queste sono distinte con *.

M = s. subcentralis posterior, *N* = s. subcentralis anterior, *d* = s diagonalis.

Silvio rispetto alle razze e ritenne che le sue variazioni fossero particolarmente in relazione con la forma del cervello, come già Calori, Meyer e Rüdinger. Cunningham più tardi misurando l'angolo d'inclinazione della fessura non trovò differenze notevoli tra i dolicocefali ed i brachicefali, nè tra i maschi e le femmine, invece constatò una maggiore obliquità a destra, fatto che vide anche negli antropoidi, nei quali però l'inclinazione è maggiore che nell'uomo. Questa medesima differenza tra i due lati esiste nei cervelli degli Herero, nei quali poi non si osserva come regola assoluta l'asserzione di Parker, che la fessura nei negri è diretta dapprima quasi orizzontalmente e poi si volge ad angolo quasi retto innanzi, come anche sostenne Hovelacque, giacchè, come già vide Waldeyer, incontriamo tutte le forme, che si riscontrano negli Europei.

La tabella comparativa sul modo di terminare della estremità posteriore del ramo principale dimostra una notevole differenza tra gli Herero e le altre razze

TERMINAZIONE POSTERIORE DELLA FISSURA SYLVII

	Herero Sergi	Giavanesi Kohlbrugge	Svedesi Retzius	Lettoni Weinberg	Estoni Weinberg	Polacchi Weinberg
Semplice	17 : 28	3 : 25	30 : 100	7 : 50	2 : 18	27 : 50
Biforcata	11 : 28	22 : 25	70 : 100	43 : 50	16 : 18	23 : 50

esaminate; mentre nei primi si ha un predominio notevole delle forme semplici della fessura su quelle con biforcazione, nei Giavanesi si ha un predominio enorme delle seconde sulle prime, sicchè gli Herero ed i Giavanesi stanno agli estremi opposti per la differenza di tale carattere: gli Europei occupano una posizione intermedia, i Polacchi sono più vicini agli Herero, gli Estoni ai Giavanesi. Già Waldeyer aveva osservato in dieci cervelli di negri dell'Africa orientale, che la biforcazione posteriore mancava spesso (« fehlte verhältnissmässig oft auf einer oder auf beiden Seiten »), ma non indicò il numero delle volte.

Circa il numero dei rami anteriori della fessura e la frequenza delle variazioni è notevole, che più gli Herero e un po' meno i Giavanesi si allontanano alquanto dagli Europei, perchè presentano più raramente un unico ramo, che

I RAMI ANTERIORI DELLA FISSURA SYLVII

	Herero	Giavanesi	Irlandesi	Svedesi	Austriaci	Lettoni	Estoni	Polacchi	Russi
	Sergi	Kohlbrugge	Cunningham	Retzius	Eberstaller	Weinberg	Weinberg	Weinberg	Sernow
	28	25	80	100		50	18	50	
Ramo unico . .	1 : 28 3,5 %	2 : 25 8 %	30 %	14 %	24 %	10 %	28 %	19 : 50 38 %	15 %
due rami a Y .	7 : 28 25 %	3 : 25 12 %	32 %		31 %	22 %		29 : 50 58 %	
due rami a U .	13 : 28 46,4 %	20 : 25 80 %	37,5 %		45 %	32 %	44 %		
due rami a V .	4 : 28 14,2 %					18 %	28 %		
tre rami . . .	3 : 28 10,7 %			in casi rari		8 %			

con relativa frequenza si trova nei Polacchi ed Irlandesi, i Lettoni si avvicinano di più ai Giavanesi. Così pure sia gli Herero, che i Giavanesi si distanziano alquanto dagli Europei per la maggior frequenza delle forme ad U ed a V insieme considerate. Ciò è importante, se ricordiamo, che già Broca e più tardi Giacomini hanno trovato la forma ad Y più frequente nei cervelli « più semplicemente costituiti, e dove si notano minori varietà ». La tabella che quì sotto riporto da Cunningham serve ad illustrare la frequenza, con cui variano i rami anteriori della fessura di Silvio per il lato e per il sesso negli Irlandesi.

FREQUENZA DELLE VARIAZIONI

DEI RAMI ANTERIORI DELLA FISSURA SYLVII SECONDO IL LATO ED IL SESSO NEGLI IRLANDESI. CUNNINGHAM.

	Destra	Sinistra	Maschi	Femmine
Ramo anteriore unico	41,3 %	14,7 %	30,8 %	28,5 %
Due rami separati	32,6 %	44,1 %	40,4 %	32,1 %
Forma a Y	26,1 %	41,1 %	28,8 %	39,3 %

Da questa risulta che le forme più semplici (ramo unico) predominano in maniera notevole a destra, le altre a sinistra e più di tutte le più sviluppate (a due rami separati); riguardo al sesso le forme estreme (le più semplici e le più evolute) predominano nei maschi, le intermedie nelle femmine; le forme semplici nei primi sono in maggior numero che le intermedie, nelle seconde in minor numero che le altre. Questi fatti solo in parte corrispondono a quelli che abbiamo visto negli Herero, dove cioè per le variazioni di frequenza tra i due lati si ha una prevalenza della forma più sviluppata a sinistra: mentre per il sesso, nelle femmine si ha il predominio delle forme più evolute e molto meno delle intermedie, nei maschi quasi un' equivalenza di predominio delle forme più evolute e delle intermedie calcolando tra queste sia le forme a V che quelle a Y.

Le variazioni di frequenza, con la quale si incontrano le anastomosi del ramo principale con i solchi precentrale, retrocentrale e di Rolando paragonate nei cervelli di alcune razze, come ho cercato di riassumere in una tabella, non ci permettono delle conclusioni sintetiche. L'anastomosi con il s. praecentralis sono più frequenti negli Herero e poi negli Italiani, più rare negli Irlandesi; sono poi più frequenti a destra negli Herero, a sinistra negli Italiani e negli Svedesi; negli Italiani studiati da Chiarugi (Senesi) in egual numero per lato. Le anastomosi con il s. di Rolando sono più frequenti negli Svedesi e negli Irlandesi (considerando insieme gli emisferi di ambo i lati) sono molto più rare nei Lettoni, Estoni ed Italiani; sono più frequenti a sinistra negli Herero, Italiani e Svedesi, nei quali ho potuto stabilire il confronto tra i due lati; la differenza però è piccola (Italiani di Giacomini) o nulla (Italiani di Chiarugi) negli Italiani, alquanto maggiore negli Svedesi, molto grande negli Herero. Le anastomosi con il s. retrocentralis sono in totale più frequenti tra gli Herero, un po' meno negli Svedesi e meno ancora negli Italiani; in tutti sono più frequenti a sinistra e la differenza tra i due lati è più spiccata negli Herero, meno di tutti negli Italiani. Le anastomosi con il solco temporale superiore sono in notevole prevalenza a sinistra, quelle che si compiono indietro si presentano con la stessa percentuale negli Herero e nei Senesi a sinistra, un po' meno negli Italiani di Giacomini, in questi e negli Herero non ve ne sono a destra. Più facili a verificarsi sono le anastomosi a metà del s. temporalis superior ed anche queste a sinistra negli Herero e nei Giavanesi con una percentuale intermedia tra gli Italiani di Giacomini e quelli di Chiarugi; a destra vi ha una frequenza alquanto maggiore negli Herero di fronte agli Italiani.

La proposizione di Eberstaller, che la porzione laterale della fessura di Silvio è in media maggiore a sinistra risulta solo confermata negli Herero, se si considerano i valori singoli di ciascuna misura, si hanno risultati del tutto opposti, se si tiene conto delle medie di tutti i valori come fece quell'autore.

ANASTOMOSI DELLA FISSURA SYLVII

	Herero		Giavanesi	Italiani		Italiani Senesi		Svedesi		Irlandesi	Lettoni	Estoni
	Sergi		Kohl-brugge	Giacomin.		Chiarugi		Retzius		Cunningham	Weinberg	Weinberg
lato	D	S	S	D	S	D	S	D	S	D+S	D+S	D+S
num. degli emisferi.	14	14	25	168	168	21	21	50	50	....	50	18
con il s. praecentralis	10 71.4 %	7 50 %	13 52 % 16% per *d*	104 61,9 %	107 63,9 %	10 47,7 %	10 47,7 %	20 per d 3 per N 46 %	18 per d 6 per N 48 %	22 % per d 20 % per N 42 %	32 % diretta 4 % per d	5 % diretta 11 % per N spesso per d
con il s. centralis. .	1 7,1 %	3 21,4 %	2 per N 8 %	10 5,9 %	11 6,5 %	1 4,7 %	1 4,7 %	5 per N 5 per M 20 %	11 per N 2 per M 26 %	10 : 52 19 %	2 = 4 %	1 : 5,5 %
con il s. retrocentralis	4 28,5 %	8 57,1 %	13 per M 52 %	47 27.9 %	51 30,3 %	6 28,5 %	6 28,5 %	17 per M 34 %	23 per M 46 %	....	....	....
con il s. temporalis superior indietro. .	0	2 14,2 %	0	0	16 9,5 %	3 14,2 %	3 14,2 %	....	..	....	....	....
con il s. temporalis superior a metà . .	1 7,1 %	3 21,4 %	4 16 %	5 2,9 %	26 15,4 %	0	3 23,8 %	....	....	....	....	....

NOTA. *N* = s. subcentralis anterior; *M* = s. subcentralis posterior ; *d* = s. diagonalis.

MISURE IN MILLIMETRI DELLA DISTANZA DELLA ESTREMITÀ POSTERIORE DELLA FESSURA DI SILVIO
DAL PUNTO IN CUI SI BIFORCA O DOVE CAMBIA DIREZIONE NEGLI HERERO

Sesso	Numero del cervello	al polo temporale				al ramo ascendente anteriore			
		distanza assoluta		distanza relativa (compasso)		distanza assoluta		distanza relativa (compasso)	
		destra	sinistra	destra	sinistra	destra	sinistra	destra	sinistra
maschio	I.	89	91	72	76	51	56	47	52
»	II	94	82	72	72	65	69	53	56
»	III	99	87	85	77	70	54	66	51
»	IV	78	80	70	70	45	44	41	41
»	V	93	80	76	68	57	51	50	42
»	VI	99	94	82	77	67	70	57	58
»	VII.	82	92	70	76	63	65	58	53
»	VIII	117	97	76	70	68	53	63	48
»	IX	—	85	55	68	—	52	44	49
»	X	88	92	68	77	49	62	47	56
»	XI	75	97	65	78	49	61	42	57
	medie.	91,4	88,8	71,9	73,5	58,4	57,9	51,6	51,1
	limiti.	75 - 117	80 - 97	55 - 85	68 - 78	45 - 70	44 - 70	41 - 66	41 - 58
femmina	XII.	79	95	66	77	63	66	58	58
»	XII.	65	90	70	75	54	53	50	49
»	XIV	81	92	64	65	50	46	45	45
	medie.	75	92,3	66,6	72,3	55,6	55	51	50,6
	limiti.	65 - 81	90 - 95	64 - 70	65 - 77	50 - 63	46 - 66	45 - 58	45 - 58
	Medie totali . . .	87,6	89,5	70,7	73,2	57,7	57,2	51,5	51,0

Il solco di Rolando e lo sviluppo relativo del lobo frontale.

Le osservazioni compiute su questo solco sono di due specie: le une esclusivamente morfologiche le altre metriche; mentre esse si integrano a vicenda per la determinazione dei caratteri che individualizzano le singole forme, le prime servono particolarmente a fissare i limiti di variabilità morfologica nelle razze, le seconde a determinare non solo le posizioni del solco nella superficie dell'emisfero, ma a valutare lo sviluppo del lobo frontale rispetto alla regione parieto-occipitale.

Curva totale del solco. Il comportamento della grande curva rispetto alla sua corda o meglio al suo asse è uguale in ambo i lati sette volte e di queste tre volte (I, VII, IX) è del tutto innanzi ad esso, tre volte (II, IV, VI) parzialmente indietro ed una volta tangente (X) lungo il suo percorso; due volte (XI, XIII) da un lato è innanzi, dall'altro tangente una sola volta; due volte (III, XIV) da un lato parzialmente indietro dall'altro solo tangente; tre volte (V, VIII, XII) innanzi del tutto da una parte, parzialmente indietro dall'altra. Prevale quindi l'uguaglianza tra i due lati (sette volte) o la tendenza ad essa (quattro volte); i forti distacchi sono più rari (V, VIII, XII). Nei tre cervelli femminili (XI_I, XIII, XIV) prevale la differenziazione e se si sottraggono dalla somma totale dei cervelli studiati, nei maschili risulta ancora più spiccata la tendenza all'uguaglianza tra i due lati. Quanto alla differenza di forma tra i due lati, sette volte (I, V, VII, VIII, IX, XII, XIII) la curva è del tutto volta all'innanzi dell'asse a destra e quattro volte (I, VII, IX, XI) a sinistra; è volta parzialmente indietro otto volte (II, III, IV, V, VII, VIII, XII, XIV) a sinistra e tre volte (II, IV, VII) a destra e questo solo quando a sinistra esiste il medesimo rapporto tra curva ed asse; quattro volte è tangente a destra (III, X, XI, XIV) una volta a sinistra (XIII). Quindi esiste una prevalenza di sviluppo della curva innanzi al suo asse a destra, prevalenza delle forme di transizione (tangenza della curva con la corda) a destra prevalenza della curva indietro dell'asse a sinistra. Nei tre cervelli femminili il fatto risulta più spiccato, due volte a destra la curva è innanzi (XII, XIII) due volte a sinistra è indietro (XII, XIV) una volta a sinistra (XIII) ed una volta a destra (XIV) è tangente. Ciò è una conseguenza dell'osservazione precedente per cui maggiore appare la differenziazione tra i due lati nel cervello femminile.

Le curve del solco. Le curve del solco non si presentano quasi mai in egual numero in ambo i lati se si tiene conto di tutte le variazioni grandi e piccole; soltanto tre volte si verifica questa uguaglianza per le convessità anteriori (II, VIII, IX) e due volte per le concavità anteriori (I, VIII); interessante a notare che sia per le une che per le altre una sola volta si ha lo stesso comportamento nel medesimo cervello (VIII). Differenze per convessità anteriori in più a sinistra

si osservano nove volte e di esse per una convessità sola in più sette volte (I, III, IV, V, VI, VII, X) per due convessità in più una volta (XIII), per tre convessità in più una volta (XI). Differenze in meno per il cervello di sinistra due volte e di esse una (XIV) per due convessità in meno, una (XII) per tre convessità in meno.

Anche il numero delle concavità anteriori predomina a sinistra sulla destra nove volte, di cui per una concavità in più quattro volte (II, IV, VII, X) per due quattro volte (III, V, VI, XI) ed una volta per tre in più (XIII); una differenza in meno di concavità a sinistra si nota solo tre volte, di cui una volta per una (IX) una per due (XII) ed una per tre (XIV). In complesso quindi predomina uno sviluppo di curve a sinistra.

Le convessità primarie anteriori sono in egual numero d'ambo i lati sei volte (I, III, VII, VIII, IX, XII); in più a sinistra cinque volte, di cui tre per una convessità in più (II, IV, VI) due per due convessità in più (X, XIII); tre volte la differenza è in meno a sinistra (V, XI, XIV) e sempre per una sola convessità. Le concavità primarie anteriori sono in egual numero in ambo i lati sette volte (I, II, III, V, VI, VII, VIII), in più a sinistra due volte per due concavità nel cerv. IV, per una nel cerv. XII; in meno a sinistra cinque volte, per una sola concavità tre volte (IX, X, XIII), per due due volte (XI, XIV). Le convessità secondarie anteriori sono in egual nnmero nei cerv. I, VI in ambo i lati, in prevalenza a destra nei cervelli II e XII, in tutti gli altri si ha la prevalenza a sinistra; le concavità anteriori sono in egual numero nel c. I, in prevalenza a destra nel c. IV e XII, in tutti gli altri in prevalenza a sinistra. Quindi il predominio delle curve del lato sinistro dipende in piccola parte da quello delle curve primarie, in gran parte dalle secondarie. Le curve primarie che prevalgono a sinistra indicano probabilmente la stabilità del solco che è raggiunta da questo lato, mentre il numero delle curve in più a sinistra sia secondarie che primarie indica la maggiore evoluzione del solco da questo lato. L'esame complessivo delle curve è una dimostrazione dello sviluppo maggiore del solco a sinistra.

Riguardo al sesso è notevole, che nelle femmine le convessità e le concavità due volte su tre (XII, XIV) predominano a destra, una volta a sinistra (XIII) e che le differenze tra un lato e l'altro in ambo i casi sono di due o tre curve in più; le convessità primarie una volta sono in egual numero (XII) una volta in meno a destra (XIII), una volta in più (XIV), le secondarie due volte in più (XII, XIV) ed una volta in meno (XIII) le concavità primarie due volte in più (XIII, XIV) ed una in meno (XII), le secondarie una volta in meno (XIII) e due volte in più (XII, XIV). Complessivamente appare due volte su tre lo sviluppo maggiore delle curve a destra più che a sinistra nei cervelli femminili. Sottraendo questi dal totale dei cervelli studiati, il predominio dello sviluppo delle curve a sinistra, che già è stato notato nell'esame di insieme di tutti i cervelli appare assai più assoluto nei maschi: in questi le convessità sia primarie che secondarie

sono di più a sinistra otto volte su undici e tre volte uguali, e le concavità nove volte in più a sinistra due volte uguali; mai si ha un maggior numero di curve totali a destra, quindi: *la prevalenza delle curve sia secondarie che primarie a sinistra e a destra costituisce un carattere sessuale; il loro predominio a sinistra è un carattere maschile, il loro predominio a destra un carattere femminile nei cervelli degli Herero.*

Terminazione delle estremità superiore ed inferiore del solco. L'estremità superiore termina in ambo i lati sulla superficie mediale ventitrè volte; tre volte a destra non raggiunge il margine del mantello (V, X, XII) ed una volta a sinistra (III) raggiunge il margine del mantello senza oltrepassarlo. La terminazione inferiore raggiunge la scissura di Silvio tre volte a sinistra (IV, X, XIV) ed una volta a destra (VII); è diretto innanzi in ambo i lati due volte (II, VI), indietro tre volte (III, VII, IX); innanzi a destra ed indietro a sinistra quattro volte (IV, X, XI XII), innanzi a sinistra ed indietro a destra cinque volte (I, V, VIII, XII, XIII) e questo fatto si riscontra due volte su tre nei cervelli femminili. In tutte e tre le volte in cui il solco a sinistra raggiunge la fessura di Silvio, il solco è diretto indietro, mentre dall'altro lato è volto all'innanzi e questo è l'unico rapporto che si può stabilire tra queste varietà di disposizioni. Non tenendo conto dei lati degli emisferi, quindici volte il solco termina obliquo indietro e tredici volte innanzi. Nei tre cervelli femminili in un lato si ha una inclinazione nell'altro l'inclinazione opposta.

Rami ed anastomosi. Dalla tabella annessa risulta il predominio dei rami piccoli (spine) e grandi a sinistra, la maggior frequenza dei rami grandi o veri innanzi. Nei cervelli femminili predominano i rami a destra. Le anastomosi con i solchi retrocentrali si riscontrano solo due volte e nei soli cervelli femminili, la anastomosi con i solchi precentrali tre volte e solo nei cervelli maschili. Nei cervelli nei quali esiste un maggior numero di rami anteriori esistono anche i rami posteriori; lo sviluppo del solco in superficie tende dapprima a farsi in avanti più tardi indietro.

Formazioni interne. Le interdigitazioni, come si vede nella tabella sottostante, tre volte sono in egual numero in ambo i lati, cinque volte in più a sinistra, sei volte in più a destra. Pieghe di passaggio profonde si riscontrano nel fondo sette volte e di queste quattro volte in ambo i lati, di cui tre simmetriche in basso ed una a destra in alto, una a sinistra in basso; tre volte unilaterali, una a destra in alto, due a sinistra a metà ed in basso. Non si osservano pieghe di passaggio nei cervelli femminili.

RAMI ED ANASTOMOSI DEL SOLCO DI ROLANDO NEGLI HERERO (1)

Numero del cervello	Spine anteriori		Spine posteriori		Rami anteriori		Rami posteriori		Anastomosi				Somma	
									Anteriori		Posteriori			
	D	S	D	S	D	S	D	S	D	S	D	S	D	S
maschio I	1 s.	2 s. i.	....	2 s. m.	....	....	....	....	....	....	....	....	1	4
» II	1 s.	....	....	2 m.	1 i.	2 s. i.	....	....	....	....	....	....	2	4
» III	....	1 m.	....	3 s m.	2 m. i.	1 m.	....	....	....	1 s.	...	....	2	6
» IV	....	1 i.	1 m.	1 m.	1 i.	1 m.	....	....	1 m.	....	....	....	3	3
» V	....	1 i.	1 m.	1 s.	1 s.	....	....	....	....	....	....	....	2	2
» VI	....	....	1 i.	....	1 i.	1 i.	....	....	....	....	....	....	2	1
» VII	2 i.	1 m.	....	....	1 m.	3 s. m i.	....	....	....	....	....	....	3	4
» VIII	....	....	....	....	1 s.	2 s m.	2 s.	3. s. m. i.	1 m.	....	....	....	4	5
» IX	3 m. i.	1 i.	....	....	....	2 m. i	....	1 i.	....	....	....	....	3	4
» X	1 i.	1 m.	2 i.	....	....	1 i.	1 s.	2 s. i.	....	....	....	....	4	4
» XI	....	1 m.	....	1 m.	....	....	....	....	...	....	....	....	....	2
femmina XII	....	1 m.	....	....	2 m.	1 s.	1 i.	1 i.	....	....	1 i.	....	4	3
» XII	....	1 m.	1 i.	1 i.	2 m. i.	....	....	1 s.	....	....	....	....	3	3
» XIV	1 m.	1 m.	....	....	....	....	....	....	....	....	....	1 m.	1	2
somma	9	12	6	11	12	14	4	8	2	1	1	1	34	47

(1) La cifra araba indica il numero dei rami e delle anastomosi. i = terzo inferiore; m = terzo medio; s = terzo superiore. Spine = rami brevissimi.

INTERDIGITAZIONI E PIEGHE DI PASSAGGIO
NEL FONDO DEL SOLCO DI ROLANDO NEGLI HERERO

Numero del cervello	Interdigitazioni		Pieghe di passaggio					
			al terzo superiore		al terzo medio		al terzo inferiore	
	D	S	D	S	D	S	D	S
I.	4	8	....	...	....	....	1	1
II	6	6	....	....	....	....	....	1
III	4	4	....	....	....	....	....	....
IV	1	....	1	....	....	....	....	1
V	4	7	....	...	....	....	....	....
VI	2	3	....	....	....	....	....	....
VII	6	2	....	....	....	....	1	1
VIII	3	6	1	....	....	....	....	....
IX	6	2	....	....	....	1	....	....
X	8	4	....	....	....	....	1	1
XI	4	4	....	....	....	....	....	....
XII	2	....	....	....	....	....	....	....
XIII	2	3	....	....	....	....	....	....
XIV	8	4	....	....	....	....	....	..

Misure e topografia del solco di Rolando. (Vedi tabelle). La lunghezza assoluta del solco è uguale in ambo i lati due sole volte (VIII, XIII), maggiore a destra sette volte (I, II, III, IV, IX, X, XIV) a sinistra quattro volte (V, VI, VII, XI), nel cerv. XII il solco di Rolando anteriore (vero) è maggiore a destra, il posteriore (pseudorolandico) a sinistra; le differenze sono in prevalenza maggiori quando prevale il solco di sinistra.

La lunghezza relativa è uguale in ambo i lati tre volte (II, IX, XI), è maggiore a destra sette volte (I, III, IV, V, VII, VIII, X, XIV) a sinistra tre volte (VI, VII, XIII), nel c. XII il solco vero è maggiore a destra, il posteriore (pseudorolandico) a sinistra.

Le misure sia assolute che relative sembrano indicare la prevalenza del solco a destra, però è da osservare che gli stessi cervelli, che presentano questa prevalenza a destra con le misure relative, non corrispondono che in parte a quelli che hanno la stessa prevalenza con le misure assolute (I, III, IV, X, XII, XIV), gli altri o sono uguali o presentano una prevalenza inversa con le misure assolute.

MISURA DELLE LUNGHEZZE

ASSOLUTA E RELATIVA (in millimetri) DEL SOLCO DI ROLANDO NEGLI HERERO

Numero del cervello	Sesso	Lunghezza assoluta		Lunghezza relativa (compasso)	
		Emisfero destro	Emisfero sinistro	Emisfero destro	Emisfero sinistro
I	maschio	106	104	75	74
II	»	110	109	75	75
III	»	98	97	73	70
IV	»	108	105	80	79
V	»	98	109	76	73
VI	»	86	110	81	83
VII	»	109	115	73	78
VIII	»	100	100	77	68
IX	»	106	101	71	71
X	»	106	105	81	76
XI	»	96	100	70	70
medie		102	105	75,6	74,2
limiti		86-110	97-115	70-81	68-83
XII	femmina	(98) (*)	(72)	(61)	(53)
		90	104	69	74
XIII	»	101	101	72	73
XIV	»	105	103	82	81
medie		98,6	102,6	74,3	76
limiti		90-105	101-104	69-82	73-81
medie totali		101,3	104,5	75,3	74,6

(*) I numeri in parentesi sono le misure del solco pseudo-rolandico o secondo solco di Rolando.

Se confrontiamo queste misure con i dati morfologici, a destra si ha prevalenza della curva totale all'innanzi dell'asse, maggiore semplicità della curva e maggiore lunghezza, a sinistra prevalenza della curva totale all'indietro dell'asse maggior numero di curve e quindi maggiore complessità, minore lunghezza.

Quanto alle differenze sessuali due volte (XII, XIV) sia le misure assolute che relative nei tre cervelli femminili sono maggiori a destra, una volta (XIII)

le assolute sono uguali, le relative maggiori a sinistra, si ha quindi una prevalenza più spiccata che tra i cervelli maschili a destra.

La distanza (vedi tabelle) dell'estremità superiore del solco dal polo frontale è maggiore di quella dal polo occipitale con differenze che oscillano da un minimum di 18 mm. (XII)- 22 mm. ad un maximum di 61 mm. (VI) a destra; ed a sinistra da un minimum di 12 mm. (III giovanile)- 23 mm. (VIII adulto) ad un maximum di 50 mm.; nei cervelli maschili a destra da un minimum di 22 mm. ad un maximum di 61 mm., nei femminili da un minimum di 18 mm. ad un maximum di 39 mm., a sinistra nei maschili da 12-23 mm. a 50 mm., nei femminili da 26 mm. (solco posteriore pseudo XII)- 29 mm. (solco anteriore, vero XII) a 44 mm. I limiti di oscillazione sono dunque più ampi nei maschi sia a destra che a sinistra, anche escludendo dal cervello giovanile e dalla forma del così detto doppio solco di Rolando. Sia nei cervelli maschili che nei femminili le oscillazioni sono più ampie a destra che a sinistra, quindi il lobo frontale in alto presenta le maggiori variazioni di lunghezza a destra sia nei maschi che nelle femmine, ma più nei primi che nelle seconde, le minori variazioni di lunghezza a sinistra e ancor meno nelle femmine che nei maschi e concludendo: *lo sviluppo del lobo frontale in alto è più variabile nel maschio, è più variabile a destra che a sinistra sia nel maschio che nella femmina.*

La distanza dell'estremità inferiore del solco di Rolando dal polo frontale è minore di quella dal polo occipitale a destra con oscillazioni che vanno (non tengo conto del pseudorolandico del c. XII — 36 mm.) da un minimum di — 12 mm. (VI) ad un maximum di 21 mm. (VII, VIII), a sinistra da un minimum di 12 mm. (IV, V) ad un maximum di 26 mm. (III, VIII). Le oscillazioni sono dunque maggiori a destra. Nei maschi a destra vanno da un minimum di — 12 mm. a 21 mm. nelle femmine da 13 mm. a 20 mm. (due volte XII, XIV); a sinistra nei maschi da 12 mm. a 26 mm., nelle femmine da 14 a 24 mm.; perciò le oscillazioni sono maggiori nei maschi sia a destra che a sinistra rispetto alle femmine. Quindi anche in basso il lobo frontale presenta le maggiori variazioni di lunghezza a destra sia nei maschi che nelle femmine, ma più nei primi che nelle seconde e le minori variazioni di lunghezza a sinistra e meno nelle femmine che nei maschi onde: *lo sviluppo del lobo frontale in basso è più variabile nel maschio e più variabile a destra che a sinistra sia nel maschio che nella femmina.*

Dalle misure con il nastro le differenze delle distanze tra l'estremità superiore del solco ed il polo frontale e tra quella ed il polo occipitale a destra oscillano da 22 mm. (XII), 28 mm. (III) a 76 mm. (VI); nei maschi da 28 mm. a 76 mm., nelle femmine da 22 mm. (XII), 40 mm. (XIII) a 49 mm.; a sinistra maschi e femmine riuniti insieme da 19 mm. (III giovanile), 29 mm. (VIII) a 67 mm. (XIII), nei maschi da 19 mm. (III), 29 mm. a 65 mm. (I), nelle femmine da 34 mm. (XIV) a 67 mm. (XIII). Le differenze tra le distanze dell'estremità inferiore del solco dal polo occipitale e da quella al polo frontale oscillano a destra da — 19 mm.

(VI, senza tener conto del pseudorolandico del XII — 29) a 30 mm. (VIII, IX), 33 mm. (XII); nei maschi da — 19 mm. a 30 mm. (VIII, IX); nelle femmine da 17 mm. (XIII) a 33 mm. (XII); a sinîstra in toto da 16 mm. (XI) a 30 mm. (II, VIII), 33 mm. (XIII), 34 mm. (XII); nei maschi da 16 mm. (XI) a 30 mm. (II, VIII), nelle femmine da 24 mm. (XIV) a 33 mm. (XIII), 34 mm (XII).

Le misure col nastro, che hanno un maggior valore in quanto che rappresentano lo sviluppo del lobo frontale nelle sue curve inferiori e superiori e quindi meglio la sua superficie, confermano dunque in modo assoluto le proposizioni, che risultano dalle misure col compasso.

Lo studio degli indici fronto-rolandici superiori ottenuti dalle misure con il compasso, mostra che a destra il solco in alto è più vicino al polo frontale che a sinistra sette volte (computando tra queste il c· XII col solco anteriore o vero), viceversa è più lontano sette volte; nei maschi è più vicino al polo frontale a destra cinque volte (I, VII, VIII, X, XI), di cui le ultime quattro con differenze di frazioni decimali molto piccole; nelle femmine due volte con differenze (XII, XIII) di unità; è più vicino al polo frontale nei maschi a sinistra sei volte (II, III, IV, V, VI, IX), nelle femmine una volta (XIV). Gli indici ottenuti dalle misure col nastro danno che il polo frontale a destra è più vicino all'estremità superiore del solco di Rolando che a sinistra tre volte, di cui una volta nei maschi (I) e due nelle femmine (XII, XIII) e più vicino a sinistra undici volte, di cui dieci nei maschi ed una (XIV) nelle femmine. Cosicchè lo sviluppo relativo del lobo frontale in alto rispetto al parieto-occipitale prevale a destra quasi in maniera assoluta nei maschi, mentre nelle femmine prevale lo sviluppo del sinistro.

Dagli indici fronto-rolandici inferiori ottenuti dalle misure con il compasso risulta che l'estremità inferiore del solco di Rolando è a destra più vicina al polo frontale, che a sinistra sei volte, di cui cinque volte nei maschi ed una nelle femmine; otto volte è più vicina a sinistra che a destra, di cui sei volte nei maschi (I, II, III, V, VI, VIII) e due nelle femmine (XII, XIII).

Con gli indici fronto-rolandici inferiori ottenuti dalle misure con il nastro risulta che il polo frontale è più vicino a destra all'estremità inferiore del solco di Rolando, che a sinistra cinque volte e soltanto in cervelli maschili (I, VII, VIII, IX, XI) e nove volte è più vicino a sinistra che a destra, fra cui i tre cervelli femminili. Quindi anche lo sviluppo relativo del lobo frontale in basso rispetto alla regione parieto-occipitale prevale a destra, e nelle femmine in modo più assoluto.

Riunendo insieme i risultati che scaturiscono dall'esame degli indici fronto-rolandici inferiore e superiore, se ne deduce che nei maschi prevale lo sviluppo relativo del lobo frontale rispetto al parieto occipitale a destra rispetto a quello di sinistra, nelle femmine prevale lo sviluppo del lobo frontale a destra in basso, a sinistra in alto, il che indica, che il solco nelle femmine ha una obliquità diversa nei due lati e che a sinistra è più obliquo che a destra.

Le medie dei due indici fronto-rolandici superiore ed inferiore indicano che lo sviluppo relativo del lobo frontale rispetto al parieto-occipitale a destra è maggiore che a sinistra sei volte nei maschi ed una volta nelle femmine (XIV); e maggiore a sinistra nei maschi cinque volte (II, IV, V, VI, VIII) due volte (XII, XIII) nelle femmine. Queste medie, che danno ancora quanto risultava dall'esame dei singoli indici superiore ed inferiore, dimostrano che le differenze sono relativamente piccole e tendono a sparire nelle medie delle medie.

Se poi teniamo conto delle differenze dei valori medii delle distanze delle due estremità del solco di Rolando (vedi tabella) dai poli frontale ed occipitale, sia nei maschi che nelle femmine si constata uno sviluppo assoluto del lobo frontale in alto sempre maggiore a sinistra, in basso sempre maggiore a destra e viceversa un maggior sviluppo della regione parieto-occipitale in basso a sinistra, in alto a destra.

Lo sviluppo assoluto in toto del lobo frontale è maggiore nei maschi che nelle femmine, di fatti mentre le differenze (1-2) tra le distanze dell'estremo mediale del s. di Rolando ed i poli frontale ed occipitale sono maggiori nei maschi che nelle femmine, le differenze (4-3) tra le distanze dell'estremo laterale del s. di Rolando ed i poli occipitale e frontale sono maggiori nelle femmine che nei maschi e ciò, perchè le prime danno il valore della maggior lunghezza del lobo frontale in alto, le seconde il valore della maggior lunghezza della regione parieto-occipitale in basso.

Riassumendo:

1° La curva totale del solco di Rolando si svolge prevalentemente a destra innanzi al suo asse esterno, a sinistra indietro; nelle femmine il fatto è più assoluto.

2° Il solco è più tortuoso a sinistra nei cervelli maschili, più a destra nei femminili.

3° Nei cervelli maschili predominano i rami a sinistra, nei femminili a destra. Le anastomosi con i solchi retrocentrali si osservano solo nei cervelli femminili, con i solchi precentrali solo nei cervelli maschili. I rami anteriori prevalgono sui posteriori. I rami posteriori del solco di Rolando esistono solo nei cervelli, nei quali esiste un maggior numero di rami anteriori.

4° Le pieghe di passaggio profonde si osservano solo nei cervelli maschili.

5° Più spesso il solco è più lungo a destra che a sinistra.

6° Lo sviluppo del lobo frontale è più variabile nel maschio, è più variabile a destra che a sinistra sia nel maschio che nella femmina.

7° Nei maschi prevale a destra lo sviluppo relativo complessivo del lobo frontale rispetto al lobo parieto-occipitale (come nell' Hylobates Syndactylus), nelle femmine prevale lo sviluppo relativo del lobo frontale a destra in basso, a sinistra in alto.

MISURE IN MILLIMETRI DELLE DISTANZE DELLE ESTREMITÀ SUPERIORE ED INFERIORE DEL SOLCO DI ROLANDO DAL POLO FRONTALE E OCCIPITALE (COL COMPASSO) NEGLI HERERO.

Numero del cervello	Sesso	Età anni	Peso del cervello gr.	Distanza della estremità superiore dal polo frontale — Emisferi		Distanza della estremità superiore dal polo occipitale — Emisferi		Distanza della estremità inferiore dal polo frontale — Emisferi		Distanza della estremità inferiore dal polo occipitale — Emisferi		Differenze — Emisferi			
				destro 1	sinistro 1	destro 2	sinistro 2	destro 3	sinistro 3	destro 4	sinistro 4	destro (1-2)	destro (4-3)	sinistro (1-2)	sinistro (4-3)
I	maschio	30 circa	1265	114	117	77	77	96	87	103	104	37	7	40	17
II	»	18 circa	1450	118	118	83	86	90	85	108	110	35	18	32	25
III	»	12 circa	1354	106	100	84	88	86	77	97	103	22	11	12	26
IV	»	22	1390	123	121	72	83	95	88	100	100	51	5	38	12
V	»	17 circa	1470	115	115	85	90	95	88	108	100	30	13	25	12
VI	»	tra 20 e 25	1210	125	118	64	68	99	86	87	101	61	-12	50	15
VII	»	24	1250	112	114	65	66	78	84	99	98	47	21	48	14
VIII	»	35	1230	110	110	88	87	90	89	111	115	22	21	23	26
IX	»	30 circa	1200	102	101	73	75	86	80	104	101	29	18	26	21
X	»	tra 20 e 25	1332	121	118	80	76	85	88	100	102	41	15	42	14
XI	»	22	1163	107	107	71	70	80	85	94	98	36	14	37	13
medie				113,90	112,63	76,54	78,72	89,09	85,18	101	102,90				
XII	femmina	26	1164	(113) (*) 105	(103) 109	(74) 87	(77) 80	(112) 80	(110) 80	(76) 100	(72) 101	(39) 18	(- 36) 20	(26) 29	(- 38) 21
XIII	»	30	1162	104	115	75	67	83	78	96	102	29	13	44	24
XIV	»	35	1146	110	108	73	79	75	80	95	94	37	20	29	14
medie				106,33	109,33	78,33	75,33	79,33	79,33	97	99				
medie totali				112,28	111 92	76,85	78	87	83,92	100,14	102,07				

(*) I numeri in parentesi sono le misure del solco pseudorolandico o secondo solco di Rolando.

Misure in millimetri delle distanze delle estremità superiore ed inferiore del solco di Rolando dal polo frontale e occipitale (col nastro) negli Herero.

Numero del cervello	Sesso	Età anni	Peso del cervello gr.	Distanza della estremità superiore dal polo frontale — Emisferi		Distanza della estremità superiore dal polo occipitale — Emisferi		Distanza della estremità inferiore dal polo frontale — Emisferi		Distanza della estremità inferiore dal polo occipitale — Emisferi		Differenze — Emisferi			
				destro 1	sinistro 1	destro 2	sinistro 2	destro 3	sinistro 3	destro 4	sinistro 4	destro (1-2)	destro (4-3)	sinistro (1-2)	sinistro (4-3)
I	maschio	30 circa	1265	148	150	91	85	102	102	121	119	57	19	65	17
II	»	18 circa	1450	140	150	93	103	116	105	125	135	47	9	47	30
III	»	12 circa	1354	129	121	101	102	99	89	113	124	28	14	19	35
IV	»	22	1390	152	141	90	92	108	102	118	120	62	10	49	18
V	»	17 circa	1470	144	141	100	103	105	105	120	126	44	15	38	21
VI	»	tra 20 e 25	1210	146	144	70	81	114	96	95	118	76	-19	63	22
VII	»	24	1250	130	133	75	78	96	96	122	116	55	26	55	20
VIII	»	35	1230	129	130	97	101	98	99	128	129	32	30	29	30
IX	»	30 circa	1200	127	130	79	81	92	95	122	115	48	30	49	20
X	»	tra 20 e 25	1332	136	137	84	88	96	103	115	124	52	19	49	21
XI	»	22	1163	129	120	86	83	97	98	113	114	43	11	37	16
medie				137,27	136,09	87,81	82,45	102,09	99,09	117,45	121,81				
limiti												28-76	-19-30	19-65	16 35
XII	femmina	26	1164	(144)	(120)	(85)	(85)	(119)	(120)	(90)	(83)	(59)	(- 29)	(35)	(- 37)
				120	131	98	82	87	86	120	120	22	33	49	36
XIII	»	30	1162	129	143	89	76	98	89	115	122	40	17	67	33
XIV	»	35	1146	132	127	83	93	91	92	114	116	49	23	34	24
medie				127	133,66	90	83,66	92	89	116,33	119,33				
limiti												22-49	17-33	34-49	24-34
medie totali				135,07	135,57	88,28	82,71	99,92	96,92	117,21	121,28				
limiti insieme												22-76	-19-33	19-65	16-35

TOPOGRAFIA DEL SOLCO DI ROLANDO NEGLI HERERO

(misure col compasso)

Numero del cervello	Sesso	Emisfero destro			Emisfero sinistro		
		Indice fronto-rolandico superiore	Indice fronto-rolandico inferiore	Media dei due indici	Indice fronto-rolandico superiore	Indice fronto-rolandico inferiore	Media dei due indici
I	maschio	59,68	48,24	53,86	60,30	45,54	52,92
II	»	58,70	49,49	54,04	57,84	43,58	50,71
III	»	55,78	46,99	51,38	53,19	42,77	47,98
IV	»	63,07	43,58	53,32	59,31	46,80	53.05
V	»	57,50	46,79	52,14	56,82	46,80	51.81
VI	»	66,13	53,22	59,67	63,44	45,98	54,71
VII	»	63,27	44,06	53,66	63,33	46.15	54,74
VIII	»	55.55	44,77	50,16	55,83	43,62	49.72
IX	»	58,28	45,26	51.77	57,38	49,72	53,55
X	»	60,19	45.94	53,06	60,82	46.31	53,56
XI	»	60,11	45,97	53,04	60,45	46,44	53,44
Medie		59,84	46,75	53,28	58,97	45,79	52,38
XII	femmina	(60,42) 54,68	(59,57) 44,44	(59,99) 49,56	(57,22) 57,67	(60,43) 44,19	(58,82) 50.93
XIII	»	58,10	46,36	52,23	62,35	43,33	52,84
XIV	»	60,10	44,11	52,10	57,75	45,97	51,86
Medie		57,62	44,97	51,29	59,25	44,49	51,87
Medie totali		59,36	46,37	52,85	59,03	45,51	52,57

TOPOGRAFIA DEL SOLCO DI ROLANDO NEGLI HERERO

(misure col nastro)

Numero del cervello	Sesso	Emisfero destro			Emisfero sinistro		
		Indice fronto-rolandico superiore	Indice fronto-rolandico inferiore	Media dei due indici	Indice fronto-rolandico superiore	Indice fronto-rolandico inferiore	Media dei due indici
I	maschio	61,92	45,73	53,87	63,82	46,15	54,98
II	»	60,08	48,13	54,10	59.28	43,75	51,51
III	»	56,08	46,69	51,38	54,30	41,78	53,04
IV	»	62.39	47.78	55,08	60,51	45,94	53,22
V	»	59,01	46,66	52,83	57,78	45,45	51,66
VI	»	67,59	54.54	61,06	64,00	44,85	54,42
VII	»	63,41	44,03	53,72	63,03	45,28	54,15
VIII	»	57,08	43,36	50,22	56,27	43,42	49,84
IX	»	61,65	42,99	52,32	61,61	45,23	53,42
X	»	61,81	45,49	53,65	60,88	45,37	53,12
XI	»	60,00	41,42	53,71	59,11	46,22	52,66
Medie		61	46,07	53,54	60,05	44,85	52,91
XII	femmina	(62,88)	(56,93)	(59,90)	(58.53)	(59,11)	(58,82)
		55,04	42,02	48,58	61 50	41,74	51,62
XIII	»	59,17	46,00	52,58	65,29	42,18	53,73
XIV	»	61,34	44,39	52,87	57,72	44,23	50,97
Medie		58,51	44,13	51,34	61,50	42,05	52,10
Medie totali . . .		60,46	45,65	53,06	60,36	44,39	52,73

8° Lo sviluppo assoluto del lobo frontale è maggiore nei maschi che nelle femmine; in ambo i sessi lo sviluppo assoluto è maggiore in alto a sinistra in basso a destra.

Comparazioni.

Nei 336 emisferi di Italiani osservati da Giacomini (Varietà ecc.) « la circonvoluzione frontale ascendente era più di frequente interrotta della parietale ascendente ». L'interruzione si trovava al terzo superiore del giro precentrale due volte in ambo i lati, nove volte a destra e dieci a sinistra, in tutto in ventitrè emisferi; al terzo medio una volta in ambo i lati, sette volte a destra e diciotto a sinistra, in tutto in ventisette emisferi; in un solo emisfero a sinistra l'interruzione era al terzo inferiore. Complessivamente quindi il giro precentrale era interrotto in cinquantuno emisferi, trentadue volte a sinistra e diciannove a destra, mentre l'interruzione del giro retrocentrale esisteva in soli diciassette emisferi, sette volte a destra e dieci a sinistra.

NUMERO DELLE ANASTOMOSI

DEL SOLCO DI ROLANDO IN CERVELLI SVEDESI (RETZIUS)

Anastomosi	Destra		Sinistra		Somma	Anastomosi superficiali (piega di passaggio nel fondo)	Totale
	Maschi emisferi 35	Femmine emisferi 12	Maschi emisferi 40	Femmine emisferi 13			
con il s. praecentralis superior .	9	1	6	3	18	3	21
con il s. praecentralis inferior .	1	0	3	2	6	3	9
somma	10	1	9	5	24	6	30
con il s. retrocentralis superior .	1	1	1	0	3	0	3
con il s. retrocentralis inferior .	3	1	4	1	9	0	9
somma	4	2	5	1	12	0	12
totale	14	3	14	6	36	6	42

Nei ventun cervelli Senesi studiati da Chiarugi (1886) il massimo numero di anastomosi del solco di Rolando è coi solchi parietali a sinistra e più nelle fem-

mine (sei volte su quindici) che nei maschi (due volte su sei), il minimo numero di anastomosi è coi solchi frontali a destra (due volte su quindici nelle femmine, una volta su sei nei maschi); complessivamente poi su quarantadue emisferi esiste l'anastomosi con i solchi frontali a destra tre volte, a sinistra quattro volte, con i solchi parietali a destra quattro volte a sinistra otto volte. È da notare qui che il predominio delle anastomosi con i solchi parietali è stato constatato da Chiarugi nei cervelli dei brachicefali.

Nei cento emisferi di Svedesi di Retzius, come ben si può vedere dalla tabella che ho ricostruito sui dati dell'autore, predominano le anastomosi del solco di Rolando con i solchi precentrali su quelle con i solchi retrocentrali, nei maschi si ha un lieve predominio a destra dei rami anteriori, a sinistra dei posteriori; nelle femmine completamente all'inverso, un notevole predominio dei rami anteriori a sinistra, un debole predominio dei posteriori a destra; complessivamente poi mentre nei maschi la somma dei rami posteriori ed anteriori è uguale in ambo i lati, nelle femmine si ha un evidente predominio dei rami a sinistra e che è dovuto particolarmente ai rami anteriori.

Su venticinque emisferi sinistri di Giavanesi maschi Kohlbrugge trovò una sola volta l'anastomosi profonda con il solco precentrale superiore e tre volte quella superficiale, con l'inferiore una sola volta; una comunicazione superficiale una sola volta con il s. retrocentralis inferior, nessuna con il superiore. Nei Lettoni queste anastomosi sono frequentissime, Weinberg ha trovato l'anastomosi con il s. praecentralis superior nel 50 °|₀, con l'inferiore nel 74 °|₀ (37 : 50). Negli Estoni di Weinberg esisteva una anastomosi superficiale con il s. retrocentralis inferior in quattro su diciotto emisferi (22 °|₀).

Riassumendo queste varie osservazioni e paragonandole a quanto abbiamo visto negli Herero, anzitutto appare come incontrastabile il fatto del predominio dei rami anteriori del s. di Rolando sui posteriori nei cervelli di razze molto diverse tra loro; se teniamo poi conto soltanto delle anastomosi con i solchi precentrali, sembra che esista una notevole differenza per la frequenza con cui si presentano nei cervelli degli Europei rispetto a quelli di razze non europee, di fatti sono frequentissime nei Lettoni, frequenti negli Svedesi e negli Italiani più scarse negli Herero e nei Giavanesi. Riguardo al sesso, mentre negli Herero e nei Senesi si ha un predominio dei rami posteriori nelle femmine e dei rami anteriori nei maschi, negli Svedesi anche nelle femmine esiste il predominio dei rami anteriori; d'altra parte poi mentre negli Herero si ha un predominio dei rami (anastomosi o no) a destra, nei Senesi e negli Svedesi si ha un notevole predominio di rami anastomotici a sinistra.

Senza tener conto delle anastomosi con il solco di Rolando, nei venticinque emisferi di Giavanesi Kohlbrugge ha trovato in egual numero di volte (20 : 25) rami posteriori ed anteriori; più spesso esiste tra i rami anteriori un ramo medio (14 : 25), che può essere anche doppio (4 : 25); più di rado (3 : 25) un ramo

al limite superiore della porzione media o al limite inferiore (1 : 25) o un ramo inferiore (3 : 25). I rami posteriori corti ora (6 : 25) partivano dal limite superiore del terzo medio, ora dall' inferiore (6 : 25), ora, essendo doppi, da ambedue questi limiti (8 : 25): rari i casi in cui i rami si originavano dal mezzo del terzo medio (3 : 25) e rari i casi di rami che partivano dal terzo superiore (5 : 25). Negli Herero i rami sono molto frequenti (vedi tabella) e non esiste cervello che non ne abbia, soltanto in un emisfero (XI D) su ventotto non ve n' è traccia; sono meno frequenti i rami che partono dal terzo superiore in ambo i lati (a destra sei volte, a sinistra dodici), più frequenti a sinistra quelli che partono dal terzo medio (dal terzo medio diciannove volte, dal terzo inferiore quattordici), a destra quelli che partono dal terzo inferiore (dal terzo inferiore tredici volte, dal terzo medio dieci). Interessantissimo è il fatto che la frequenza dei rami, che non giungono ad anastomizzarsi si presenta quasi regolarmente in ragione inversa con la frequenza dei rami anastomotici nei vari gruppi di cervelli di varie razze fin ora esaminate, cioè, come già sopra abbiamo fatto osservare, mentre le anastomosi sono più frequenti negli Europei e più rare nei Giavanesi e negli Herero; i rami non anastomotici sono rari negli Estoni, mancano nel 14 °/₀ dei Lettoni, nell' 8 °/₀ dei Giavanesi, nel 3 °/₀ degli Herero.

La tabella sottostante dimostra con quale frequenza varia il modo di terminare dell' estremità superiore del solco di Rolando; ho seguito la medesima divi-

TERMINAZIONE DELL' ESTREMITÀ SUPERIORE

DEL SOLCO DI ROLANDO

	Herero	Giavanesi	Svedesi	Irlandesi	Estoni	Polacchi
1° gruppo	80 °/₀ (23 : 28)	72 °/₀	64 °/₀	60 °/₀	55 °/₀	44 °/₀ (22 : 50)
2° gruppo	3,5 °/₀ (1 : 28)	12 °/₀	16 °/₀	21 °/₀	27,5 °/₀	48 °/₀ (24 : 50)
3° gruppo	14 °/₀ (4 : 28)	16 °/₀	20 °/₀	19 °/₀	16,5 °/₀	8 °/₀ (4 : 50)

sione degli autori, che mi hanno preceduto, dividendo le varietà in tre gruppi; al primo appartengono i casi, in cui il solco passa nella superficie mediale, al secondo quelli nei quali raggiunge il margine del mantello senza oltrepassarlo, al terzo quelli nei quali non arriva al margine libero del mantello. Questa tabella

insegna, che è più frequente il passaggio dell'estremità superiore del solco alla superficie mediale nei cervelli di razze non europee (Giavanesi ed Herero), fatto molto interessante, se si pone a confronto con ciò che accade quasi come regola nei primati, nei quali il solco non raggiunge il margine del mantello (Kohlbrugge ha visto solo otto eccezioni su 106 emisferi di scimmie).

Le interdigitazioni nel fondo del solco sono frequentissime e difficilmente mancano, come si può vedere dalla tabella di Kohlbrugge sui Giavanesi e dalla mia sugli Herero. Talvolta le interdigitazioni assumono tale uno sviluppo da simulare una vera piega di passaggio, ma si distinguono, benchè non sempre facilmente, pel fatto che nella piega di passaggio per quanto profonda, l'unione tra le due branche di essa si fa in un piano meno profondo di quello del fondo del solco, sì da indicare la continuità dell'una nell'altra. Retzius descrive come frequentissime nel fondo del solco di Rolando « Tiefenwindungen in der Gestalt von zwei (oder drei) einander entgegengesetzten, alternirenden zahnrad-oder zickzackförmigen Querwindungen vorhanden, welche den Furchenboden nur wenig überbrücken »; benchè l'ultima proposizione può far dubitare sul significato di queste Tiefenwindungen, la loro descrizione è così caratteristica delle interdigitazioni da non farmi dubitare, che l'autore ha voluto appunto parlare di queste.

Le pieghe di passaggio, che interrompono il solco di Rolando, sono alquanto rare e rarissime quelle del tutto superficiali. Retzius non le ha mai trovate in adulti svedesi, Kohlbrugge non ne descrive alcun caso nei Giavanesi, Waldeyer non ne vide alcuna in dieci cervelli di negri, Eberstaller ne ha descritto due casi su duecento cervelli, Heschl trovò un ponte del tutto superficiale su 632 cervelli maschili, tre volte a destra e due volte a sinistra e una sola volta su 455 cervelli femminili e Giacomini su 336 emisferi una sola volta a sinistra in un maschio. Questi poi ha descritto una piega alquanto profonda in altri due casi una volta a destra in una femmina imbecille ed una volta a sinistra in un maschio, mentre l'Heschl la trovò su 2174 emisferi 142 volte; Tenchini 9 volte su 114 emisferi maschili, 6 volte su 114 emisferi femminili, Ferè 4 volte su 800. Giacomini attribuisce a questa piega sempre una determinata posizione « all'unione del terzo superiore con i due terzi inferiori della scissura di Rolando » ma giustamente più tardi Tenchini ne ha conosciuto la varia posizione e le ha distinte in superiore, media ed inferiore. Seitz ha descritto una interruzione del solco di Rolando nel cervello di una femmina della Terra del Fuoco, ma secondo Spitzka si tratta del ponte di separazione del solco di Rolando dal s. subcentrale anteriore; lo stesso Spitzka descrive una piega superficiale al terzo superiore del solco di Rolando in ambo i lati del cervello del pittore Walter. Un altro caso di divisione superficiale del solco di Rolando è stato illustrato da Weinberg. La prima volta questo fatto fu rinvenuto nel cervello del celebre oculista Fuchs. In questi giorni alla Società Romana di Antropologia Giannelli ne ha comunicato tre casi in un malato di mente. Negli Herero è relativamente frequente l'esistenza di una piega profonda

di passaggio, giacchè si riscontra ben undici volte su ventotto emisferi, ma soltanto in tre volte (si può aggiungere anche il c. IX) essa ha la posizione indicata da Giacomini e che corrisponde poi a quella determinata da Cunningham, come punto di unione dei due segmenti del solco di Rolando e di cui Retzius ci dà una bella figura (fig. 4 tav. XXI). Nelle altre volte si tratta di una piega che interessa il terzo inferiore del solco e che separa quindi in basso un terzo elemento del solco « a third lower element » come lo chiama Cunningham: in alcuni emisferi questo terzo elemento si può identificare con un solco subcentrale (c. IV, VII, X), ma in altri ciò rimane discutibile. Dalle osservazioni su riferite risulta una notevole prevalenza della piega di passaggio del solco di Rolando nei maschi rispetto alle femmine, fatto sul quale già Giacomini aveva portato la propria attenzione e che trova negli Herero una conferma assoluta.

Dalla tabella in cui ho riunito i risultati delle osservazioni di Mingazzini in cervelli fetali e quelli ottenuti da Conti e da Chiarugi in cervelli Italiani, da Passet in Tedeschi e da me negli Herero appare costante la legge generale della maggior lunghezza assoluta del solco di Rolando nei maschi rispetto alle femmine, al di là dell'VIII mese, mentre ciò non si avvera per la lunghezza relativa, per la quale, mentre i dati confermano questa legge per il lato destro, sono discordi per il lato sinistro, ciò indica che da questo lato il solco presenta maggiori variabilità e che spesso la minor lunghezza relativa è molto ben compensata da un maggior sviluppo di curve. Se si passa poi al confronto tra i due lati rispetto ai sessi si osserva, ad eccezione dei dati di Passet, che i limiti entro i quali oscillano le medie dei due lati nelle femmine sono più ampi che nei maschi e che i risultati son concordi per quanto si riferisce ai rapporti tra la lunghezza sia assoluta che relativa dei due lati nelle femmine neonate ed adulte, mentre nei maschi si hanno risultati discordi dovuti probabilmente alla maggiore variabilità e di ciò è una prova anche il ciclo, che il solco attraversa nel periodo fetale, nel quale i maschi presentano un maggior numero di cambiamenti che nelle femmine come ben si vede dalla tabella di Mingazzini. Tutti questi fatti indicano che nei maschi la variabilità totale del solco, indipendentemente dai lati, è maggiore che nelle femmine, ma che in queste esiste una maggiore variabilità tra i due lati nello stesso cervello. Negli Herero esistono quelle medesime relazioni, che già furono stabilite da Conti su cervelli di Italiani e cioè nelle femmine il solco di sinistra è più sviluppato del destro e che la lunghezza relativa del solco di Rolando nelle femmine corrisponde al maggior sviluppo della lunghezza assoluta, nei maschi il predominio della sinistra sulla destra è molto meno accentuata. Anche negli Herero, come Conti ha trovato in Italiani, la maggior lunghezza del solco di Rolando a sinistra nelle femmine è dovuta allo maggiore obliquità di questo solco, per cui l'estremo superiore è più indietro. I risultati di Passet sono quasi del tutto in disaccordo con quelli degli altri e si rimane in dubbio, se essi rappresentino un carattere di razza.

MEDIA DELLE MISURE DELLA LUNGHEZZA ASSOLUTA E RELATIVA DEL SOLCO DI ROLANDO

IN MILLIMETRI

Età-Origine	Lunghezza assoluta				Lunghezza relativa (compasso)			
	Maschi		Femmine		Maschi		Femmine	
	destra	Sinistra	Destra	Sinistra	Destra	Sinistra	Destra	Sinistra
VII-VIII mese Italiani (Mingazzini)	29,3	29,95	35,85	36,85	26	29	24	24
	D < S		D < S		D < S		D = S	
IX-X mese Italiani (Mingazzini	48,65	47,45	45,8	46,6	33	39	36	35
	D > S		D < S		D < S		D > S	
Neonati maturi Italiani (Mingazzini)	59,5	58,0	53,5	54,5	41	41	37	38
	D > S		D < S		D = S		D < S	
Adulti Italiani, maschi = 12, femmine = 10 (Conti) . .	117	118	109,9	117	86	85	82,6	87,4
	D < S		D < S		D > S		D < S	
Adulti Italiani, maschi = 6, femmine = 9 (Chiarugi) .	116	119	110,5	114,8	84,6	85	79,3	80,1
	D < S		D < S		D < S		D < S	
Adulti Herero, maschi = 11, femmine = 3 (Sergi) . .	102	105	98,2	102,6	75,6	74,2	74,3	76
	D < S		D < S		D > S		D < S	
Adulti Tedeschi, maschi = 20, femmine = 17 (Passet) .	113,3	112,8	104,0	102,3	96,2	95,3	90,5	89,5
	D > S		D > S		D > S		D > S	

LIMITI MASSIMI E MINIMI DI OSCILLAZIONE

DELLE DIFFERENZE (1-2) E (4-3) TRA LE DISTANZE DEGLI ESTREMI SUPERIORE ED INFERIORE DEL SOLCO DI ROLANDO AGLI ESTREMI ANTERIORE DEL LOBO FRONTALE E POSTERIORE DEL LOBO OCCIPITALE (IN MILLIMETRI)

			Destra (1-2)	Destra (4-3)	Sinistra (1-2)	Sinistra (4-3)	Somma (1 — 2) + (4 — 3)	
							Destra	Sinistra
Tedeschi (dalle misure *d* di Passet)	maschi 20	Minimo e massimo delle differenze Differenza	1-70 69	15-56 41	12-72 60	14 56 42	110	102
	Femmine 17	Minimo e massimo delle differenze Differenza	7-62 55	8-48 40	11-62 51	0 54 54	95	105
—	Insieme 37	Minimo e massimo delle differenze Differenza	1-70 69	8-56 48	11-72 61	0 56 56	117	117
Italiani (dalle misure delle curve *AR, AR' PR, PR'* di Chiarugi	maschi 6	Minimo e massimo delle differenze Differenza	14-52 38	21-29 18	22-73 51	24-41 17	56	68
	Femmine 15	Minimo e massimo delle differenze Differenza	7-57 50	15-60 45	7-59 52	21-56 35	95	87
	Insieme 21	Minimo e massimo delle differenze Differenza	7-57 50	15-60 45	7-73 66	21-56 35	95	101
Herero (dalle misure col nastro Sergi)	maschi 11	Minimo e massimo delle differenze Differenza	28-76 48	-19-30 49	19-65 46	16-45 19	97	65
	Femmine 3	Minimo e massimo delle differenze Differenza	22-49 27	17-33 16	34-49 15	24-34 10	43	25
	Insieme 14	Minimo e massimo delle differenze Differenza	22-76 54	-19-33 52	19-65 46	16-35 19	108	65

Per stabilire un confronto con gli Herero sui limiti di oscillazione delle differenze tra le distanze dal polo frontale e occipitale agli estremi superiore e inferiore del solco di Rolando ho calcolato questi limiti dalle misure di Passet su 37 cervelli tedeschi e di Chiarugi su 21 cervelli italiani. Mi si potrebbe fare l'appunto, che tali misure sono state prese con metodi diversi e quindi non paragonabili; io credo però che possano essere utilizzate fino a che servono a stabilire le relazioni tra serie dello stesso gruppo e cioè ad esempio tra i maschi e le femmine e tra la destra e la sinistra del dato gruppo: le relazioni ottenute anche con metodi diversi sono allora paragonabili. Però i dati che abbiamo sono molto scarsi e da essi non si possono trarre conclusioni generali. Negli Italiani di Chiarugi la variabilità del lobo frontale in estensione è minore nei maschi sia in alto che in basso e minore più a destra che a sinistra, maggiore nelle femmine e maggiore più a destra che a sinistra, nei primi la variabilità maggiore a sinistra è dovuta alla prevalenza della variabilità del lobo in alto da questo lato, nelle seconde la variabilità maggiore a destra a prevalenza della variabilità del lobo in basso a destra. Se si considerano poi separatamente le zone superiore ed inferiore del lobo frontale, queste si comportano in modo uguale in ambo i sessi e cioè in alto il lobo frontale è più esteso a sinistra, in basso a destra. Nei tedeschi di Passet il lobo frontale nei maschi è più variabile, che nelle femmine in ambo i lati, e in basso è più variabile nei maschi a destra, nelle femmine a sinistra; nei maschi è più variabile a destra che a sinistra, nelle femmine più a sinistra che a destra e nei primi ciò è dovuto alla prevalenza della variabilità in alto a destra, nelle seconde alla prevalenza della variabilità in basso a sinistra. Le due zone frontali superiore ed inferiore si comportano ugualmente nei due sessi in ambo i lati e cioè in alto si ha maggiore variabilità a destra, in basso a sinistra. Tali risultati sono tra loro quasi in completo disaccordo e soltanto due fatti si presentano uguali e cioè 1°) che la variabilità del lobo frontale in basso a sinistra è minore sia in Tedeschi che in Italiani maschi, maggiore nelle femmine. 2°) che se si considera il lobo frontale in due zone separate, superiore ed inferiore, le variazioni della variabilità tra i due lati sono dello stesso valore per i due sessi, cioè da quel lato, in cui si incontra il predominio delle variazioni, ciò si verifica per ambo i sessi. Solo quest'ultimo fatto è in comune anche con gli Herero; ma per il resto i risultati che ho ottenuti sono differenti da quelli sugli Italiani e sui Tedeschi, abbiamo visto di fatti, che in ambo i lati la variabilità del lobo frontale è maggiore nei maschi, che nelle femmine e più a destra, che a sinistra in ambo i sessi.

È noto che Huschke nel 1854 trovò, prendendo le misure su dodici getti di cervelli, che la distanza tra l'estremità superiore del solco di Rolando e l'estremità anteriore del lobo frontale era maggiore nei maschi che nelle femmine e viceversa molto più grande nelle femmine la distanza tra l'estremità superiore del solco di Rolando e l'estremità posteriore del lobo occipitale;

per questo fatto egli concluse, che nei maschi predomina il lobo frontale, nelle femmine la regione occipito-parietale. Rüdinger con lo studio di cervelli fetali e di neonati confermò la proposizione di Huschke. Passet avendo ripreso queste osservazioni sotto la direzione di Rüdinger, dopo aver esaminato venti cervelli maschili e diciassette femminili venne alla conclusione, che nei maschi, sia all'innanzi che all'indietro del solco di Rolando esiste un maggior sviluppo del cervello che nelle femmine. Chiarugi più tardi confermò la proposizione di Huschke su sei cervelli maschili e quindici femminili. Mingazzini nei cervelli fetali trovò, che mentre all'ottavo mese si ha una prevalenza completa dello sviluppo assoluto dei lobi frontali nei cervelli femminili rispetto ai maschili, nel IX e X mese in parte predomina lo sviluppo del lobo frontale nei cervelli maschili e cioè a destra in alto, a sinistra in basso. Eberstaller e Cunningham infine ebbero risultati del tutto opposti e constatarono che il lobo frontale nelle femmine ha uno sviluppo lievemente maggiore che nei maschi, il primo però soltanto trasse le sue conclusioni da misure intorno al margine del mantello, il secondo dagli indici fronto-rolandici.

In una tabella io ho riunito le differenze dei valori medii delle distanze delle due estremità del solco di Rolando dagli estremi anteriore frontale e posteriore occipitale nei due sessi, quali risultano dai dati degli autori. Ho riportato i risultati delle osservazioni di Mingazzini con i valori ottenuti da questi sui feti di

DIFFERENZE DEI VALORI MEDII DELLE DISTANZE (IN MILLIMETRI) DELLE DUE ESTREMITÀ DEL SOLCO DI ROLANDO DAGLI ESTREMI ANTERIORE FRONTALE E POSTERIORE OCCIPITALE NEI DUE SESSI

		Emisfero destro		Emisfero sinistro	
		Differenze 1-2	Differenze 4-3	Differenze 1-2	Differenze 4-3
Italiani feti IX-X mese (Mingazzini)	Maschi	22,25	9,04	16,45	12,83
	Femmine	15,95	7,60	16,80	13,05
Italiani (Chiarugi)	Maschi	35,5	31	46,2	33,1
	Femmine	37,4	32	38,3	34,5
Tedeschi (Passet)	Maschi	43,7	29,4	44,3	34
	Femmine	38,6	27,6	41,3	27,8
Herero (Sergi)	Maschi	49,46	15,36	53,64	22,72
	Femmine	37	24,33	50	30,33

nove e dieci mesi ed ho aggiunto accanto ai dati sugli Herero le differenze che ho calcolate dalle misure di Passet e Chiarugi in cervelli tedeschi e italiani.

I valori ottenuti da Mingazzini sono stati già illustrati pocanzi, quanto agli altri, mentre quelli sugli Herero sono una conferma assoluta della proposizione di Huschke, quelli sugl' Italiani di Chiarugi se ne discostano soltanto perchè il lobo frontale a destra in alto ha uno sviluppo assoluto maggiore nelle femmine, e quelli sui Tedeschi di Passet dimostrano che il lobo frontale in alto è più sviluppato in ambo i lati nei maschi, in basso nelle femmine. Da questa tabella appare ancora un altro fatto molto interessante e cioè che negli adulti (Italiani, Tedeschi, Herero) esiste in ambo i sessi uno sviluppo assoluto del lobo frontate in alto sempre maggiore a sinistra, in basso sempre maggiore a destra e viceversa per la regione parieto-occipitale; il medesimo si osserva pei cervelli fetali femminili di nove e dieci mesi e soltanto nei cervelli fetali maschili di quest' epoca lo sviluppo assoluto del lobo frontale in alto è maggiore a destra.

Tutto quanto abbiamo detto fin quì dimostra l'esistenza di due distinte zone nel lobo frontale umano, una superiore ed una inferiore, come già ammisi per l' Hylobates, le quali seguono leggi diverse di sviluppo: *di esse la superiore di sinistra mentre nelle femmine ha già raggiunto il suo sviluppo proporzionale alle altre parti del cervello, nei maschi deve subire ancora una considerevole evoluzione.*

I solchi della superficie laterale del lobo frontale.

La minutissima analisi, che ho compiuta sul cervello degli Herero su tutti i solchi della superficie esterna del lobo frontale, dimostra che questi non possono a rigor di termini essere distinti secondo lo schema classico degli autori ad eccezione dei solchi precentrali; invece è soltanto lecito parlare per i solchi anteriori di gruppi di elementi superiori, medii ed inferiori. Questi gruppi possono fondersi tra loro o appena anastomizzarsi e dar luogo a solchi o sagittali o obliqui o trasversali. Nel primo caso soltanto abbiamo i solchi longitudinali, quali comunemente vengono descritti come solchi frontali superiore, medio e inferiore, negli altri invece si tratta di combinazione di gruppi di elementi appartenenti a piani diversi, inferiore, superiore e medio o per essere più chiari appartenenti a gruppi di elementi dei così detti solchi superiore, medio e inferiore. La costituzione di tre solchi longitudinali completi è la più rara, invece è molto più facile osservare in ordine di frequenza un solo solco longitudinale ben costituito, che può essere sia superiore, sia medio, sia inferiore accompagnato da solchi irregolari trasversali ed obliqui. I gruppi formativi per lo più sono in egual numero in uno stesso cervello nei due lati, benchè disposti spesso alquanto diversamente; i numerosi caratteri di somiglianza, che si osservano negli emisferi cerebrali del me-

NUMERO DEI GRUPPI COSTITUTIVI DEI SOLCHI FRONTALI ESTERNI NEGLI HERERO

Numero del cervello	Gruppi precentrali		Gruppi superiori		Gruppi medii		Gruppi inferiori		Gruppi frontomarginali	
	D	S	D	S	D	S	D	S	D	S
I.	3	4	2	2	1	2	2	4	2	2
II	3	3	2	1	2	1	2	3	3	2
III	2	3	2	2	2	2	2	2	1	3
IV	3	4	2	1	3	4	1	2	3	2
V	2	3	3	3	3	4	3	1	3	2
VI	2	3	4	2	4	4	2	3	3	3
VII	3	4	2	3	3	4	3	2	3	2
VIII	4	4	2	3	2	3	3	3	1	2
IX	2	4	3	4	4	5	2	2	2	2
X	4	4	2	3	2	2	2	1	3	2
XI	3	3	1	3	5	2	3	2	2	1
XII	2	3	1	1	1	2	2	5	1	3
XIII	2	2	4	2	2	4	3	4	2	2
XIV	2	2	3	5	4	5	2	3	2	1
Somma. . .	37	46	33	35	38	44	32	37	31	29

desimo individuo servono di base per rintracciare la loro costituzione elementare. Anzitutto risulta che tra i gruppi vicini sono frequenti i compensi non solo in estensione e sviluppo, ma anche per il fatto, che elementi dell' uno passano nell'altro; questi compensi che direi di affinità, determinano variazioni morfologiche molto spiccate per le quali solchi od elementi di solchi, che in un emisfero debbono essere indicati con un nome per la posizione che occupano, nell'altro emisfero ne assumono uno diverso, donde la fallacia di molte omologie. Un secondo fatto importante, che appare dall'esame dei singoli gruppi è che alcuni di questi sono più costanti di altri, donde la conseguenza di gruppi secondarii, il cui intervento determina spostamenti nella posizione dei primarii e variazioni generali della formazione dei sistemi dei solchi, che hanno dato luogo a vedute molto opposte tra gli autori. Infine le diverse combinazioni dei gruppi di elementi non permettono di potere seguire un unico schema di divisione dei giri del lobo frontale; questo schema, quale è ammesso attualmente, è valido soltanto per la fusione dei gruppi costitutivi in solchi longitudinali.

NOTA. - Nelle quattro tabelle che seguono (vedi pag. 43-49) i gruppi di segmenti costitutivi dei solchi frontali laterali sono indicati con le lettere iniziali dei solchi che formano.

pc =	gruppo	del	solco	precentrale	
pci =	»	»	»	inferiore	
pcs =	»	»	»	superiore	
pcsm =	»	»	»	»	mediale
pcsl =	»	»	»	»	laterale
pcm =	»	»	»	medio	
pcma =	»	»	»	marginale	
fpa =	»	»	frontale	paramesiale	
fs =	»	»	»	superiore	
fm =	»	»	»	medio	
fi =	»	»	»	inferiore	
fmr =	»	»	frontomarginale		
fmrm =	»	»	»	mediale	
fmrl =	»	»	»	laterale	
fmrs =	»	»	»	superiore	
fmri =	»	»	»	inferiore	
r =	»	»	radiato		

TABELLA DELLA FREQUENZA DELLE VARIAZIONI DEI SISTEMI DEI SOLCHI FRONTALI SECONDO LE COMBINAZIONI DEI GRUPPI COSTITUTIVI NEGLI HERERO.

Nome dei gruppi	I Sistema		II Sistema		III Sistema		IV Sistema		V Sistema		VI Sistema		VII Sistema		VIII Sistema		IX Sistema		X Sistema	
	D	S	D	S	D	S	D	S	D	S	D	S	D	S	D	S	D	S	D	S
pci	8	8	3	5	2	1	1	....	....	....	....	....	....	....	....	....	....	....	....	....
pcs	7	9	5	3	2	1	....	1	1	1	....	....	....	....	....	....	....	....	....	....
pcsl	1	4	2	3	1	....	....	....	....	....	....	....	....	....	....	....	....	....	....	....
pcsm	....	3	2	1	....	....	....	1	1	1	....	....	....	....	....	....	....	....	....	....
pcm	2	6	....	2	1	....	....	....	....	....	....	....	....	....	....	....	....	....	....	....
fs	11	11	6	5	3	4	2	4	1	2	....	1	....	1	....	....	....	....	....	....
un gruppo di fs	8	6	5	3	2	4	2	4	1	2	....	1	....	1	....	....	....	....	....	....
due gruppi di fs	3	4	1	2	1	....	....	....	....	....	....	....	....	....	....	....	....	....	....	....
tre gruppi di fs	2	1	....	....	....	....	....	....	....	....	....	....	....	....	....	....	....	....	....	....
fm	10	7	4	6	4	6	1	5	4	....	2	2	1	1	....	1	....	....	....	....
un gruppo di fm	4	2	3	3	3	6	....	5	4	....	2	2	1	1	....	1	....	....	....	....
due gruppi di fm	3	2	1	2	2	....	....	....	....	....	....	....	....	....	....	....	....	....	....	....
tre gruppi di fm	3	2	....	1	....	....	....	....	....	....	....	....	....	....	....	....	....	....	....	....
quattro gruppi di fm	....	1	....	....	....	....	....	....	....	....	....	....	....	....	....	....	....	....	....	....
fi	5	8	6	6	2	4	5	1	1	....	2	....	1	....	....	....	....	....	....	....
un gruppo di fi	4	5	5	3	2	4	4	1	1	....	2	....	1	....	....	....	....	....	....	....
due gruppi di fi	....	2	1	3	....	....	1	....	....	....	....	....	....	....	....	....	....	....	....	....
tre gruppi di fi	1	1	....	....	....	....	....	....	....	....	....	....	....	....	....	....	....	....	....	....
fmr	6	4	3	3	3	5	3	2	4	6	3	2	1	....	2	....	....	....	....	....
fmrm	5	3	1	2	1	5	1	....	1	3	2	....	....	....	....	....	....	....	....	1
fmrl	....	3	1	1	1	1	2	....	2	2	1	2	1	....	2	....	....	....	....	....
fmrs	1	....	1	1	1	....	....	1	....	....	....	....	....	....	....	....	....	....	....	....
r	1	1	....	1	....	....	1	1	1	2	....	....	....	....	....	....	....	1	....	....
pcma	....	....	....	....	....	1	....	....	....	....	1	....	....	....	....	....	....	....	....	....
fpa	....	....	....	....	....	....	1	....	....	1	....	....	....	....	....	....	....	....	....	....

TABELLA DEI SISTEMI NEI QUALI SI RIUNISCONO I GRUPPI COSTITUTIVI DEI SOLCHÌ FRONTALI PIÙ GRANDI O PRINCIPALI AI PIÙ PICCOLI O ACCESSORI.

Sesso	Numero del cervello	I		II		III	
		D	S	D	S	D	S
maschio	I	pci + fm	pci + pcm + fi I + fi II + fi III + fs I	fs	fm I + fm II + fmrm	pcs	fs II
»	II	pcsl I + fs I + fs II	pci + fi I + fi II + r	pci + fi	pcsl + fs	fm + fmrm	fm + fmrm
»	III	pci + fi + fm II + r + fmr	pci + fi + fm I	pcs + fs I + fs II	pcsl + pcsm + fs I	fm I	fm II + fmrm
»	IV	pcs + fs I + fs II + fm II + fmrm	pci + pcm + pcs + fs + fm Ia + fm II + fmrm + fi + fmrl + fm III	pci + fi I	fm I b.	pcm	fs II
»	V	pcs + fs I + fs II + fs III + pci + fm I + fm II + fm III + fmrs + fi I + fi II + fi III	fm II + fm III + fm IV + fmrl	fmrs	pcsl + fs I + fs II	....	pci + fi
»	VI	pci + fm I + fm II + fm III + fs III	pci + fi I + fm I + fm II + pcsl + pcsm + fs I + fs II	pcs + fs I	fm III + fm IV + fi II + r	fs II	fmrm
»	VII	fi I + fm I + fm II + fm III + fmrm + fs II	pcsl + fs I + fs II + fs III	fi III + fmrl	pci + pcm + fi I + fi II	pcsl + fs I	fm V (= fmrm in parte)
»	VIII	fi I + fm I + fm II + fmrm + fs II	pci + pcm + pcsl + pcsm + fs I + fi I	csl + pcsm + fs I	fs II + fs III + fm III + fmrm I + fmrl	pci	fi II
»	IX	pci + pcs + fs I	pcm + fm I + fs II + fm III + fm IV + fm V + fmrm	fs II + fm II + fm III + fi I + fi II	pci + fi I + fi II	fm IV + fmrs	pcs + pcma + fs I
»	X	pci + pcm + fm I + fm II + fmrm I + fmrm II + fmrs	pcsl + pcsm + fs I + fs II + fm I	pcsl + pcsm + fs I	pci + pcm	fi I + fmrl	fs III
»	XI	pci + pcm + pcs + fm I + fs I	pcs + pcm + fs I + fs II + fm I + fm II + fmrm + fmrl	fi II + fmV + fmrm	pci + fi I	fm II + fm III	fi II
femmina	XII	pc + fs	pci + pcm + pcs + fs + fi I	fm	fi III + fi IV + fmrs	fi I	fm
»	XIII	fm I + fm II + fs II + fs III + fs IV + fi I	pcs + fs I + fs II	pcs + fs I	pci + fi I + fm II	pci	fi III + fm IV + fmrm + fmrl
»	XIV	pcs + fs I	pc + fs I + fi I + fi II	pci + fi I + fm I	fm I + fm II + fm III + fs III	fs II + fs III	fm V + fmrm

ESTERNI NEGLI HERERO. I SISTEMI SONO DISPOSTI IN ORDINE DECRESCENTE DI ESTENSIONE DAI

IV		V		VI		VII		VIII		IX		X	
D	S	D	S	D	S	D	S	D	S	D	S	D	S
fi + r + + fmrl	fi IV (II)	fmrm	fmrl	....	....	....	....	....	....	....	....	....	....
r	pcsm	fmrl	fmrl	....	....	....	....	....	....	....	....	....	....
....	fs II	....	r	....	fmrl	....	....	....	....	....	....	....	....
fmrl	fmr 2	fm I a	fpa (l)	fm I b	....	....	....	....	....	....	....	....	....
....	fs III	....	fmrm	....	....	....	....	....	....	....	....	....	....
fs IV	....	fi II	....	fm IV	....	fi I	....	fmrl	....	....	....	....	....
pci	fm IV	pcsm	pcsm	fi II	fm I	....	fm II	....	fm III	....	r	....	fmri
fi II	fm I	r	fmrm II	....	....	....	....	....	....	....	....	....	....
fs III	fs III	fm I	fs IV	fmrim	fm II	fmril	....	....	....	....	....	....	....
fpa	fm II + fmrs	fs II	fmrm	....	fmrl	....	....	....	....	....	....	....	....
fi I	fs III	fm IV	....	fmrl	....	....	....	....	....	....	....	....	....
fi II	r	fmr	fmri	pcma	ma	....	....	....	....	....	....	....	....
fi II + fi III	fm III + fi II	fmrl	r	fmrm	....	....	....	....	....	....	....	....	....
fm IV + fmrm	fm IV	fm III	fs V	fi II	fs II	fm II	fs IV	fmrl	....	....	....	....	....

I TABELLA DELLA FREQUENZA DELLA VARIABILITÀ DELLE COMBINAZIONI (DIRETTE O INDI-

(Nota. pc = pcs + pci; pcs = pcs o pcsl + pcsm; fs, fm, fi corrispondono ad un numero indeter-

Nome dei gruppi	I Sistema		II Sistema		III Sistema		IV Sistema		Somma		Totale
	D	S	D	S	D	S	D	S	D	S	
pci + pcs	4	5	....	....	....	....	....	....	4	5	9
pci + pcm	2	4	....	2	....	....	....	....	2	6	8
pci + pcm + pcs	1	3	....	....	....	....	....	....	1	3	4
pcm + pcs	1	4	....	....	....	1	....	....	1	5	6
pcsm + pcsl	....	3	2	1	....	....	....	....	2	4	6
pci + fs	4	5	....	....	....	....	....	...	4	5	9
pci + 2 fs	1	1	....	....	....	....	....	....	1	1	2
pci + 3 fs	1	....	....	....	....	....	....	....	1	....	1
pci + fm	6	3	1	1	....	....	....	....	7	4	11
pci + 2 fm	3	2	....	....	....	....	....	....	3	2	5
pci + 3 fm	2	1	....	....	....	....	....	....	2	1	3
pci + fi	2	7	3	4	....	1	....	....	5	12	17
pci + 2 fi	1	3	....	2	....	....	....	....	1	5	6
pci + 3 fi	1	1	....	....	....	....	....	....	1	1	2
pci + fmr	3	1	....	....	....	....	....	....	3	1	4
pci + fmrm	2	1	....	....	...	....	....	....	2	1	3
pci + fmrl	....	1	...	....	....	....	....	....	....	1	1
pci + r	1	1	....	....	....	...	....	....	1	1	2
pcs + fs	7	8	5	3	1	1	....	....	13	12	25
pcs + 2 fs	3	4	1	1	....	....	....	....	4	5	9
pcs + 3 fs	1	1	....	....	....	....	....	....	1	1	2
pcs + fm	3	4	....	...	....	....	....	....	3	4	7
pcs + 2 fm	1	3	....	...	....	....	....	....	1	3	4
pcs + 3 fm	1	1	....	....	....	....	....	....	1	1	2
pcs + fi	1	5	....	....	....	....	....	....	1	5	6
pcs + 2 fi	1	1	....	....	....	....	....	....	1	1	2
pcs + 3 fi	1	....	....	....	....	....	....	....	1	....	1
pcs + 3 fmr	2	2	...	....	....	....	....	....	2	2	4
pcs + fmrm	2	2	....	....	....	....	....	....	2	2	4
pcs + fmrl	....	2	....	....	....	....	....	....	....	2	2
pcs + r	....	....	....	....	....	..	....	....	....	....	....
pcsl + fs	1	4	2	3	1	....	....	....	4	7	11
pcsl + 2 fs	1	3	....	1	....	....	....	....	1	4	5

RETTE) PIÙ SEMPLICI (BINOMIALI) DEI GRUPPI COSTITUTIVI DEI SOLCHI FRONTALI LATERALI.
minato di gruppi; le cifre arabe che precedono i nomi dei gruppi ne indicano il numero).

Nome dei gruppi	I Sistema		II Sistema		III Sistema		IV Sistema		Somma		Totale
	D	S	D	S	D	S	D	S	D	S	
pcsl + 3 fs	....	1	....	....	....	....	....	....	....	1	1
pcsl + fm	....	2	....	...	....	....	....	....	....	2	2
pcsl + 2 fm	....	1	....	....	....	....	....	....	....	1	1
pcsl + fi	....	2	....	....	....	....	....	....	....	2	2
pcsl + fmr	....	....	....	....	....	....	....	....	....	....	....
pcsm + fs	....	3	2	1	....	(1)	....	....	2	5	7
pcsm + 2 fs	....	2	....	....	....	....	....	....	....	2	2
pcsm + fm	....	2	....	....	....	....	...	....	....	2	2
pcsm + 2 fm	....	1	....	....	....	....	....	....	....	1	1
pcsm + fmr	....	....	....	....	....	....	....	....	....	....	....
pcm + fs	1	6	....	....	....	....	....	....	1	6	7
pcm + 2 fs	....	2	....	....	....	....	....	....	....	2	2
pcm + 3 fs	....	....	....	....	....	....	....	....	....	...	....
pcm + fm	2	3	....	....	....	....	....	....	2	3	5
pcm + 2 fm	1	3	....	....	....	....	....	....	1	3	4
pcm + 3 fm	....	2	....	....	....	....	....	....	....	2	2
pcm + 4 fm	....	1	....	....	....	....	....	....	....	1	1
pcm + fi	....	4	....	1	....	....	....	....	....	5	5
pcm + 2 fi	....	1	....	1	....	....	....	....	...	2	2
pcm + 3 fi	....	1	....	....	....	....	....	....	....	1	1
pcm + fmr	1	3	....	....	....	....	....	....	1	3	4
pcm + fmrm	1	3	....	....	....	....	....	....	1	3	4
pcm + fmrl	...	2	....	....	....	....	....	....	....	2	2
1 fs + fm	4	2	1	1	....	....	....	....	5	3	8
1 fs + 2 fm	4	2	1	1	....	....	....	....	5	3	8
1 fs + 3 fm	2	1	....	1	....	....	....	....	2	2	4
2 fs + fm	1	3	....	1	....	....	....	....	1	4	5
2 fs + 2 fm	....	2	....	....	...	....	....	....	....	2	2
2 fs + 3 fm	....	....	....	....	....	....	....	....	....	....	...
3 fs + fm	1	....	....	....	....	....	....	....	1	....	1
3 fs + 2 fm	1	....	....	....	....	....	....	....	1	....	1
3 fs + 3 fm	1	....	....	....	....	....	....	....	1	....	1
1 fs + fi	2	4	1	....	....	....	....	....	3	4	7

II TABELLA DELLA FREQUENZA DELLA VARIABILITÀ DELLE COMBINAZIONI (DIRETTE O INDI-
(Nota: pc = pcs + pci, pcs = pcs o pcsl + p sm; fs, fm, fi, corrispondono ad un numero in

Nome dei gruppi	I Sistema		II Sistema		III Sistema		IV Sistema		Somma		Totale
	D	S	D	S	D	S	D	S	D	S	
1 fs + 2 fi	....	1	1	....	....	....	....	....	1	1	2
1 fs + 3 fi	....	1	....	....	....	....	....	....	....	1	1
2 fs + fi	...	1	....	....	....	....	....	....	....	1	1
2 fs + 2 fi	....	....	....	....	....	....	....	....	....	....	....
3 fs + fi	1	....	....	....	....	....	....	....	1	....	1
1 fs + fmr	2	2	....	....	....	....	....	....	2	2	4
1 fs + 2 fmr.	....	....	....	....	....	....	....	....	....	....	....
2 fs + fmr	1	1	....	1	....	....	....	....	1	2	3
2 fs + 2 fmr.	....	1	....	1	....	....	....	...	....	2	2
3 fs + fmr	1	....	....	....	....	....	....	....	1	....	1
1 fs + fmrm.	2	2	....	....	....	....	....	....	2	2	4
1 fs + fmrl	....	1	....	....	....	....	....	....	....	1	1
2 fs + fmrm.	1	1	....	1	....	....	....	....	1	2	3
2 fs + fmrl	....	1	....	1	....	....	....	....	....	2	2
3 fs + fmrm	1	....	....	....	....	....	....	....	1	....	1
1 fm + 1 fs	2	....	....	....	....	....	....	....	2	....	2
1 fm + 2 fs	...	1	....	1	....	....	....	....	....	2	2
1 fm + fi	1	1	2	1	....	1	....	1	2	4	6
1 fm + 2 fi	....	....	....	....	....	....	...	....	....	....	....
2 fm + fi	2	1	1	1	....	....	...	...	3	2	5
2 fm + 2 fi	....	....	1	....	....	....	....	...	1	....	1
3 fm + fi	2	....	....	....	....	....	....	....	2	....	2
3 fm + 2 fi	....	....	....	....	....	....	...	....	.	....	....
3 fm + 3 fi	1	....	....	....	....	....	....	....	1	....	1
1 fm + fmr	2	....	1	1	2	4	1	1	6	6	12
1 fm + 2 fmr	....	....	....	1	....	....	....	....	....	1	1
2 fm + fmr	2	1	....	....	....	....	...	....	2	1	3
2 fm + 2 fmr	1	1	....	....	....	....	....	...	1	1	2
2 fm + 3 fmr	1	....	....	....	....	....	....	....	1	....	1
3 fm + fmr	2	2	....	....	....	....	....	....	2	2	4

RETTE) PIÙ SEMPLICI (BINOMIALI) DEI GRUPPI COSTITUTIVI DEI SOLCHI FRONTALI LATERALI. determinato di gruppi; le cifre arabe che precedono i nomi dei gruppi ne indicano il numero).

Nome dei gruppi	I Sistema		II Sistema		III Sistema		IV Sistema		Somma		Totale
	D	S	D	S	D	S	D	S	D	S	
3 fm + 2 fmr	....	1	....	....	....	....	....	....	....	1	1
4 fm + fmr	....	1	....	....	....	....	....	....	....	1	1
1 fm + fmrm	1	...	1	1	1	4	1	....	4	5	9
1 fm + 2 fmrm . . .	....	....	....	....	....	....	....	....	....	....	....
2 fm + 1 fmrm . . .	2	1	....	....	....	....	....	....	2	1	3
2 fm + 2 fmrm . . .	1	....	....	....	....	....	....	....	1	...	1
3 fm + fmrm	2	1	....	....	....	....	....	....	2	1	3
3 fm + 2 fmrm . . .	....	....	....	....	....	....	....	...	....	....	....
1 fm + fmrl	....	....	....	1	....	1	....	....	....	2	2
1 fm + 2 fmrl	....	....	....	....	....	....	....	....	....	....	....
2 fm + fmrl	...	1	....	....	....	....	....	....	....	1	1
3 fm + fmrl	....	2	....	....	....	....	....	....	....	2	2
1 fi + 1 fs	2	4	....	....	....	....	....	....	2	4	6
1 fi + 2 fs	....	....	..	....	....	....	....	....	....	....	....
1 fi + 1 fm	1	1	2	1	....	1	....	1	3	4	7
1 fi + 2 fm	1	1	....	2	....	....	....	....	1	3	4
1 fi + fmr	3	1	2	1	1	1	1	....	7	3	10
1 fi + 2 fmr	....	1	....	....	....	....	....	....	....	1	1
2 fi + fmr	....	....	....	....	....	....	....	....	....	....	....
3 fi + fmr	1	....	....	....	....	....	....	...	1	....	1
1 fi + fmrm	2	1	1	....	....	1	....	..	3	2	5
2 fi + fmrm	....	....	....	....	....	....	....	....	....	....	....
3 fi + fmrm	1	....	....	....	....	....	....	....	1	....	1
1 fi + fmrl	....	1	1	....	1	1	1	....	3	2	5
2 fi + fmrl	....	....	....	....	....	....	....	....	....	....	....
3 fi + fmrl	....	....	....	....	....	....	....	....	....	....	....
fmrm + fmrl	....	2	....	1	....	1	....	....	....	4	4
2 fmrm.	1	....	....	....	....	....	....	....	1	....	1
1 fi + r . . . . . , .	....	....	....	....	....	....	1	....	1	....	1
fmrl + r	....	....	....	....	....	....	1	....	1	....	1

La tabella, in cui sono stati riuniti insieme i gruppi costitutivi dei solchi frontali esterni secondo i varii piani che occupano dimostra che:

1° i gruppi sono in prevalenza a sinistra;

2° i gruppi medii sono quasi in egual numero che i precentrali, ma in prevalenza sui superiori, gli inferiori e i frontomarginali.

3° i gruppi precentrali nelle femmine sono in egual numero per lato, nei maschi invece sono per lo più, più numerosi a sinistra: nelle femmine esaminate questi gruppi sono due per lato.

In un'altra tabella sono riuniti i gruppi costitutivi secondo i sistemi che formano in ciascun emisfero; i sistemi sono disposti in ordine decrescente di estensione e quindi di importanza. Da questa tabella si desume l'origine di ciascun solco frontale in ogni emisfero e ci fa accorti che non solo questa è molto variabile, ma che siamo lontani dalla divisione sistematica degli autori che ammettono tre solchi longitudinali tipici.

Sommando insieme per ciascun sistema i gruppi di egual nome, che si incontrano nei cervelli esaminati, ne risulta una nuova tabella della frequenza delle variazioni dei sistemi secondo le varie combinazioni dei gruppi costitutivi; per questa tabella si può determinare l'importanza relativa di ciascun gruppo nella formazione dei solchi e restano indicati alcuni limiti di variazioni entro un sistema. Così vediamo che alla costituzione del sistema principale o più ampio intervengono in primo luogo per frequenza i gruppi superiori, seguono in ordine i gruppi medii, i precentrali superiore e inferiore, gli inferiori e i frontomarginali. Nel sistema principale, che immediatamente segue per importanza il precedente vengono in prima linea i gruppi inferiori e poi in ordine i superiori, i medii, i precentrali e i frontomarginali. Nei sistemi seguenti più piccoli si osserva la mancanza dei gruppi precentrali e solo l'esistenza di rari gruppi accessorii marginali precentrali, persistono gruppi isolati inferiori, superiori e medii e questi ultimi più di tutti, ma contemporaneamente assumono una grande estensione i gruppi minori frontomarginali e radiali i quali caratterizzano i sistemi accessorii. Per stabilire i limiti di variabilità dei solchi frontali occorre di determinare tutta la serie dei limiti di variabilità delle combinazioni dei gruppi costituenti questi solchi; queste combinazioni dirette o indirette (per mezzo di gruppi intermedii) sono formate da due o più gruppi e son quindi binomiali, trimoniali ecc. . . . Senza ricorrere alla composizione completa di questa tavola delle variazioni, basta per avere un quadro abbastanza esatto e comprensivo delle variabilità di formare tutte le combinazioni binomiali e le principali trinomiali o di maggior numero di gruppi come si vede nelle tabelle della frequenza della variabilità delle combinazioni più semplici dei gruppi costitutivi dei solchi frontali laterali. Con queste tabelle si possono trovare le uguaglianze e le differenze tra diversi gruppi di cervelli e quindi differenze sessuali e di razze, se esistono; in questo studio non presento dati comparativi relativi, perchè nessuno autore, che

finora si è occupato di tale argomento, ha seguito questo metodo e le mie osservazioni su cervelli di altre razze sono ancora incomplete. Un fatto rimane però assodato fin da ora negli Herero, cioè la maggior ricchezza di combinazioni tra i gruppi di sinistra e per conseguenza uno sviluppo maggiore della corteccia in questo lato. Le combinazioni più importanti sono in ordine di frequenza: *a)* del solco precentrale superiore con il solco frontale superiore (25 : 28) *b)* del solco precentrale inferiore con il solco frontale inferiore (17 : 28; *c)* del solco frontale medio con il solco frontomarginale (12 : 28; *d)* del solco precentrale inferiore con il solco frontale medio (11 : 28), e del solco precentrale superiore laterale con il solco frontale superiore (11 . 28); *e)* del solco frontale inferiore con il frontomarginale (10 : 28); seguono poi nella stessa proporzione (9 : 28) i rapporti del solco precentrale inferiore con il superiore, del solco precentrale inferiore con uno o due gruppi del frontale superiore e del frontale medio con il frontomarginale mediale.

Sia dall'analisi compiuta per ogni cervello sia dalle tabelle delle variazioni risulta per ogni cervello una diversa disposizione dei gruppi o degli elementi per lato ed un aumento di questi a sinistra; il primo fatto è in dipendenza del secondo per quanto riguarda sempre le formazioni del cervello di uno stesso individuo. Gli spostamenti ed i nuovi orientamenti per accrescimento di parti seguono una legge di movimenti entro certi limiti abbastanza costante, cioè gli elementi singoli od i gruppi in toto compiono dei movimenti di rotazione intorno al loro asse od ai loro assi, per cui si spostano a sinistra rispetto alla destra prevalentemente in alto ed in avanti, ma non tutti con la stessa intensità, per cui spesso elementi di un gruppo si staccano per fondersi con quelli di un altro o per rimanere isolati ed elementi isolati si fondono con quelli di un gruppo o più gruppi; questa legge di movimento è dimostrabile in tutti i suoi particolari quasi in ogni caso per il confronto tra i due lati di ogni cervello, essa fa parte della medesima legge di sviluppo per la quale il lobo frontale si accresce svolgendosi innanzi alla fessura di Silvio (1).

Non è molto facile paragonare i risultati delle mie osservazioni con quelli ottenuti dagli altri autori su cervelli di altre razze, perchè quasi sempre questi hanno seguito criteri alquanto diversi sia nella nomenclatura che nella divisione dei solchi e dei giri, donde il pericolo di confondere insieme cose molto differenti e trarne conclusioni erronee. Ciò vale particolarmente per quel che si riferisce alla divisione dei solchi sagittali del lobo frontale, sulla quale vi sono le vedute estreme per cui da una parte v'ha chi non riconosce che tre giri e due solchi, dall'altra altri ammette come costanti quattro giri e tre solchi, mentre alcuni seguendo una via di mezzo ora ammette una formazione ora l'altra, però tutti più

(1) Per la dimostrazione completa di questa legge di movimento vedi la mia analisi dei solchi frontali in « *Cerebra Hererica* » in « Ergebnisse einer zoologischen Forschungsreise in Südafrika von Dr. Leonhard Schultze Jena ».

Numero del cervello	Sulcus frontalis superior								Sulcus frontalis medius							
	Anastomizzato con il solco frontale medio		Unico con ponti interni o no		Radice mediana laterale del giro frontale medio		Radice anteriore laterale del giro frontale medio		Unico		Porzione terminale posteriore separata		Anastomizzato con il solco fronto-marginale		Numero dei ponti di passaggio superficiali	
	D	S	D	S	D	S	D	S	D	S	D	S	D	S	D	S
I.	....	....	1	....	1	....	....	1	1	1	....	(1)	....	1	....	....
II	....	....	1	1	....	....	....	....	1	1	(1)	(1)	1	1	....	....
III	....	....	1	....	....	....	....	1	....	....	1	1	1	1	1	1
IV	1	1	1	....	....	....	....	1	...	....	1	1	1	1	2	2
V	....	....	1	....	....	....	....	1	1	....	....	1	1	....	....	1
VI	1	1	....	1	....	....	1	....	....	....	....	....	....	1	1	1
VII	1	....	....	1	....	....	1	....	....	....	1	1	1	1	1	3
VIII	1	1	...	....	....	1	1	....	1	....	...	1	1	1	....	1
IX	1	1	....	....	....	1	1	1	....	....	1	1	1	1	2	1
X	....	....	....	....	....	....	1	1	1	....	....	1	1	1	....	1
XI	....	1	1	....	....	....	....	1	....	1	....	....	1	1	3	....
XII	....	....	1	1	....	..	....	....	1	1	...	....	....	....	....	....
XIII	1	....	....	1	....	....	1	....	1	....	....	1	....	1	....	3
XIV	....	1	....	....	....	1	....	1	...	....	1	1	1	1	3	3
Somma. .	6	6	7	5	1	3	6	8	7	4	6	11	10	12	7 volte	10 volte

Sulcus frontalis inferior								Sulcus fronto marginalis					
Ponti di passaggio superficiali (s) e profondi (p) posteriori		Ponti di passaggio superficiali (s) e profondi (p) medii		Ponti di passaggio superficiali (s) e profondi (p) anteriori		Anastomizzato con il solco diagonale		Unico		Diviso in due parti		Diviso in tre parti	
D	S	D	S	D	S	D	S	D	S	D	S	D	S
1 s	....	1 s	2 p	....	1 s	....	....	....	....	1	1	....	....
1 p	1 p	....	1 p	1 s	1 p	....	1	....	....	....	1	1	....
1 p	....	....	....	1 p	(1 s)	1	....	1	....	....	....	....	1
....	1 p	....	....	(1 s)	....	....	1	....	....	....	....	1	1
1 p	1 p	1 p	...	1 p	(1 s)	....	....	....	....	....	....	1	1
1 s	1 p	1 s	1 s	1 p	1 p	....	....	....	....	....	....	1	1
1 s	....	1 s	1 p	1 p	1 p	1	....	....	....	....	....	1	1
1 s	....	1 s	1 s	1 s	1 p	1	....	....	....	1	1	...	....
1 s	....	1 p	1 p	....	....	....	....	....	....	....	1	1	....
1 s	1 s	....	1 p	1 p	(1 s)	(1)	....	1	....	....	....	....	1
1 s	1 p	1 p	1 s	1 s	....	1	....	....	1	1	...	....	....
1 s	1 s	1 s	1 s	....	1 s	1	....	1	....	....	1	....	....
1 s	1 p	1 s	2 s	1 p	1 p	1	....	....	....	1	1	....	....
....	1 p	1 s	1 p	1 s	1 s	....	....	....	....	1	1	....	....
9 s, 3 p	2 s, 7 p	7 s, 3 p	5 s, 6 p	5 s, 6 p	6 s, 5 p	7	2	3	1	5	7	6	6

Numero del cervello	Sulcus praecentralis inferior										Sulcus praecentralis superior					
	Anastomizzato con						ramo orizzontale				anastomizzato con				in due parti u = anastomizzato; s = separato	
	il solco diagonale e la fessura di Silvio		il solco subcentrale anteriore e la fessura di Silvio		il solco frontale inferiore		anastomizzato con il solco frontale medio		quale ramo del solco frontale medio		il solco precentrale inferiore		il solco frontale superiore			
	D	S	D	S	D	S	D	S	D	S	D	S	D	S	D	S
I	....	....	....	....	....	1	....	1	....	....	....	....	....	....	1 u	1 u
II	....	....	....	....	....	1	....	....	....	....	....	....	1	1	1 s	1 s
III	....	....	....	....	1	1	....	1	....	....	....	....	1	1	....	1 u
IV	....	....	....	....	1	1	....	1	1	....	....	1	1	1	....	....
V	....	....	1	....	1	1	1	....	....	1	1	....	1	1	....	1 s
VI	....	1	....	....	....	1	1	....	....	1	....	....	1	1	....	1 u
VII	....	....	....	....	....	1	....	....	....	....	....	....	1	1	1 s	1 s
VIII	....	1	....	....	....	1	....	....	....	....	....	1	1	1	1 u	1 u
IX	....	....	....	....	....	1	....	....	....	....	1	....	1	1	....	1 u
X	....	....	....	....	....	....	1	....	....	....	....	....	1	1	1 u	1 u
XI	....	....	(1)	....	....	1	1	....	....	....	1	....	1	1	....	....
XII	....	....	....	....	....	1	....	....	1	....	1	1	1	1	1 s	....
XIII	....	....	....	....	....	1	....	....	....	1	....	....	1	1	....	....
XIV	....	....	....	....	1	1	....	....	....	(1)	....	1	1	1	....	1 s
Somma. .	....	2	2	....	4	13	4	3	2	4	4	4	13	13	6	10

Sulcus praecentralis marginalis				Sulcus praecentralis intermedius									
				anastomizzato con									
Anastomizzato		isolato		il solco precentrale inferiore		il solco frontale medio		il solco precentrale superiore		il solco frontale superiore		isolato	
D	S	D	S	D	S	D	S	D	S	D	S	D	S
....	....	....	....	....	1	....	....	....	..	....	1	....	....
....	....	....	....	....	....	....	....	....	....	....	....	....	....
....	....	....	....	....	....	....	....	....	....	....	....	....	....
....	....	....	....	....	1	....	1	....	1	....	....	1	....
....	....	....	....	....	....	....	....	....	....	....	..	....	....
....	....	....	....	....	....	....	....	....	....	....	....	....	....
....	....	....	....	....	1	....	....	....	....	....	....	....	....
....	....	....	....	....	1	....	....	....	1	....	....	....	....
...	1	....	....	....	....	....	1	....	....	....	....	....	...
....	....	....	....	1	1	....	....	....	....	....	....	....	....
....	....	....	....	....	...	....	1	....	....	....	....	....	...
....	....	1	....	....	1	....	....	....	1	....	....	....	....
....	....	....	....	....	....	....	....	....	....	....	....	....	....
....	....	....	1	...	....	....	....	....	....	....	....	....	....
....	1	1	1	1	6	....	3	....	3	....	1	1	....

o meno preoccupati di non uscire dallo schema comune. Se poi tale discrepanza e direi incertezza è già un buon indice della artificiosità di tali divisioni, non è puranco men vero, che gli autori non se ne siano accorti e così Giacomini stesso, che è stato uno dei più perspicaci osservatori della solcatura cerebrale, dopo avere ammesso la divisione in due solchi longitudinali e tre giri aggiunge che questa « è la costituzione che generalmente viene considerata come normale, *malgrado non sia quella che si riscontri più frequentemente* », preziosa affermazione, a cui segue poco più avanti la spiegazione; « di fatti - egli soggiunge - i due solchi longitudinali di rado sono continui in tutta la estensione del lobo frontale, succede più frequentemente di vederli interrotti da uno, due e sin tre pieghe anastomotiche, le quali congiungono le circonvoluzioni limitrofe tra di loro » (Varietà delle circonvoluzioni ecc... pag. 118). Le osservazioni di Benedikt e la sua divisione del lobo frontale due volte modificata non sono che una prova della variabilità delle forme dei solchi frontali e la constatazione geniale di Eberstaller sulla costanza del solco frontale medio viene in ultima analisi a confermare il fatto, che il lobo frontale umano presenta tipi o varietà distinte. Sono i gruppi costitutivi, come abbiamo visto, che per il loro numero e per la loro disposizione danno forma e quindi aspetti varii ai solchi frontali e sono essi soltanto che possono illuminarci nel labirinto delle variazioni. L'osservazione fondamentale di Eberstaller sul solco frontale medio non è che la dimostrazione dell'esistenza di un gruppo fondamentale costante di elementi nel cervello umano e come tale deve considerarsi anche il solco frontomarginale di Wernicke od orbito - frontale di Giacomini. Il solco diagonale, il solco radiato, il precentrale marginale invece sono gruppi di elementi accessorii od in formazione, che ora assumono individualità distinta per accrescimento di gruppi fondamentali e circostanti, ora si perdono e si confondono in questi dimostrandone così gli intimi legami morfologici e forse funzionali. E di quanta luce ci rischiara in tale ricerca il confronto tra i due emisferi di uno stesso cervello! qui sembra, che per quanto forti siano le dissimiglianze nelle combinazioni, altrettanto stabili siano i gruppi fondamentali, che danno indizio di una medesima legge originaria, cui sottostanno i due lati; è per tale confronto che ben si può vedere che a volte il solco diagonale ora è il compenso di un solco precentrale inferiore poco sviluppato, ora di una corta branca anteriore della Silviana; che il solco radiato compensa il minor sviluppo del solco frontomarginale laterale o quasi lo sostituisce o rappresenta elementi terminali anteriori del solco frontale inferiore o si allarga inglobando elementi del solco frontale medio; e lo stesso dicasi infine per il solco precentrale marginale alla cui formazione possono contribuire oltre che elementi del precentrale superiore, elementi del solco frontale paramesiale e dell'inflectus; sono tutti effetti di accrescimenti o di compensi per cui si creano nuovi orientamenti e nuovi gruppi.

Nelle due tabelle (pag. 52-55) che seguono ho riunito alcuni dei risultati delle

mie osservazioni seguendo la disposizione analitica di Retzius, perchè si potesse procedere a qualche confronto con quanto è stato visto su altri cervelli, ma con ciò non deve esser dimenticato quanto ho detto or ora, perchè a tali confronti non sia dato un maggior valore o diverso da quello che meritano. Per ora non mi è possibile, come già dissi, fare il paragone con i gruppi costitutivi di altre serie di cervelli, ma in parte possono servire allo scopo le enumerazioni delle anastomosi tra i giri, come molti anatomici seguendo Giacomini hanno fatto particolarmente in Italia, da esse infatti si possono dedurre le divisioni dei solchi e quindi l'esistenza almeno dei gruppi principali.

Sulcus praecentralis superior.

Più di frequente è diviso in due parti una mediale ed una laterale o del tutto distinte (tre volte a destra e quattro a sinistra) o separate da una piega interna (tre volte a destra e sei a sinistra). Come risulta dai dati che qui trascrivo vi

Herero	Giavanesi	Svedesi	Estoni
16 : 28 = 57 %	8 : 25 = 40 %	34 : 100 = 34 %	7 : 18 = 38 %

ha una maggiore frequenza della divisione nei cervelli non Europei e più di tutti negli Herero.

Circa la frequenza della anastomosi del solco precentrale superiore con il frontale superiore valga la seguente tabella.

	Herero	Giavanesi	Svedesi	Lettoni	Estoni	Polacchi
Solco precentrale superiore separato dal solco frontale superiore	5 : 28	7 : 25	14 : 100	10 %	16,5 %	15 : 50
Solco precentrale superiore distinto dal frontale superiore per un ponte interno	7 : 28	3 : 25				

Quindi per lo più il solco è unito al frontale superiore come anche ha osservato Cunningham per il quale negli Irlandesi « the sulcus frontalis primus joins it about its middle and usually passes uninterruptedly into it »; sarebbe più frequente la separazione nei Polacchi (Veinberg) e nei Giavanesi Kohlbrugge). Una tale separazione potrebbe sembrare esistente nel caso in cui il solco precentrale superiore è in basso ed il frontale superiore si estende al di sopra sagittalmente verso il solco di Rolando nella così detta *Kreuzesform* di Eberstaller (vedi Cunningham fig. 59 pag. 262): questa forma fu anche vista una sola volta da Kohlbrugge (fig. XIX e pag. 60) nei Giavanesi. Ma in questo caso l'estremità posteriore del solco frontale superiore è formata di elementi appartenenti al solco precentrale superiore mediale, che si sono orientati sulla stessa linea direttiva di quel solco prendendo una posizione prevalentemente sagittale. In nessuno dei cervelli degli Herero ho trovato la *Kreuzesform,* ma qualche cosa che ricorda la disposizione sagittale degli elementi è bene indicata dal solco precentrale superiore mediale dell'emisfero destro del cervello VII dove però forse si è aggiunto qualche elemento del s. frontale paramesiale; molto obliqui sono pure gli elementi superiori del solco precentrale nel cervello VI a destra. Il solco precentrale marginale si identifica con alcuni elementi del precentrale superiore mediale, che si spostano più in alto e che si fondono con elementi marginali; della medesima opinione è Kohlbrugge là dove dice, che il solco precentrale superiore nei Giavanesi termina più spesso in una biforcazione superiore, ma talvolta si trovano in sua vece solchi accessori « welche vielleicht diese Endgabel vertreten; es ist dies der. S. praecentralis marginalis Cunningham' s » (pag. 60)· L'elemento che dà particolarmente la *Kreuzesform* di Eberstaller corrisponde al ramo sagittale posteriore di Retzius. Questo ramo si osserva negli emisferi ID, III D, VS, XIV S, II S e III S e in questi ultimi due si anastomizza con il solco di Rolando; esso è ora un ramo del solco precentrale superiore mediale, ora di quello laterale; altre volte esiste un vero ramo sagittale posteriore inferiore come negli emisferi IV D, XS, VIII D nel quale si anastomizza con il Rolandico, una simile disposizione fu trovata da Kohlbrugge tre volte. Weinberg ha sostenuto che nei Lettoni nella metà dei casi accade l'anastomosi del solco precentrale superiore con quello di Rolando, il che non è stato osservato in altri cervelli; Kohlbrugge però mette in dubbio il valore di questa osservazione.

L'anastomosi del s. precentrale superiore con l'inferiore viene a costituire un unico solco precentrale, la cui frequenza nelle varie razze è la seguente.

	Herero	Giavanesi	Irlandesi	Svedesi	Lettoni	Estoni	Polacchi
Solco precentrale unico	8 : 28	3 : 25 12%	9,3 %	23 %	1 : 50	1 : 18	2 : 50 4 %

Negli Herero quindi ho osservato il solco unico otto volte su ventotto, quattro a destra e quattro a sinistra, di cui due (VD, XI D) per l'intervento di un elemento del solco frontale superiore e le altre sei per anastomosi diretta, ma delle quali tre (IV S, VIII S, IX D) per unione completa di tutti gli elementi e tre (XII S. XII D, XIV S) con separazione di un piccolo gruppo estremo di elementi mediali. La frequenza maggiore di questo solco unico negli Herero di fronte a quella dei cervelli di altre razze come si vede nella tabella, conferma le osservazioni di Waldeyer, il quale nei cervelli di negri da lui esaminati (Zulu, Sudanesi, Wanyamwesi) ha trovato « in der Hälfte der Fälle solche durchlaufende Sulci praecentrales ». Tutto ciò è importantissimo perchè siamo forse innanzi ad una caratteristica di razza.

Non ho veduto mai nei miei cervelli la estensione straordinaria in basso del solco precentrale superiore fin quasi alla fessura di Silvio quale è indicato da Kohlbrugge.

Sulcus praecentralis medius.

È molto più frequente negli Herero a sinistra, sette volte si anastomizza con il solco precentrale inferiore, tre volte con il precentrale superiore, tre volte con il frontale medio, una con il frontale superiore ed una volta è isolato; in tutto si osserva quindici volte su ventotto. Kohlbrugge ha trovato solo due volte questo solco su venticinque emisferi, ma credo che ciò dipenda dall'averlo egli considerato come una formazione del solco precentrale inferiore, per cui ne ha tenuto conto soltanto nei casi in cui si presenta isolato e nella stessa maniera deve essere considerata la statistica di Retzius, che ha visto questo solco quattro volte in cento emisferi; una tale proporzione è uguale a quella degli Herero per il caso in cui il solco è isolato. Negli Estoni si trova nel 22 % (4 : 18), nei Polacchi nel 16 % (8 : 50) e nei Lettoni secondo il calcolo di Kohlbrugge nel 74 % (37 : 50).

Sulcus praecentralis inferior.

Kohlbrugge distingue in questo solco una parte principale inferiore q^1, una superiore q ascendente ed un ramo posteriore q^2, basandosi sulle osservazioni compiute nei primati e nei Giavanesi ed ha trovato invece molto di rado nei cer-

velli di questi ultimi (4 : 25) il ramo anteriore orizzontale di Eberstaller. Molto probabilmente vi è stata e vi è confusione nella interpretazione di questo ramo ed io credo, che come tale dai più sia stato ritenuto il ramo anteriore della biforcazione superiore, in cui spesso termina il solco e cioè quel ramo che per lo più non è orizzontale, ma molto obliquo in alto ed innanzi o addirittura trasverso: con ciò si spiega perchè Cunningham ha indicato come tipico il solco da lui rappresentato nella figura 53 a pag. 248. Del resto Retzius segue appunto questo modo di vedere quando afferma che questo ramo « vielmehr nach oben-vorn ansteigend ». Certo l'osservazione di Kohlbrugge è fondamentale, perchè dovendo indicare gli elementi del solco con nomi che ne specifichino la posizione e direzione è necessario di essere scrupolosamente esatti, altrimenti si confonderanno insieme parti diverse. Esistono infatti rami orizzontali posteriori ed anteriori oltre il ramo ascendente, che talvolta coesistono nello stesso emisfero e che indicano la giustezza della osservazione di Kohlbrugge. Nei cervelli degli Herero si incontra un ramo posteriore (q^2 di Kohlbrugge) ventidue volte su ventotto ed un ramo anteriore orizzontale di Eberstaller diciannove volte; il primo non raggiunge mai il solco di Rolando, il secondo spesso è unito con qualche elemento posteriore del solco frontale medio e ciò è conforme allo schema di Weinberg per i Lettoni: secondo Kohlbrugge nei Lettoni solo in venticinque emisferi su cinquanta si nota il detto ramo ed in sedici di essi il prolungamento con il solco frontale medio. In due casi degli Herero (IV S, X S) il ramo posteriore è ramo del solco precentrale medio; per Weinberg ciò sarebbe un falto caratteristico dei Lettoni; certo però che la frequenza dei rami trasversi posteriori, che egli ha trovato nel cervello dei Lettoni e che raggiunge un quarto dei casi, come ha calcolato Kohlbrugge a differenza dei Giavanesi dove soltanto si nota in un ottavo di tutte le volte, è di molto sorpassata da quello che si osserva negli Herero (22 : 28).

La frequenza delle anastomosi del solco precentrale inferiore con la silviana già è stata innanzi illustrata dalla tabella comparativa, che riguarda questo soggetto a proposito della fessura di Silvio. Nei Giavanesi secondo Kohlbrugge tale anastomosi si compie quasi sempre direttamente (52 %), di rado per mezzo del solco diagonale (16 %), per Cunningham (Irlandesi) e Retzius (Svedesi) invece sempre per mezzo o del solco diagonale o del subcentrale anteriore; negli Herero si ha un comportamento analogo a quello dei Giavanesi e solo due volte si osserva l'anastomosi per mezzo del solco diagonale e due altre per il subcentrale; nei Lettoni accade lo stesso fatto, la frequenza (32 %) delle anastomosi senza solchi intermediarii, cosicchè questi si comportano come i Giavanesi e gli Herero e si staccano dagli altri Europei.

Nella tabella che segue è notevole come i cervelli degli Herero si discostino da tutti quelli di altre razze finora esaminate per la maggior frequenza della separazione del solco frontale inferiore dal precentrale e la minor frequenza di un'intima anastomosi tra essi. Mentre il primo fatto divide in modo assoluto gli

TABELLA DEI RAPPORTI TRA IL SOLCO FRONTALE INFERIORE ED IL PRECENTRALE INFERIORE

	Herero	Giavanesi	Austriaci	Svedesi	Irlandesi	Estoni	Lettoni	Polacchi
Solco frontale inferiore separato da un ponte superficiale dal s. precentrale . . .	39,2 %	20 %	24 %	23 %	32,6 %	16,5 %	28 %	50 %
Solco frontale inferiore separato da una piega profonda dal s. precentrale .	35,7 %	—	regola	eccezione	32,6 %	27,5 %	22 %	
Solco frontale inferiore e solco precentrale uniti intimamente	25 %	80 %	rara eccez.	regola	32,8 %	55 %	50 %	

Herero da tutti gli altri, il secondo invece li riunisce agli Austriaci (!) non permettendone così una distinzione dagli Europei, ma è pur vero, come ha notato Kohlbrugge, che Eberstaller ha dato un significato assai largo al concetto di giri profondi e quindi potrebbero i risultati di questo autore non essere paragonabili con i nostri. Ad ogni modo le differenze notevoli tra gli Herero e i Giavanesi e tra questi e gli Europei sono evidentemente l'espressione di variazioni importanti nelle razze umane in una delle zone corticali più caratteristiche dell'uomo e più in evoluzione.

Il solco diagonale è un solco accessorio, instabile quindi e che ben si può dire solco di compenso tra la branca anteriore ascendente della silviana ed il precentrale inferiore, dei quali spesso chiaramente costituisce una parte più o meno intimamente unita. Manca negli Herero quindici volte su ventotto (nel 53,5 %) nei Giavanesi nel 36 % e nei Lettoni nel 46 % (50 % secondo Kohlbrugge).

A volte il giro compreso tra il solco diagonale ed il precentrale si approfonda tutto o per il solo tratto superiore cosicchè i due solchi appaion uniti in alto (VII S, XIII S) o solo in parte (VI S) per un tratto, sicchè riappariscono agli estremi del tronco comune come indipendenti sia in alto che in basso mentre profondamente

conservano completamente la loro individualità. Anche Kohlbrugge descrive (cervello VI, pag. 65) l'unione del precentrale con il diagonale nella medesima maniera. Altre volte il giro compreso tra questi due solchi è strettissimo, (VII D, VIII D) o addirittura tutto il giro opercolare tra il precentrale e la branca ascendente della silviana si riduce ad una sottile listerella, in cui non si osserva il diagonale (VII S, XII S); molto simili sono i cervelli XXI, XXIV di Kohlbrugge, in cui però si riscontra ancora il solco diagonale. Nel cervello XIV si trovano per lato due solchi accessorii superficiali anastomizzàti con la branca anteriore ascendente della silviana e che forse stanno ad indicare elementi del solco diagonale. L'anastomosi di quest'ultimo con il solco frontale inferiore si osserva negli Herero nel 32,1 % (9 : 28) e di cui tre volte (II S, VII S, XI D) contemporaneamente con l'anastomosi con la fessura di Silvio; nei Giavanesi nel 36 %, nei Lettoni nel 44 % e negli Svedesi nel 47 %. il che indica una proporzione minore per le razze non Europee. Kohlbrugge mette in relazione questa differenza col fatto che nei Lettoni e Svedesi manca spesso la porzione inferiore del solco precentrale ed in ciò siamo d'accordo per quanto abbiamo già detto sul significato compensativo del solco diagonale, di cui si ha un'ampia dimostrazione nella osservazione analitica.

Sulcus frontalis superior.

I più hanno descritto questo solco decorrente parallelamente al margine del mantello fino a raggiungere il polo frontale e ciò sia se si presenta come unico (con pieghe interne), sia se appare formato di parti separate da pieghe superficiali. Il solco frontale così considerato è stato sempre molto difficile ad essere limitato nella sua porzione anteriore ed ha messo molte volte nell'imbarazzo gli anatomici che non volevano uscire da questo schema. Eberstaller, molto giustamente, ha riconosciuto, che l'estremità anteriore di ogni solco frontale superiore, che raggiunge il polo frontale, tipus A di Sernow, non è che parte del solco frontale medio: fra gli argomenti, che egli pose a sostegno di questa tesi il principale e sufficiente è che « dass auch wenn jene Anastomose statthat, fast immer an der Stelle, wo sonst die oberflächliche Trennungsbrücke sich befindet, eine Tiefenwindung existirt, welche den Uebergang der oberen Etage der Mittleren Stirnwindung in die obere Stirnwindung vermittelt ». Con ciò però se non si deve credere, che sia tolta la difficoltà di stabilire dove comincia l'uno e dove finisce l'altro, d'altra parte non si può ammettere che l'estensione del solco frontale superiore oscilli talmente da sostenere che ora raggiunge il polo frontale ed ora rimane limitato alla metà posteriore del lobo frontale, cosicchè non mi sembra esatta l'asserzione di Kohlbrugge che nei cervelli di Giavanesi « die Ausdehnung des S. fron. sup. Kopfwärts kann sehr verschieden sein » e che quindi « bis zum Polus frontalis abbiegen kann ». La lunga analisi che ho compiuta le figure dimostrative di questo studio e le figure e descrizioni di tutti gli autori

ci convincono dell'enorme variabilità dei solchi cosidetti sagittali del lobo frontale; e pur volendo conservare i nomi, che sono entrati da tanto tempo nell'uso comune è bene definire l'estensione, che a ciascun solco compete. La divisione dei gruppi formativi dei solchi indica, che è più razionale parlare di gruppi di elementi appartenenti almeno a tre piani distinti, uno superiore, uno medio ed uno inferiore: questi piani prevalentemente orizzontali sono alquanto obliqui in basso ed innanzi e l indicano in modo approssimativo il posto ed il limite dei tre solchi sagittali. Il solco frontale superiore non si estende quindi mai in basso al polo frontale od al margine orbitale del mantello, questo è il campo di un'altra formazione ben distinta, che può soltanto con esso contrarre rapporti superficiali. L'esistenza di tali piani secondo i gruppi degli elementi dei solchi riceve negli Herero una conferma fondamentale dalla tabella della frequenza della variabilità delle combinazioni binomiali dei gruppi costitutivi dei solchi frontali laterali, dove per maggior frequenza si notano le combinazioni del solco precentrale superiore con il frontale superiore, del solco precentrale inferiore con il frontale inferiore e del frontale medio con il frontomarginale.

Un solco frontale superiore, che giunge fino al polo frontale, come vorrebbero alcuni, e che per noi corrisponde sempre alla unione del frontale superiore con quello medio si osserva cinque volte negli emisferi IV D, S; VII D; IX S; XI S, cioè nel 17 %. Se uniamo a questi quei casi (I D; II D; III D, S; VIII D, S; XIII S; XIV = 28,5 %), in cui la porzione anteriore del solco frontale medio scorre parallelamente al margine anteriore del mantello, senza essere unito al solco frontale superiore, quale noi lo intendiamo, allora si ha, che nel 46 % degli emisferi di Herero esiste il tipo A Sernow, quale questi ha visto nel 48 % dei Russi, Eberstaller nel 41 % degli Austriaci e Kohlbrugge nel 41 % dei Giavanesi.

Molto interessante sarebbe la conoscenza dei gruppi costitutivi di ciascun solco, perchè da essi è sperabile di poter arrivare alla determinazione esatta di qualche differenza di razza, ma disgraziatamente per la maniera diversa, con cui si è fatta la divisione dei solchi, non è possibile fare una comparazione sicura tra le serie dei cervelli fin qui studiate. Giacomini e Chiarugi hanno indicato il numero delle anastomosi, che uniscono il giro frontale superiore con quello inferiore in cervelli Italiani, io ho calcolato da queste il numero delle parti, in cui il solco frontale superiore (solco frontale superiore più solco frontale medio di Eberstaller) è diviso ed ho riunito i risultati in questa tabella.

Numero delle divisioni del solco frontale superiore in cervelli Italiani

Numero degli emisferi	Giacomini 336	Chiarugi 42
Diviso in due parti	117 = 34,8 %	9 = 21,4 %
Diviso in tre parti	50 = 14,9 %	9 = 21,4 %
Diviso in quattro parti	6 = 1,7 %	14 = 33,3 %
Diviso in cinque parti	—	4 = 9,5 %
Diviso in sei parti . . . . . ,	—	2 = 4,7 %

Nella tabella che segue sono raccolti i dati degli autori secondo Kohlbrugge (pag. 81).

Divisione del solco frontale superiore	Irlandesi (Cunningham)	Svedesi (Retzius)	Estoni (Weinberg)	Lettoni (Weinberg)	Giavanesi (Kohlbrugge)
unico.	27,8 %	32 %	55,5 %	40 %	10 : 25 = 40 %
in due parti	49,2 %	—	—	—	13 : 25 = 52 %
in tre parti	23 %	—	—	—	2 : 25 = 8 %

Le mie osservazioni negli Herero hanno dato i seguenti risultati:

Divisione del solco frontale superiore negli Herero

	Destra	Sinistra	Somma	Per %
unico	2	2	4	14,2
in due parti.	7	6	13	46,4
in tre parti	3	4	7	25
in quattro parti	2	1	3	10,7
in cinque parti	—	1	1	3,5

Queste tre tabelle benchè sono fondate su una interpretazione un po' diversa del solco frontale superiore, pure permettono di giungere ad una conclusione importante. Anzitutto è da notare, astraendo dalle osservazioni di Chiarugi, che tutti i gruppi di cervelli delle varie razze, Italiani, Irlandesi, Giavanesi, Herero presentano una divisione del solco frontale superiore prevalentemente in due parti; se poi osserviamo la statistica delle divisioni in maggior numero di parti, si vede che negli Herero si ha una percentuale maggiore di divisione di questo solco, che in tutti gli altri (Europei e Giavanesi) ed anche maggiore che gli Italiani di Chiarugi, se aggiungiamo alla divisione che è indicata nella tabella degli Herero tutti quei casi (che più sopra furono indicati) di solco frontale medio parallelo al margine del mantello, che appare come continuazione o no del solco frontale superiore e ciò tenendo conto, che Chiarugi, come già Giacomini, ammise un solco frontale superiore fino al margine orbitale del mantello. Dunque il solco frontale superiore degli Herero si distingue da quello delle razze europee e dai Giavanesi per la frequenza con cui è diviso in tre o più parti. Riportandomi ad una precedente osservazione di Kohlbrugge ricordo, che questo fatto a buon diritto può considerarsi come un vero carattere pitecoide, giacchè è nei primati, che questo solco si presenta diviso in più parti separate. È poi un vero carattere di razza, ma del tutto inversamente a quanto aveva affermato Gratiolet, che, come riferisco da Giacomini, aveva creduto di vedere nelle anastomosi fra la circonvoluzione frontale superiore e la media una forma propria delle razze bianche, nelle anastomosi tra la inferiore e la media una forma propria dei negri.

Sulcus frontalis medius.

Distinguo con questo nome tutti quei gruppi di elementi, che si estendono in un piano sagittale medio del lobo frontale a partire indietro dal solco precentrale fino a giungere in prossimità del margine orbitario innanzi; in un certo senso viene così allargato il concetto schematico, che ne ha dato Eberstaller, giacchè questi ha descritto il solco frontale medio nella sua maniera tipica « als « eine im Grossen und Ganzen sagittal gerichtete Furche, welche mit einem tran- « sversal gestellten kurzen Queraste ungefähr in der Mitte des Abstandes zwi- « schen der vorderen Centralwindung und der Orbitalkante beginnt und mit ei- « nem ähnlichen Queraste oberhalb der Orbitalkante endet ». Però già lo stesso Eberstaller fa notare che non di rado (pag. 75) « die mittlere Stirnfurche nicht « auf die vordere Stirnhirnhälfte beschränkt ist, sondern schon eine Windungs « breite vor der Präcentral Furche beginnt und dann die ganze Länge des Stirn- « hirnes entlang läuft » ed aggiunge che una sola volta vide in un emisfero sinistro, che questo solco si originava dal solco precentrale medio ed ininterrotto raggiungeva il margine orbitario. Il confronto tra i due emisferi di ogni cervello di Herero dimostra, che i gruppi di elementi subiscono degli spostamenti, per cui ora si uniscono ora si distaccano e che tutti gli elementi del piano intermedio

possono orientarsi, sia in un solco unico sagittale, che comincia dal precentrale, sia in tanti piccoli solchi in gran parte trasversali; ma sono sempre gli stessi elementi che assumono posizione diversa; perchè dunque non riunirli sempre sotto un sol nome di s. frontale medio, sia anche che appariscano come solchi accessori, sia che formino insieme un grande solco? In tal maniera non si fa che adottare una consuetudine già da lungo tempo in uso pel solco frontale superiore e per quello inferiore, i quali, per quante parti divise presentino, conservano insieme un nome comune, che in fondo è relativo al piano che occupano; basti ricordare, che il solco frontale superiore di molti primati è appena indicato da piccoli solchi accessori molto distanti tra loro e neppure sagittali. Cunningham parla della frequenza con la quale il solco frontale medio può presentarsi diviso negli Irlandesi in tante porzioni separate e dice di averlo osservato in quattro parti in otto emisferi e poco più indietro aveva affermato che « it is pos-« sible to imagine a hemisphere in which the sulcus frontalis medius is repre-« sented by five completely separate portions » e lo stesso autore si riferisce anche, per sostenere la molteplice divisione del solco, alle osservazioni di Hervé, il quale fin dal 1889 accennò al solco frontale medio e scriveva che « la face con-« vexe de F^2 (giro medio) est parcourue en son milieu par une série d'incisu-« res et de sillons isolés ».

La scissura trasversa frontale di Tenchini (Cervelli di delinquenti pag. 86 vol. I)che più tardi Mingazzini ammise essere due (Sullo sviluppo dei solchi e delle circonvoluzioni nel cervello umano) e cioè una posteriore superiore ed una anteriore inferiore, non corrisponde sempre ai soli elementi del solco frontale medio. Nei cervelli di Herero è frequente osservare queste scissure trasverse, che possono essere anche più di due, come ammise Mingazzini, ma quando si estendono in basso fin quasi alla fessura di Silvio od al margine orbitario od in alto fin quasi al margine interemisferico costituendo il *solco completo* di Mingazzini; si tratta sempre di fusione di elementi appartenenti in parte al solco frontale medio, in parte rispettivamente al solco frontale inferiore o al superiore o ad ambedue insieme; l'origine diversa di questi elementi è indicata dalle pieghe e digitazioni interne. Soltanto si ha da fare unicamente con elementi del solco frontale medio, quando si tratta del solco *trasverso incompleto* di Mingazzini, che non sorpassa in alto ed in basso i piani, nei quali si svolgono i solchi frontali superiore ed inferiore. La formazione dei solchi trasversi frontali a me non sembra che possa del tutto considerarsi atipica, come sostiene Eberstaller, perchè come già ripetutamente si è dimostrato non esistono in modo assoluto due solchi sagittali in uno stesso emisfero nel più dei casi, ma solo uno, mentre i gruppi di tutti gli altri elementi si orientano nei modi più svariati. Inteso nel nostro senso, non manca mai nel cervello umano un solco frontale medio, ove la parte di questo più caratteristica, più costante è l'anteriore, che quasi sempre è unita con il solco fronto-marginale: questa anastomosi e talvolta fusione e la scarsezza

degli elementi posteriori più o meno trasversali ha convinto Kohlbrugge, che nei cervelli di Giavanesi non è frequente l'esistenza del solco frontale medio. Egli infatti ammette che nei Giavanesi esiste solo sette volte su venticinque il solco frontale medio nel senso di Eberstaller; per gli altri emisferi poi descrive un solco fronto-orbitalis *p* in questi termini « es ist dieser bei Javanen eine sagit- « tale, meist stark gekrümmte Furche welche an der vorderen Spitze des Gehirns « auftritt und von der lateralen Fläche auf die orbitale Fläche hinüberzieht, deren « vorderen Teil überquert und bei starker Ausbildung fast den S. olfactorius er- « reicht ». Aggiunge poco dopo lo stesso autore, che tale solco corrisponde alle parti mediale (fm^3) ed intermedia (fm^2) del solco fronto-marginale di Eberstaller e che per lo più manca od è poco sviluppato il tratto fm^3 di Eberstaller sicchè in fondo « vielleicht ist der S. fronto-orbitalis der Javanen nur mit fm^2 zu ver- « gleichen ». Con particolare attenzione mi son fermato su questo punto, perchè Kohlbrugge dice che questa regione del cervello merita uno speciale studio e pone il quesito, se il suo solco fronto orbitale rappresenti « ein Charakteristicum « der javanischen Rasse ». L'esame delle figure dei cervelli Giavanesi di Kohlbrugge a me sembra, che non li discosti molto da quanto Cunningham dice in proposito. Questi infatti trova molto costante la parte anteriore del solco frontale medio ed osserva, che è stata già descritta da Wernicke come solco fronto-marginale e dopo averne riferito le parole aggiunge « it presents the appearance of « being a terminal bifurcation of the sulcus frontalis medius in which the two « limbs are widely spread out from each other. *In a large number of cases it « is partially cut off from the stem by a deep bridging gyrus. This may rise to « the surface and then the fronto marginal furrow becomes on indipendent sul- « cus* ». Contrariamente a Kohlbrugge, a cui non sembra chiara la descrizione di Cunningham, a me pare che essa dia il quadro esatto della formazione, che indicherei *medio-fronto-marginale*. Abbiam visto, che negli Herero la terza combinazione binomiale in ordine di frequenza (vedi tabella) è quella del solco fronto-marginale con il frontale medio, che viene subito dopo quelle del frontale superiore con il precentrale superiore e del frontale inferiore col precentrale inferiore; essa negli Herero è quindi una formazione di prim' ordine, alla quale spesso si uniscono poi elementi o gruppi vicini come il fronto-marginale laterale o altri elementi del s. frontale medio o gli elementi anteriori del solco frontale superiore. Dalle figure di Weinberg appare in egual maniera la costituzione di questa formazione nei cervelli dei Polacchi ed è particolarmente istruttiva la fig. 67 a sinistra (edizione russa pag. 64), dove si osserva la separazione del solco medio dai tratti marginali laterale e mediale e l'unione con l'intermedio (fm^2). Nei cervelli dei Giavanesi di Kolbrugge il solco *p* ha quasi sempre un peduncolo (Stiel) più o meno parallelo al margine anteriore del mantello o sagittale, che sta a rappresentare la porzione più anteriore del solco frontale medio. Non è poi una caratteristica del cervello dei Giavanesi il fatto, che questo solco fronto-

marginale si estenda sulla superficie orbitaria giungendo a volte fin quasi al sulcus olfactorius, perchè lo stesso fatto si osserva negli Herero e nei Polacchi (vedi figure di Weinberg). Se v' ha una differenza di razza forse questa sta nello sviluppo delle singole parti del solco fronto-marginale o meglio nelle combinazioni dei gruppi, che si trovano presso il polo frontale. I risultati delle osservazioni di Retzius sono quelli più sicuramente paragonabili con quelli da noi ottenuti negli Herero e li ho posti vicini nella tabella seguente.

Solco frontale medio		Svedesi 100			Herero 28		
		D	S	Somma	D	S	Somma
unico		17	16	33 %	7	4	39,2 %
porzione terminale posteriore separata		18	26	44 %	6	11	60,7 %
anastomizzato con il s. fronto-marginale		39	37	76 %	10	12	78,5 %
maschi	con un ponte di passaggio superficiale	14	15	29 : 75	3	6	9 : 22
	con due ponti di passaggio superficiali	8	10	18 : 75	2	1	3 : 22
	con tre ponti di passaggio superficiali	1	3	4 : 75	1	1	2 : 22
femmine	con un ponte di passaggio superficiale	6	3	9 : 25	—	—	0 : 6
	con due ponti di passaggio superficiali	1	2	3 : 25	—	—	0 : 6
	con tre ponti di passaggio superficiali	—	1	2 : 25	1	2	3 : 6

Sia negli Herero che negli Svedesi il solco si presenta quasi con la stessa frequenza anastomizzato con il solco fronto-marginale o isolato, appare alquanto più frequente la separazione della porzione terminale posteriore negli Herero, ma ciò è forse dovuto al fatto, che ho attribuito al solco frontale medio qualsiasi solco trasverso, che si trova immediatamente innanzi al solco precentrale. Circa

ai ponti superficiali, che distinguono i gruppi del solco frontale medio, essi si presentano in maggior numero, cioè in tre, più nelle femmine e più a sinistra sia negli Herero che negli Svedesi, in proporzione però è più frequente la loro esistenza negli Herero. La percentuale di una sola piega superficiale è uguale nei due popoli, quella di due pieghe è maggiore negli Svedesi.

Sulcus fronto-marginatis.

Di questo già a lungo si è discorso or ora a proposito dei suoi stretti rapporti con il solco frontale medio. Eberstaller lo distinse in tre parti, una mediale, una intermedia ed una laterale. Kohlbrugge nei Giavanesi ha trovato, che quest'ultima è per lo più separata ed ha solamente conservato il nome di solco fronto-marginale ad essa, mentre ha indicato il resto del solco di Eberstaller come solco fronto orbitale considerandolo come una speciale caratteristica del cervello dei Giavanesi. Noi abbiamo già visto, che questo solco fronto-orbitale deve ritenersi come una formazione, a cui partecipano elementi mediali del solco fronto marginale e gli elementi estremi anteriori del solco frontale medio. Con tutto ciò non scema il valore dell'osservazione di Kohlbrugge, perchè essa indica, quale speciale caratteristica dei cervelli di Giavanesi, la frequenza dell'unione di un gruppo mediale del s. fronto-marginale con il frontale medio e la frequenza della separazione del gruppo laterale del fronto-marginale.

La formazione di un solco unico fronto-marginale sembra che accada un pò più spesso nei cervelli Europei; Retzius lo ha visto nel 19 °/₀ degli Svedesi ed a questi dati si possono aggiungere quelli di Giacomini negli Italiani nel 18 °/₀ e di Sernow nei Russi nel 20 °/₀, che si riferiscono alla scissura orbito-frontale di Giacomini e che con molta probabilità si riferiscono ad una formazione unica. Molto più frequente però è la divisione in due parti, che Retzius ha trovato negli Svedesi nel 66 °/₀, mentre la divisione in tre parti è segnalata soltanto nel 15 °/₀. Negli Herero la divisione in due o tre parti si osserva in egual numero di casi, cioè nel 42,8 °/₀, la formazione di un solco unico solo nel 14 °/₀, sicchè in questi si riscontra con maggior facilità la divisione nelle singole parti ed in tre molto più che negli Europei; per i Giavanesi sembra che accada il medesimo fatto,come risulta dalla descrizione di Kohlbrugge e dalle sue figure.

Sulcus frontalis inferior.

Questo costituisce una delle formazioni più interessanti del cervello umano perchè limita la zona della corteccia, che con la sua funzione caratterizza le specie umane. Non entro quì nella questione delle omologie, perchè non è il compito che mi sono prefisso in questo studio, però non posso tralasciare dal ricordare l'ipotesi di Papillault, il quale ritiene, che questo solco sia una formazione del tutto nuova, esclusiva del cervello umano: a confermare questa veduta può essere molto suggestivo il fatto, che i solchi anteriori del lobo frontale si svol-

gono e si sviluppano sollevandosi in alto ed il fatto delle pieghe, che dividono il solco in numerose parti. Giacomini aveva già notato la relativa frequenza delle divisioni del solco frontale inferiore, per cui non lo interpretava come una formazione costante ed i vecchi anatomici tedeschi Pansch, Iensen accomunandolo con il solco precentrale inferiore non a torto avevano parlato di un complesso di solchi « *unterer Furchencomplex* ». Non mi fermo quì sulle combinazioni dei gruppi costitutivi degli elementi formatori del solco, ricordo soltanto, che subito dopo l'unione del solco precentrale superiore con il frontale superiore segue per frequenza quello del precentrale inferiore con il frontale inferiore. Discorrendo di questa unione ho già parlato della frequenza con la quale questi due solchi si anastomizzano e della esistenza della piega di passaggio, che li divide, o piega di passaggio posteriore (girus fronto-opercularis posterior). Le stesse difficoltà che si incontrano nella delimitazione anteriore del solco frontale superiore si presentano per l'inferiore e ciò accade per l'esistenza di un complesso di elementi molto variabili per estensione e forma per lo più trasversali o molto obliqui, che si frappongono tra l'estremità terminale anteriore di esso ed il margine orbitario del mantello. Questi elementi, che spesso sono indipendenti e che ora occupano la pars triangularis mettendosi tra le due branche anteriori della fessura di Silvio, ora si dispongono al di sotto della branca anteriore discendente della silviana, formando nel primo caso i solchi radiati (sensu lato di Retzius) nel secondo i solchi fronto-marginali laterali, si debbono considerare nella stessa maniera, che il solco diagonale quali solchi di compenso ed accessorii e quindi molto instabili. Essi ora spariscono assorbiti del tutto dallo sviluppo del solco frontale inferiore, ora appaiono quali solchi di poca importanza all'estremo anteriore inferiore di questo, ora diventano i solchi più importanti di tutta la zona inferiore anteriore del lobo, per cui gli elementi del s. frontale inferiore si orientano con essi e costituiscono grandi solchi trasversi (solchi trasversi frontali di Tenchini e Mingazzini) Il volere delimitare il solco frontale inferiore al di fuori di questi elementi accessorii di compenso è tentare un'opera del tutto impossibile oltrechè erronea, ed in ciò credo che Kohlbrugge giustamente combatta il concetto di Eberstaller di fissare il limite del s. frontale inferiore all'altezza della pars triangularis, solo però bisogna convenire, che, come già più volte ho insistito, non si tratta di un unico solco, ma di varii gruppi di elementi, che caratterizzano il piano inferiore del lobo frontale. Anche Cunningham considera tali elementi accessorii anteriori come costitutivì del solco frontale inferiore e le sue parole ci sembrano ben chiare « But there – egli dice (pag. 261) – are two ad-
« ditional furrows which must be associated with the inferior frontal sulcus, *se-*
« *eing that they undoubtedly belong to the same system,* and not unfrequently
« are directly connected with it. I refer to two short tranwerse sulci, which are frequently placed in front of the inferior frontal sulcus, in series with and parallel
« to its transverse terminal part ». Io credo quindi che Kohlbrugge non ponga giu-

stamente Eberstaller accanto a Cunningham, benchè questi abbia al principio del capitolo sul s. frontale inferiore ripetuto, che questo solco termina in una biforcazione di cui il ramo discendente « cuts into the pars triangularis of « inferior frontal convolution between the two anterior limbs of the Sylvian fis- « sure »; tali parole vengono poi criticate dalle considerazioni, che poco più su ho riportate.

La distinzione delle pieghe superficiali e profonde, che separano i gruppi formativi del solco, è molto interessante nella comparazione di varie serie di cervelli, e benchè il modo diverso, con cui gli autori hanno descritto il limite anteriore di questo solco, non ci permette che di fare un confronto approssimativo, pure la valutazione approssimativa delle differenze ci porta alla constatazione di fatti fondamentali, ai quali credo che in futuro lo stesso metodo rigoroso applicato su numerose serie di cervelli porterà una dimostrazione ancor più evidente.

Per fare i confronti ho riunito in una tabella i casi, in cui il solco può essere diviso da una o più pieghe e tra queste ho compreso la piega posteriore, che separa il solco precentrale inferiore dal s. frontale inferiore. I dati degli Italiani di Giacomini e di Chiarugi li ho tratti dal computo delle anastomosi, che questi autori hanno trovato tra il giro frontale inferiore e quello medio; molto verosimilmente i dati di Giacomini si riferiscono ai soli ponti superficiali e non a quelli profondi. I dati di Retzius si riferiscono alle sole pieghe superficiali come l'autore indica; quelli sui Polacchi di Weinberg li ho dedotti dalla tabella a pag. 57, quelli di Kohlbrugge li ho calcolati da quanto questi riferisce a pag. 93 e 96; i dati degli Herero riguardano insieme le pieghe profonde e superficiali.

Questa tabella dimostra quanto notevole sia il distacco del cervello degli Herero da quello degli Europei e dei Giavanesi per la frequenza delle divisioni del solco frontale inferiore.

Pieghe che interrompono il solco frontale inferiore

	Giacomini	Chiarugi	Retzius	Weinberg	Kohlbrugge	Sergi	
	Italiani	Italiani (Senesi)	Svedesi (pieghe superficiali)	Polacchi	Giavanesi	Herero (pieghe profonde e superficiali)	Herero (pieghe superficiali)
Numero degli emisferi .	336	42	100	50	25	28	28
una piega .	89 = 26,1 %	18 = 42,8 %	42 %	18 %	40 %	3 = 10,7 %	12 = 42,8 %
due pieghe .	42 = 12,5 %	14 = 33,3 %	17 %	46 %	24 %	12 = 42,8 %	9 = 32,1 %
tre pieghe .	2 — 0,6 %	5 = 11,9 %	2 %	8 %	8 %	12 = 42,8 %	2 = 7,1 %
quattro pieghe. . . .	—	—	—	—	—	1 = 3,5 %	—
nessuna piega	203 : 336	5 : 42	39 : 100	14 : 50	7 : 25	mai	—

Nella tabella seguente nella quale sono riuniti i risultati che si riferiscono particolarmente alla posizione dei ponti (medio e anteriore), il fatto della maggior frequenza della divisione negli Herero sembra ancora meglio stabilito.

Numero degli emisferi	Herero	Svedesi (pieghe superf.)	Polacchi	Irlandesi
	28	100	50	54
ponte intermedio	21 = 75 %	24 %	44 %	19,2 % (10,5 % superf.)
ponte anteriore	22 = 78 %	37 %	40 %	30 %
ponte posteriore e medio .	4 = 14,2 %	4 %	28 %	
ponte medio e anteriore .	4 = 14,2 %	13 %	20 %	
tre ponti	12 = 42,8 %	2 %	8 %	
quattro ponti	1 = 3,5 %			

La medesima frequenza di divisioni del solco frontale inferiore ho notato in due cervelli del Kamerun, in due cervelli di Ovambo, in due di Sudanesi, in uno di Ottentotta ed in uno dell'Africa orientale tedesca, che ho studiati anche nell'Istituto anatomico di Berlino e di cui presto sarà pubblicata la descrizione analitica.

Questi fatti ricordano la vecchia osservazione di Gratiolet sul cervello della Venere Ottentotta, in cui due grandi pieghe traversano il solco frontale inferiore e gli studi di Pozzi (cit. da Mingazzini), che su sei cervelli di negri e due di mulatti ha visto, che le pieghe anastomotiche non mancavano che una volta, mentre negli altri sette, cinque presentavano l'anastomosi di ambo i lati, due in un sol lato. Pozzi allora aveva concluso che « *la riunione per mezzo di pieghe ana-* « *stomotiche del gyrus frontalis tertius col gyrus frontalis secundus è una re-* « *gola nei negri, mentre nei bianchi è, se non un'eccezione per lo meno la di-* « *sposizione meno frequente* ». Queste medesime parole servono a conclusione delle nostre osservazioni sul cervello degli Herero. Gratiolet inoltre aveva ritenuto, che le anastomosi fra il giro frontale superiore ed il medio fossero proprie degli Europei, Giacomini però combattè questa opinione basandosi sulla osservazione di otto cervelli di negri, nei quali trovò, che le anastomosi si facevano con egual frequenza fra i tre giri (superiore, medio ed inferiore). Le osservazioni sugli Herero dimostrano, che in questi sia il solco frontale superiore che l'inferiore sono più divisi che negli Europei.

I solchi della superficie orbitaria.

Sulcus orbitalis. Questo solco, che da Weissbach fu ritenuto importante come indice di differenza delle razze, poi per le esagerate conclusioni che l'A. trasse dalle sue diligenti osservazioni e per le grandi variazioni che presenta fu messo in disparte. Certamente possiamo distinguere sempre tre tipi di solco orbitario, prescindendo da tutte le altre forme indicate dagli autori e cioè un tipo triradiato, un tipo ad H ed un tipo (|⊥|) ad H con un nuovo elemento intermedio. Il tipo triradiato che è caratteristico negli ilobatidi, costituisce una delle forme veramente primitive e più semplici per l'uomo, il tipo ad H si sviluppa da questo per aggiunta di un nuovo elemento, che incontra una delle branche del tipo triradiato e di cui già vi è traccia negli ilobatidi nel solco accessorio *9* di Waldeyer e di cui già scrissi altrove, che » la sua apparizione è l'indice di una ulteriore evoluzione nel sistema del solco orbitario e la sua fusione con il solco orbitario indica probabilmente il passaggio alla forma di un H o di un K, che in cervelli di altri generi (antropoidi, uomo) costituisce un fatto predominante ». (Le variazioni dei solchi cerebrali nell'Hylobates pag 200) e più oltre avevo ancora aggiunto « così un elemento variabile, che assume una parte attiva nello svolgimento ulteriore della superficie orbito-frontale della corteccia determina una grande variabilità nella forma ulteriore del solco orbitario ».

La forma ad H quando si presenta con le due branche sagittali posteriori poco oblique è ritenuta come primitiva da Kohlbrugge, egli l'ha trovata nei Giavanesi solo quattro volte su venticinque , negli Herero io l'ho veduta solo una volta nell'emisfero destro del cervello VIII, ma vi potrebbero rientrare in senso lato anche gli emisferi destri dei cervelli II, VII, IX. Certo queste forme ricordano più da vicino la direzione longitudinale degli elementi orbitali delle scimmie inferiori. Giustamente poi osserva Kohlbrugge, che sarebbe meglio indicare col nome di sulcus orbitalis arcuatus la porzione posteriore del sistema orbitario piuttosto che con il nome di ramus transversus, perchè è molto raro trovare una forma che corrisponda a questo nome (negli Herero solo una volta nell'emisfero destro del cervello XIV). Io aggiungo che sarebbe ancor meglio distinguere una branca trasversa (dell'H) e due branche sagittali od oblique posteriori, una mediale ed una laterale, come si sono distinte le branche anteriori. Queste due branche posteriori o terminazioni del solco trasverso nei Giavanesi terminano coperte dal lobo temporale tredici volte su venticinque, negli Herero cinque volte su ventotto. Un tipico solco triradiato senza tener conto degli elementi accessori si è presentato negli Herero cinque volte e tre volte ho potuto vederlo nelle figure di Giavanesi di Kohlbrugge. Il solco trasverso è diviso da un ponte superficiale negli Estoni di Weinberg nell'11 °/₀ dei casi, nei Giavanesi di Kohlbrugge nel 16 °/₀,

negli Herero nel 25 % (7 : 28) ed in questi sarebbe più frequente ancora se, si tenesse conto delle separazioni profonde.

Il ramo mediale è unito negli Herero con il solco trasverso o l'intermedio sei volte su ventotto, mentre nei Giavanesi è più spesso diviso e solo unito tre volte su venticinque; se poi tenessimo conto di ogni elemento il più piccolo e dei facili spostamenti da un gruppo mediale ad uno laterale e viceversa, ancor più frequenti risulterebbero i rapporti del ramo mediale con le formazioni vicine; per Eberstaller questo ramo è il più sviluppato di tutti gli altri negli Austriaci e spesso collegato con il ramus transversus.

Il ramus intermedius è unito negli Herero con il transversus diciassette volte e cioè tutte le volte che esiste, anche nei Giavanesi è frequente questa unione (19 : 25), per Eberstaller è rara.

Il ramus lateralis per lo più non è indipendente negli Herero, dove sta a sè solo quattro volte. Se poi consideriamo il sistema orbitario nel suo insieme vi troviamo negli Herero tutte le forme che si incontrano in cervelli Europei, ad esempio quelle indicate da Weinberg nelle figure dei cervelli di Polacchi, compresa la continuazione con il sulcus olfactorius (Weinberg - Cervello dei Polacchi, ediz. russa, pag. 68, fig. 147); questa unione negli Herero si effettua con tutto il ramus transversus una volta a sinistra (cerv. XIII); Eberstaller la osservò nel 14 %, Weinberg nel 4 % dei Lettoni, Kohlbrugge mai nei Giavanesi. Il raddoppiamento del ramo trasverso, formazione rara per Weinberg, si trova in maniera caratteristica nel cervello III in ambo i lati ed è rappresentato da un solco nascosto dall'opercolo temporale, che si estende dall'estremità posteriore laterale del solco olfattorio alla silviana, che collega tra loro; lo stesso si osserva a destra nel cervello VII. Non riporto la somma dei rami diretti longitudinalmente e le loro variazioni di numero come ha fatto Weinberg, perchè non mi sembra che si possa fare un calcolo esatto, per cui non si potrebbe trarre alcuna conclusione; Kohlbrugge stesso che ha proceduto a questa enumerazione la crede di niun valore.

Sulcus olfactorius.

Nella tabella relativa sono riuniti i fatti principali che vi si riferiscono per gli Herero. Come negli Europei (Eberstaller) e nei Giavanesi (Kohlbrugge), così negli Herero per lo più il solco si volge verso il margine mediale del mantello (20 : 28), di rado procede parallello ad esso (3 : 28) e più di frequente nei Giavanesi (7 : 25), più spesso si volge all'esterno (5 : 28) e più di rado nei Giavanesi (2 : 25), una volta incide il margine mediale del mantello e con la stessa frequenza fu osservato da Kohlbrugge. Questi non descrive la terminazione posteriore semplice del solco come io ho visto otto volte negli Herero ed ha trovato molto frequente (13 : 25) nei Giavanesi l'uguaglianza dei due rami posteriori che

IL SOLCO OLFATTORIO NEGLI HERERO

Numero del cervello	I		II		III		IV		V		VI		VII		VIII		IX		X		XI		XII		XIII		XIV		Totale
	D	S	D	S	D	S	D	S	D	S	D	S	D	S	D	S	D	S	D	S	D	S	D	S	D	S	D	S	
L'estremità anteriore si incurva verso il margine mediale dell'emisfero . .	1	....	1	....	1	1	1	1	1	1	1	....	1	1	1	1	....	1	....	....	1	1	1	....	1	1	....	1	20
L' estremità anteriore decorre parallela al margine mediale dell'emisfero .	....	....	....	1	....	....	....	....	....	....	....	....	....	....	....	....	1	....	....	....	....	....	....	....	....	....	1	....	3
L' estremità anteriore si incurva all'esterno . .	....	1	....	....	....	....	....	....	....	....	....	1	....	....	....	....	....	....	1	1	....	....	....	1	....	....	....	....	5
L' estremità anteriore incide il margine mediale dell'emisfero	....	....	....	....	...	....	....	....	....	....	....	....	....	....	...	....	....	....	....	....	1	....	....	....	....	....	....	....	1
Posteriormente non si biforca.	....	....	1	1	....	...	1	1	...	....	....	....	1	1	1	1	....	...	....	....	....	....	....	....	....	...	....	....	8
Il ramo posteriore laterale si volge ad ansa corta.	....	....	....	....	...	....	1	1	....	....	....	....	....	....	....	....	1	1	1	1	....	....	....	....	....	....	1	1	8
Il ramo posteriore laterale si unisce ad un solco trasverso laterale. . . .	....	....	...	...	1	1	....	....	....	....	1	1	....	....	....	....	....	....	....	....	....	....	....	....	1	1	....	....	6
I rami posteriori sono uguali	1	1	....	....	....	....	....	....	1	1	....	....	....	...	....	....	...	....	....	....	1	1	1	1	....	...	....	....	8
Differenze di lunghezza del solco olfattorio innanzi	=		>		<		>		>		>		=		<		>		>		=		>		>		<		....

negli Herero si avvera un po' meno spesso (8 : 28). Quasi con egual frequenza si presentano quei casi (Herero 14 : 28, Giavanesi 10 : 25), in cui il ramo posteriore laterale è più sviluppato del mediale.

Il solco preolfattorio trasverso deve essere attribuito come ben sostiene Retzius ai solchi compensatori « welche neben den Enden anderer, besonders tiefer, früh entstehender Furchen auftreten » (pag. 100) ed è particolarmente in stretta relazione con gli elementi del solco fronto-marginale mediale. Un tipico solco preolfattorio indipendente si può ammettere negli Herero in dieci emisferi cioè nel 37,7 %, Kohlbrugge lo ha trovato in otto emisferi (32 %) e Weinberg nei Lettoni nel 26 %.

Solchi fronto-parietali mediali.

Il solco calloso-marginale con i solchi rostrali ed i solchi del giro frontale mediale fanno parte insieme di un grande sistema unico, sia per gli intimi rapporti che corrono tra di essi, sia per gli scambi ed i compensi che si compiono tra di loro, ciò vale per il cervello dell'uomo in genere e basta a comprovarlo il paragone dei cervelli di Herero con quelli degli Svedesi (Retzius fig. V, VI pag. 78-79) e dei Giavanesi (tavole di Kohlbrugge). Gli elementi che contornano il giro del cingolo schematicamente si uniscono insieme a formare il grande solco calloso-marginale, gli elementi all'esterno di esso rimangono indipendenti gli uni dagli altri lungo il margine antero-superiore del mantello ora in forma di solchi trasversi, ora in forma di solchi sagittali; gli elementi ventrali lungo il margine orbitario si riuniscono invece in uno o due solchi sagittali od obliqui; ma da questo schema ogni emisfero si discosta sempre alquanto, perchè gli elementi più prossimi alla fessura callosale spesso rimangono tra loro separati e invece spesso si uniscono con quelli del giro sopraindicato e che bene possono chiamarsi tutti elementi di un solco calloso-marginale superiore. Le combinazioni degli elementi del solco inferiore con quelli del superiore, quando contemporaneamente vi è distacco tra i primi per ponti superficiali, danno luogo alla forma di solchi ad embrice od a gradino, solchi che furono attribuiti da molti soltanto al calloso-marginale propriamente detto, ma come ha ben fatto notare Kohlbrugge si tratta della fusione di elementi appartenenti a due piani distinti e la prova è il fatto che in tali casi mancano generalmente altri solchi accessori marginali. Così si formano i frequenti raddoppiamenti parziali del solco calloso-marginale propriamente detto e che interessano a prevalenza la pars intermedia. I solchi che si svolgono innanzi alla pars anterior tendono più spesso ad essere raggiati, cioè diretti verso il margine del mantello, ma anche essi si possono orientare in parte con asse parallelo al detto margine costituendo anche quì il raddoppiamento del solco calloso-marginale.

I PONTI DI INTERRUZIONE DEL SOLCO CALLOSO-MARGINALE NEGLI HERERO

Numero del cervello	Solco ininterrotto		Ponte 0 di Kohlbrugge		Ponte 1 di Eberstaller		Ponte 2 di Eberstaller		Ponte 3 di Eberstaller		Ponte 4 di Eberstaller		Ponte 5 di Retzius		Totale dei ponti	
	D	S	D	S	D	S	D	S	D	S	D	S	D	S	D	S
I	1	....	....	....	....	....	....	1	....	1 s	....	....	....	....	....	2
II	....	....	....	....	1 s	....	1 s	(1)	1	(1)	1	....	....	....	4	2
III	1	1	....	....	....	....	....	....	....	....	....	....	....	....	....	....
IV	....	....	....	....	1 s	1	1 s	1 s	....	....	....	....	...	....	2	2
V	....	1	....	....	1 s	....	1 s	....	....	....	1	....	....	....	3	....
VI	....	....	....	....	1 s	1 s	1 s	....	2 s	1 s	1	....	....	....	5	2
VII	1	....	....	....	....	1	...	....	....	....	....	....	....	....	....	1
VIII	....	....	1 s	....	....	1	....	....	2	1 s	....	1	....	....	3	3
IX	....	....	....	....	1 s	1 s	....	....	1	....	....	....	....	....	2	1
X	....	....	1 s	...	....	....	...	....	1	1 s	....	....	...	....	2	1
XI	....	....	....	....	1 s	....	....	1 s	1 s	1	....	....	....	....	2	2
XII	....	1	....	....	1	....	....	....	....	....	1	....	....	....	2	....
XIII	....	....	....	....	1	....	....	....	....	1	....	....	....	....	1	1
XIV	....	....	1 s	....	1	1 s	1	2 s	1 s	....	....	....	....	...	4	3
somma	3	3	3	....	9	6	5	5 (6)	7 (9)	7	4	1	....	....	....	....
totale	6		3		15		10 (11)		14 (16)		5		0		....	

NOTA. *S* = superficiale.

I solchi ventrali, che stanno subito al di sopra del margine orbitario e che sono indicati col nome di solchi rostrali, non possono in alcuna maniera essere distinti da quelle formazioni di cui ricopiano e riproducono le medesime variazioni, per cui sono anch'essi elementi di uno o due piani esterni al solco calloso-marginale e che, come in alto quelli, possono fondersi con elementi del piano interno dando luogo alle medesime forme ad embrice; in tal caso è evidente che secondo gli schemi si può considerare esistente un grande solco rostrale accanto alla mancanza della estremità ventrale della pars anterior del solco calloso-marginale, ma se con tal nome si è costretti a definire il solco, realmente in esso è contenuto parte dell'arco più interno o solco calloso-marginale propriamente detto.

Il passaggio di elementi di piani interni in piani più esterni si osserva facilmente in tutto il percorso delle formazioni in esame, così accade che il solco rostrale trasverso può essere la coda del rostrale inferiore, come del superiore o della estremità ventrale della pars anterior del solco calloso-marginale; così i raggi anteriori della pars anterior possono rappresentare le estremità anteriori dell'uno o dell'altro solco rostrale, così il raddoppiamento di una parte del solco calloso-marginale può apparire più importante della porzione che riproduce, e quì ricordo che considero come raddoppiamenti tutte quelle formazioni sagittali di solco, che si trovano all'esterno di una porzione sagittale di solco, che si trova più presso alla fessura del corpo calloso.

La determinazione dei ponti, che interrompono il solco calloso-marginale, seguendo Eberstaller non segna sempre il limite di separazione tra due medesime parti, cioè questi ponti possono trovarsi ora alquanto indietro ora alquanto innanzi del punto stabilito da quell'autore; se poi teniamo conto delle divisioni di Retzius (ponte 5°) e di Kohlbrugge (ponte o) esse riuniscono meglio i gruppi di elementi principali, in cui il solco calloso-marginale può essere diviso, ma non sembra che ancora possano tutti insieme questi ponti considerarsi gli unici, perchè talora ne appariscono in punti intermedi che, piuttosto che attribuirli ad uno degli stabiliti, fanno pensare ad ulteriori divisioni. A ciò ci convince l'esistenza di numerose interdigitazioni che si trovano nel fondo e che ricordano tali divisioni.

In una tabella ho riunito i ponti divisori quali appariscono nei cervelli di Herero esaminati; essi sono più frequenti a sinistra, più frequente il ponte 1 di Eberstaller, cui segue il ponte 3, non ho trovato mai il 5 di Retzius, che divide la branca ascendente della pars marginalis; il ponte O di Kohlbrugge si può ammettere come probabile in tre emisferi sinistri.

Il confronto con altre serie è quasi impossibile per la diversa divisione che gli autori hanno fatto del solco calloso-marginale; il confronto completo solo si può fare con i cervelli dei Giavanesi, per i quali riproduco la tabella di Kohlbrugge con i dati da questi citati per i Lettoni di Weinberg.

	Herero	Giavanesi	Lettoni
Ponte 0. . . .	3 = 10,7 %	6 = 24 %	22 = 44 %
Ponte 1. . . .	15 = 53,5 %	6 = 24 %	15 = 30 %
Ponte 2. . . .	10 = 35,7 %	10 = 40 %	raro
Ponte 3. . . .	14 = 50 %	3 = 12 %	non nominato
Ponte 4. . . .	5 = 17,8 %	2 = 8 %	non nominato
Ponte 5. . . .	0 = 0 %	3 = 12 %	3 = 12 %
Solco unico . .	6 = 21,4 %	5 = 20 %	14 = 28 %

Dalla tabella appare una notevole differenza tra questi gruppi umani e specialmente per i ponti 1, 3 e 5.

Se poi paragoniamo la frequenza del numero dei ponti per ogni emisfero con i Giavanesi, gli Svedesi ed i Polacchi, risulta che negli Herero la separazione

	Herero	Giavanesi	Svedesi	Polacchi
un ponte . . .	5 = 17,8 %	12 = 48 %	44 %	18
due ponti. . .	10 = 35,7 %	4 = 16 %	14 %	5
tre ponti . . .	4 = 14,2 %	0 = 0 %	1 %	0
quattro ponti .	3 = 10,7 %	1 = 4 %	0	0
solco unico . .	6 = 21,4 %	8 = 32 %	41 %	27

del sòlco in più ponti è più frequente che negli altri, benchè questa differenza può dipendere in parte dal fatto di aver compreso come elementi fondamentali del solco calloso-marginale piccoli solchi presso la fessura del corpo calloso, che da altri autori sono stati trascurati e che a nostro avviso rappresentano sempre elementi costitutivi del solco calloso-marginale, ovvero anche per aver considerato come parte di questo l'estremità caudale del solco rostrale superiore, quando non vi è al di sopra un altro elemento parallelo.

I dati su riferiti si discostano ancora di molto da quelli della tabella che segue, ma non possono però paragonarsi assolutamente con i primi, perchè si

	Italiani Giacomini	Italiani (Senesi) Chiarugi	Russi Sernow (cit. da Giacomini)
un ponte . . .	28 %	19: 42 = 45,2 %	24 %
due ponti . . .	4 ½ %	4: 42 = 9,5 %	4 ½ %
solco unico . .	77 ½ %	18: 42 = 42,8 %	71 ½ %

tratta verosimilmente di ponti superficiali. Curioso è che Ferè, come traggo da Giacomini trovò ancor meno frequente queste divisioni (una volta su sette od otto). Tutto ciò indica che le analisi fatte in seguito hanno portato al riconoscimento di maggiori divisioni, sicchè non possiamo affermare in modo assoluto che la frequenza delle divisioni sia una caratteristica degli Herero, certo è probabile e questo fatto è inverso alla frequenza delle divisioni quali si notano nei primati.

Che tale differenza sia discutibile lo dimostrerebbe anche la tabella seguente sui ponti superficiali.

	Herero	Giavanesi Kohlbrugge	Austriaci Eberstaller
Ponte 1 superficiale	9: 28 = 32,1 %	20 %	24 %
Ponte 2 superficiale	7: 28 = 25 %	28 %	30 %
Ponte 3 superficiale	7: 28 = 25 %	12 %	22 %

Non costituiscono anche una speciale formazione di razza i così detti raddoppiamenti di cui sopra e con Kohlbrugge possiamo ripetere che « es sind die Verdoppelungen des Sulcus durchaus Keine Rasseneigentümlichkeit, sie finden sich auf den Gehirnen aller Völkern, von denen wir eine genügende Anzahl Abbildungen besitzen ».

Così pure non ho portato una particolare attenzione al s. inflectus, perchè è una formazione, che non è sottoposta ad una legge di stabilità sia per posizione che per disposizione, in quanto che può spostarsi e può essere rappresentato o compensato da elementi sagittali obliqui. Quanto al solco del cingolo superiore

come chiama Kohlbrugge gli elementi sagittali paralleli al solco calloso-marginale, mi sembra che sarebbe più giusto indicare con questo nome non solo quei segmenti, ma tutti anche i trasversali, perchè nei casi di raddoppiamento vi contribuiscono sia gli uni che gli altri per un comune orientamento sagittale.

Il ramo subparietale del solco calloso-marginale si incontra abbastanza ben accentuato quattordici volte negli Herero, l'anastomosi della branca ascendente del solco calloso-marginale con il s. subparietale cinque volte e di queste una per mezzo del ramo subparietale. Nei Giavanesi Kohlbrugge ha trovato questo ramo diciannove volte in venticinque e tre volte la combinazione del solco interparietale per mezzo di esso.

È relativamente non rara negli Herero l'esistenza di una branca che si trova al di sopra del ramo subparietale e che costituisce così il ramo posteriore di una biforcazione della branca ascendente del solco calloso-marginale, ramo però che non raggiunge la superficie laterale del mantello.

Il solco rostrale trasverso è quasi sempre dimostrabile, ma spesso unito agli elementi dei solchi vicini, così il solco rostrale inferiore, tenuto conto della loro interpretazione; a volte vi ha un terzo solco rostrale (medio) sagittale.

I solchi subparietale e del precuneo non sono sempre distinguibili come due formazioni indipendenti; invece accade più di frequente che elementi o dell'uno o dell'altro si riuniscono insieme con uno di essi in modo da costituire un solco principale e solchi residui accessori. La distinzione quindi degli elementi dell'uno o dell'altro è talvolta del tutto artificiosa. Del resto tutte le forme che si incontrano negli Herero si osservano nelle altre serie di cervelli come Svedesi, Polacchi e Giavanesi.

Sono frequenti infine i solchi accessori del giro del cingolo e più spesso all'altezza della zona sottoprecuneale; frequenti anche quei solchi trasversali che raggiungono la fessura del corpo calloso, come già furono visti spesso (50 %) da Kohlbrugge e (58 %) da Weinberg.

I solchi della superficie craniale del lobo parietale.

Il solco *intraparietal* di Turner o *Furchenconglomerate* di Eberstaller costituisce in verità tale un sistema unico di elementi, per cui soltanto la necessità descrittiva ci obbliga a trattare a parte i singoli aggruppamenti, ma le relazioni che esistono tra le varie parti non debbono mai essere dimenticate per la giusta interpretazione delle variazioni che si incontrano.

Sulcus retrocentralis.

Oltre le due parti principali, che lo formano, e cioè il s. retrocentrale superiore e quello inferiore bisogna tener conto del solco retrocentrale trasverso di Eberstaller, del solco intermedio di Retzius e di un solco retrocentrale marginale.

Non è da credere che queste ultime tre divisioni costituiscono delle parti aggiunte o nuove nel comune dei casi, perchè anche là dove sembra che non ne esista alcuna traccia, in gran parte sono rappresentate dallo sviluppo compensatorio di parti vicine e quindi molte volte, ciò che accade del resto per altre formazioni, usiamo soltanto un nome distintivo non per indicare, che esista solamente nel caso in esame una data formazione, ma unicamente per mostrarne la sua individualità. Ciò serve per interpretare esattamente la tabella sul solco retrocentrale e sue variazioni nel cervello degli Herero, che è stata così costruita per potere compiere un confronto con le osservazioni di Weinberg sui Polacchi. In questa tabella il solco retrocentrale trasverso è sempre considerato come esistente, anche quando sparisce come formazione indipendente. Di fatti in tutti quei casi, in cui questo solco non sembra esistere, il solco retrocentrale inferiore con la sua estremità più bassa indica questa formazione originaria o per l' estensione che assume o per la posizione, a tale comprensione sarà sempre di validissimo aiuto la figura sistematica del cervello umano dataci da Eberstaller.

Il solco subcentrale posteriore è un solco satellite (mi si permetta questa espressione) del solco retrocentrale trasverso, esso può considerarsi come una formazione distinta, che subisce trasformazioni differenti secondo le variazioni del primo, essi si compensano al punto che uno può del tutto mancare per notevole sviluppo dell'altro. Questa condizione spesso spiega la difficoltà di omologare esattamente i due solchi con il subcentrale posteriore dei primati. Sembra più che altro verisimile, che il retrocentrale trasverso dell'uomo, corrisponda al subcentrale posteriore dei primati, dove p. es. negli Ilobatidi essendo unico mantiene la caratteristica posizione, che si vede disegnata nella schema di Eberstaller. Il s. subcentrale posteriore dell'uomo è una formazione parallela al s. retrocentralis transversus, col quale può coesistere ed avere anche i medesimi caratteri, quali ad esempio il rapporto con la fessura di Silvio. Il solco retrocentrale inferiore propriamente detto (Eberstaller) consiste nella terminazione anteriore del s. interparietalis proprius nella condizione più semplice di tutto il sistema, mentre contemporaneamente il s. retrocentralis superior rimane diviso: questa disposizione corrisponde alla seconda varietà di Cunningham ed è quella più frequentemente tipica per le scimmie. La forma che più si discosta da quella dei primati si ha, quando il solco retrocentrale inferiore perde ogni rapporto con l'interparietale proprio e si unisce invece intimamente con il retrocentrale superiore. Ordinando le variazioni di disposizione del solco retrocentrale, secondo le varietà distinte da Cunningham e valutando come divisioni anche i casi di ponti profondi, colpisce negli Herero la frequenza (46, 4 %) dei casi, in cui le tre parti fondamentali (s. retrocentralis superior, s. retrocentralis inferior, s. interparietalis proprius) sono separate; alquanto meno frequente (25 %) è l'esistenza di un solco retrocentrale unico separato dall'interparietale proprio, ancor meno frequente (17%) la forma pitecoide tipica con separazione superficiale del solco retrocentrale superiore, rari i casi in cui

le tre parti si continuano tra loro (7, 1 %) o rimanga indipendente il solo solco retrocentrale inferiore (3, 5 %). Se passiamo ad un confronto con quanto finora è stato ricercato in altre razze, il paragone si fa difficile, perchè non tutti hanno tenuto conto delle separazioni interne determinate da ponti profondi. Kohlbrugge ha tentato un simile confronto riportando in una tabella i dati suoi sui Giavanesi, quelli di Retzius ed alcuni dati di Cunningham e siccome questi non tenne conto delle divisioni interne, Kohlbrugge ha riportato anche una tabella dei dati di Cunningham con la correzione. Io riporto qui la tabella che ha costruito Kohlbrugge, ma ad essa ho aggiunto i risultati di Weinberg sui Polacchi e quelli sui Russi (Sernow) da questi citati, i dati di Cunningham sui feti di otto mesi ed i miei sugli Herero. Nel fare i confronti dunque nella tabella che presento bisogna dare un valore relativo alle cifre di Cunningham; i dati assolutamente paragonabili sono quelli dei Giavanesi, Polacchi, Herero.

Gli Herero si distinguono assai bene da tutte le altre razze, con le quali sono paragonati, per la diversa frequenza delle varietà del sistema ed a tali differenze portano una speciale luce le cifre sui cervelli di feti ad otto mesi, per cui si può ammettere, che la differenziazione non è di sviluppo, ma di razza, cioè che i caratteri che costituiscono la predominanza delle forme negli Herero non rivelano nè una condizione di arresto ontogenetico, nè un ricordo filogenetico. Negli Herero è più frequente il predominio della prima varietà di Cunningham (46 %), nei Giavanesi la seconda (40 %), nei Polacchi la terza (26 %), nei Russi, Svedesi, Irlandesi la quarta. La quinta varietà invece si presenta quasi sempre regolarmente rara sia in Europei, che nei Giavanesi e negli Herero, solamente nei Polacchi si incontra con una notevole frequenza (22 %). I risultati di Giacomini sugli Italiani non sono stati riferiti nella tabella generale, perchè egli si è limitato a distinguere tre varietà, che non corrispondono, che in parte a quella di Cunningham e perchè non si può stabilire la percentuale dei casi, in quanto che egli accenna, che di alcuni emisferi non fu tenuto calcolo, perchè patologici. Però le cifre di Giacomini evidentemente pongono gli Italiani accanto agli altri Europei, di fatti la varietà più frequente da lui trovata e che « rappresenterebbe quindi lo stato normale » è quella, in cui il solco retrocentrale si « estende dalla scissura del Silvio al margine degli emisferi più o meno profondo, ma aperto posteriormente, per cui esso ampiamente comunica con l'interparietale » e questo riscontrò in 173 emisferi.

Per frequenza segue negli Italiani (in 79 emisferi) quella forma, in cui il solco retrocentrale « mancherebbe alla parte superiore ed inferiormente si confonderebbe con l'interparietale » la terza forma meno frequente (50 emisferi) « è quella per cui il solco retrocentrale, si estende per tutta la lunghezza del lobo parietale chiuso alla parte posteriore, indipendente da qualunque altra scissura ». In questa forma Giacomini fa rientrare però anche i casi, in cui » la scissura si trova interrotta nella metà del suo decorso da una piega ». Anche i risultati di Chiarugi

sui Senesi, che sono stati ordinati secondo la classificazione di Giacomini corrispondono a quelli di questo autore.

Credo che dopo quanto è riferito non si possa dubitare dell'importanza, che queste varietà di disposizione hanno nelle diverse razze e che la quarta varietà

FREQUENZA DELLE VARIAZIONI DEI RAPPORTI TRA I SOLCHI RETROCENTRALI SUPERIORE ED INFERIORE ED IL SOLCO INTERPARIETALE PROPRIO IN ALCUNI GRUPPI UMANI.

	I I tre solchi separati	II Separato solamente il retrocentrale superiore	III Separato solamente l'interparietale proprio	IV Tutti e tre i solchi riuniti	V Separato solamente il retrocentrale inferiore
Irlandesi 63 emisferi di adulti Cunningham	6,3 %	19,1 %	11,1 %	60,3 %	3,2 %
Negri 8 emisferi Cunningham	12,5 %	25 %	25 %	37,5 %	....
Feti di 8 mesi (Irlandesi) 20 emisferi Cunningham	15 %	10 %	25 %	50 %	....
Adulti 61 emisferi Cunningham - dopo correzione di Kohlbrugge	16,4 %	11,5 %	21,3 %	47,5 %	3,3 %
Svedesi 100 emisferi Retzius	9 %	11 %	17 %	55 %	4 %
Polacchi 50 emisferi Weinberg	10 %	16 %	26 %	10 %	22 %
Russi (da citaz. di Weinberg)	9 %	8,5 %	22 %	35,5 %	8,5 %
Giavanesi 25 emisferi Kohlbrugge	4 %	40 %	28 %	20 %	8 %
Herero 28 emisferi Sergi	46,4 %	17 %	25 %	7,1 %	3,5 %

Frequenza delle cinque varietà di Cunningham per il rapporto tra i solchi retrocentrali ed il solco interparietale proprio nel cervello degli Herero.

Numero del cervello	I I tre solchi distinti		II Solamente indipendente il s. retrocentrale superiore		III Solamente indipendente il solco interparietale proprio		IV Tutti e tre i solchi riuniti		V Solamente indipendente il s. retrocentrale inferiore	
	D	S	D	S	D	S	D	S	D	S
I	1	1	....	....	....	....	....	....	....	....
II	....	1	1	....	....	....	....	....	....	....
III	....	1	1	....	....	....	....	....	....	....
IV	1	....	....	1	....	....	....	....	....	....
V	1	1	....	....	....	....	....	....	....	....
VI	...	....	..	....	1	1	....	....	....	....
VII	....	....	....	1	1	....	....	....	....	....
VIII	....	1	....	....	1	....	....	....	....	....
IX	1	1	....	....	....	....	....	....	....	....
X	1	....	....	....	....	1	....	....	....	....
XI	...	....	1	...	....	1	....	....	....	....
XII	....	....	...	....	....	....	....	....	....	1
XIII	....	....	....	....	....	....	1	1	...	....
XIV	1	....	....	....	....	1	....	....	....	....
Somma	7	6	3	2	3	4	1	1	....	1
Totale	13 = 46,4 %		5 = 17,8 %		7 = 25 %		2 = 7,1 %		1 = 3,5 %	

debba considerarsi quella tipicamente più frequente degli Europei, la prima per gli Herero.

Ricordo qui che nella figura schematica di Waldeyer pei cervelli dell'Africa dell' Est esiste la prima varietà ; è questa forse la forma più frequente in tutti i negri.

Se poi teniamo conto delle variazioni del s. retrocentrale secondo la distinzione di Weinberg, otteniamo una tabella, nella quale ho aggiunto le cifre di questo autore sui Polacchi, e dalla quale appare che è ugualmente più frequente sia negli Herero che nei Polacchi il caso della divisione in due parti del solco e della anastomosi o fusione del retrocentrale superiore, inferiore e trasverso.

Cunningham trovò nella diversa frequenza delle varietà da lui stabilite una

Frequenza delle variazioni dei rapporti tra i solchi retrocentrali superiore ed inferiore ed il s. interparietale proprio nei due sessi secondo Cunningham e paragone con gli Herero.

	I I tre solchi separati	II Separato solamente il s. retrocentrale superiore	III Separato solamente l'interparietale proprio	IV Tutti e tre i solchi riuniti
37 emisferi di femmine adulte. Cunningham	3,1 %	23 %	6.2 %	67,7 %
32 emisferi di maschi adulti Cunningham	10,8 %	16,2 %	19 %	54 %
Herero 22 emisferi di maschi adulti	11:22	5:22	6:22	....
Herero 6 emisferi di femmine adulte	2:6	....	1:6	2:6

differenza sessuale, quale io trascrivo: ho voluto confrontare questi numeri con quelli ottenuti negli Herero, benchè i cervelli femminili siano soltanto tre e quindi scarsi per potere azzardare conclusioni definitive, ma pure da essi si vede, che seguono un fatto generale osservato da Cunningham, giacchè su ventidue emisferi maschili non si incontra mai un caso della IV varietà, invece su sei femminili se ne hanno due, questa è la varietà che fu trovata più frequente nel sesso femminile.

Non si può qui trascurare la quistione del doppio solco di Rolando. Giacomini intese con questo di indicare quei casi, nei quali esiste un solco parallelo al rolandico e nei quali sono contemporaneamente bene formati il retrocentrale ed il precentrale; quindi per l'anatomico italiano si tratta di una formazione sopranu-

meraria. Ma esiste realmente tale formazione del tutto nuova e quali sono i criteri, che permettono di stabilirla? I solchi cerebrali anzitutto non possono considerarsi come varietà distinte, che stanno a sè, le loro variazioni enormi ed il confronto tra i due lati insegnano, che anzi sono soggetti sempre ad una legge generale, che è quella dei compensi; per tale legge, alla quale non si sottrae nessuna delle formazioni della corteccia dalle primarie a quelle di infimo ordine, i solchi limitrofi si prestano reciprocamente le loro parti. I fenomeni di compenso sembra piuttosto che siano una conseguenza di influenze meccaniche, cui debba sottostare la girificazione nella sua formazione, ma non è escluso, che vi partecipi la variazione di sviluppo delle singole zone corticali, sia nella successione del tempo sia nella prevalenza delle singole parti e qui si ricordino le aree di Flechsig.

Analizziamo un momento i singoli elementi dei solchi che si trovano nella regione compresa dietro il solco di Rolando ed innanzi ad una linea trasversale obliqua, che proseguendo in alto sulla continuazione della pars ascendens della silviana incontra il margine libero del mantello a metà distanza tra il solco di Rolando e la fessura parieto-occipitale. In questa zona si osserva il solco più o meno trasversale retrocentrale superiore ora semplice ora biforcato in alto ed in tal caso abbraccia con le due branche della biforcazione l'estremità esterna del solco calloso marginale, altre volte tra questo e quello si interpone un solco accessorio marginale retrocentrale, che rende ancor più complessa la zona marginale retrorolandica.

Inferiormente segue il solco retrocentrale inferiore, che ora è unico e separato da tutti quelli limitrofi, ora è parte integrante dell'interparietale, ora è tutt'uno con il retrocentrale superiore. Nel primo caso per lo più si unisce al solco retrocentrale trasverso e viene a formare un solco angolare a due branche oblique, il retrocentrale trasverso in tali condizioni può sparire del tutto come individualità a sè: si noti che innanzi può sempre coesistere un solco subcentrale posteriore. Quando il solco retrocentrale inferiore è così distinto, il s. interparietale o discende ad arco indietro di esso e si avvolge innanzi attorno all'estremità della pars ascendens della fessura di Silvio, ovvero termina quasi sagittalmente, ma al disotto presenta quasi sempre un solco accessorio avanti all'estremità della silviana. Questo solco accessorio presilviano appare quasi sempre o avanti alla silviana o sopra la sua estremità posteriore più o meno sviluppata, quando il s. retrocentrale inferiore costituisce la branca terminale anteriore del s. interparietale proprio. Quando poi i solchi retrocentrale superiore e inferiore con o senza il s. retrocentrale trasverso si uniscono in un unico solco distinto dall'interparietale, questo può terminare innanzi sagittalmente ovvero fondersi con quel solco accessorio; se accade tale fusione anche parziale per alcuni elementi, che lo compongono, il solco interparietale si incurva dietro il solco retrocentrale unico e mentisce con la sua estremità, quelle forme del s. interparietale, nel quale l'estremità anteriore è formata da elementi del s. retrocentrale inferiore e, poichè la termina-

zione dell'interparietale viene a trovarsi subito innanzi alla pars ascendens della fessura di Silvio, a prima vista si può dubitare, quale sia il vero solco di Rolando e quale il retrocentrale o pseudorolandico, ma ancora é di buona guida la disposizione degli elementi del lobulo parietale superiore subito dietro il s. retrocentrale, perchè o sono piccoli ed irregolarmente distribuiti ovvero si uniscono in un solco parietale superiore sagittale. Ma se questi elementi si dispongono a formare un solco trasversale unico e grande, parallelo al retrocentrale superiore ed ancor più, se esso si anastomizza e si fonde con l'interparietale, la simiglianza dell'estremità anteriore di questo e del parietale superiore con il retrocentrale diviene così perfetta, che il solco retrocentrale vero viene a costituire quel solco trasverso, che da Giacomini in poi fu ritenuto quale un doppio solco di Rolando, ma la cui originaria formazione dunque dimostra non esser altro, che il retrocentrale. Un ultimo indizio può rimanere ad indicare la sua vera natura e cioè quando l'estremità esterna del solco calloso marginale sbocca innanzi ad esso, subito dietro al solco di Rolando. Ma talora anche questo segno sparisce, che anzi serve a darci una interpretazione inesatta del solco in questione e ciò quando il solco calloso-marginale viene a sboccare dietro l'estremità superiore del solco retrocentrale. In tale circostanza possono presentarsi varii casi, che spiegano tale disposizione.

Abbiamo visto che spesso il solco retrocentrale termina in alto con una biforcazione, che abbraccia l'estremità esterna del solco calloso-marginale; ora basta che il ramo posteriore della biforcazione si stacchi, perchè il s. retrocentrale termini del tutto innanzi del calloso-marginale, altre volte può accadere, che gli elementi estremi del solco di Rolando si portino indietro separandosi da questo e si congiungano al retrocentrale superiore ed in tal caso, in cui esiste un compenso nello sviluppo tra l'estremità superiore del s. di Rolando e quella del s. retrocentrale, il s. calloso-marginale naturalmente viene a trovarsi indietro. Infine sono da ricordare quei casi nei quali, come ha fatto notare Giannelli recentemente, la porzione ascendente del s. calloso-marginale è divisa profondamente da una sottile piega, che ne interrompe il decorso, e « tale piega di passaggio — aggiunge Giannelli — deve essere interpretata come il limite posteriore della scissura calloso marginale e solo alla ramificazione in alto, situata all'innanzi di essa, spetta il significato del ramo verticale posteriore della scissura calloso-marginale ». Per tutte le suesposte considerazioni non mi sembra che si possa ammettere l'esistenza di un vero doppio solco di Rolando, perciò sono perfettamente dell'opinione di Leggiardi, che non sia dimostrata una vera duplicità del solco di Rolando nei ventitrè casi della letteratura indicati da Sperino. Anche il classico caso riferito da Giacomini rientra in quel gruppo del retrocentrale, in cui l'estremità superiore di questo compensa il minor sviluppo del solco di Rolando in alto e il solco retrocentrale così ritenuto da Giacomini è rappresentato dal solco interparietale, che si è fuso in basso con gli elementi del solco accessorio presilviano innanzi alla pars ascendens della silviana, in alto particolarmente con elementi, che percor-

IL SOLCO RETROCENTRALE E SUE VARIAZIONI NEL CERVELLO DEGLI HERERO

Confronto con il cervello dei Polacchi.

Numero del cervello	Solco unico		Diviso in due parti		Diviso in tre parti		rci + rctr rcs		rci + rcs rctr		rci rcs rctr		rci + rcs + rctr	
	D	S	D	S	D	S	D	S	D	S	D	S	D	S
I	....	....	1	....	..	1	1	....	....	....	...	1	....	....
II	....	....	1	1	....	....	....	....	....	....	....	....	1	1
III	....	....	1	1	....	....	....	....	....	....	1	....	....	1
IV	....	....	....	1	1	....	....	....	....	....	....	....	1	1
V	....	...	1	....	....	1	....	....	....	....	....	....	1	1
VI	1	1	....	....	....	....	...	....	....	....	....	....	1	1
VII	...	....	....	....	1	1	....	....	1	....	....	1	....	....
VIII	1	....	....	1	....	....	....	....	....	....	....	....	1	1
IX	....	....	...	1	1	....	....	....	1	....	....	....	....	1
X	....	....	1	1	....	....	1	....	....	....	....	....	....	1
XI	....	....	....	1	1	..	....	....	....	....	....	....	1	1
XII	...	....	1	....	....	1	....	....	....	...	....	....	1	1
XIII	....	....	1	1	....	....	....	....	1	1	....	....	....	....
XIV	....	1	1	....	....	....	..	....	..	....	....	....	1	1
somma	2	2	8	8	4	4	2	....	3	1	1	2	8	11
totale	4		16		8		2		4		3		19	
Polacchi Weinberg	21 = 42 %		24 = 48 %		5 = 10 %		13 = 26 %		11 = 22 %		5 = 10 %		21 = 42 %	

rono il lobulo parietale superiore (s. parietale superiore di Retzius). Come poi ha fatto ben rilevare Spitzka, nel cervello di Giacomini, illustrato da Sperino, non esisteva il doppio solco di Rolando neppure nel senso, che volle il celebre anatomico italiano per il fatto, che non si può ammettere un solco retrocentrale dietro la branca ascendente della fessura di Silvio e che delimiterebbe quindi indietro e non innanzi il giro sopra-marginale.

Ed anche tra i sostenitori del doppio solco di Rolando vi ha chi tende a considerare l'anomalia come rarissima, cosicchè Giannelli, che ne ammette l'esistenza, fa un acuta critica di molti casi indicati come tali e osserva che « forse è troppo numerosa la frequenza, colla quale è stata affermata questa anomalia » e così pure Kohlbrugge, il quale dice d'esser d'accordo con Spitzka « dass der hintere s. centralis meist ein abweichend entwickelter S. retrocentralis ist, oder auch auf Verdoppelung des S. retrocentralis beruht «. Negli Herero un solco del tipo voluto da Giacomini si osserva in ambedue i lati nel cervello femminile XII e l'ho chiamato pseudorolandico; a sinistra lascia ben vedere il modo suo di originarsi per l'intervento in alto di un solco retrocentrale marginale ed ancora da questo lato si vedono separate le tre parti, che a destra riunendosi insieme formano quello, che per i fautori del doppio solco di Rolando dovrebbe costituire il solco retrocentrale; le tre parti distinte sono un grande solco trasversale parietale superiore, l'estremità anteriore del s. interparietale e la parte anteriore del s. accessorio, che contorna la pars ascendens della fessura di Silvio. Un altro solco pseudorolandico è quello del cervello XIV, pure in ambedue i lati, dove l'estremità superiore termina in alto biforcandosi in due branche, tra le quali discende l'estremità esterna del solco calloso marginale.

Sulcus interparietalis proprius e solchi dei lobuli parietali superiore ed inferiore.

Ho voluto seguire la denominazione di Retzius per indicare quel tratto del s. intraparietale di Turner, che si estende tra il solco retrocentrale e l'occipitale trasverso, ma la separazione da quest'ultimo è negli Herero solamente indicata da un cambiamento di direzione del solco, perchè una sola volta mi è occorso di trovare una piega (piega posteriore), che ne segnava i limiti. L'estremità anteriore segue le variazioni correlative alla disposizione degli elementi del solco retrocentrale, per cui molti particolari risultano dalla descrizione di quest'ultimo. Una volta sola il s. interparietale proprio procede ininterrotto (cerv. XIII) dal retrocentrale in ambo i lati, sicchè si può considerare tra gli Herero un fatto raro; la più frequente delle condizioni, che si avverano è data dalla separazione totale del s. retrocentrale e poco frequentemente dal solo solco retrocentrale superiore; un altro fatto raro constatato una volta è la sola separazione del solco retrocentrale inferiore. In complesso su ventotto emisferi, ventisei volte esiste una piega anteriore superficiale o profonda (92,8 %). Un po' meno frequentemente si

LE PIEGHE PROFONDE NEL SULCUS INTERPARIETALIS PROPRIUS DEGLI HERERO

Numero del cervello	Solco ininterrotto con il retrocentrale		Piega anteriore verso il s. retrocentrale superiore		Piega anteriore verso il s. retrocentrale inferiore		Piega anteriore verso i solchi retrocentrale inferiore e superiore		Piega intermedia		Piega posteriore innanzi al s. occipitalis transversus	
	D	S	D	S	D	S	D	S	D	S	D	S
I	....	....	....	....	....	....	1	1	1	1	....	....
II	....	....	1	....	....	....	....	1	1	1	....	....
III	....	....	1	....	....	....	....	1	1	....	....	....
IV	....	....	...	1	....	....	1	...	1	1	....	....
V	....	....	....	....	....	....	1	1	1	1	....	....
VI	....	....	....	....	....	....	1	1	1	1	....	....
VII.	....	....	...	1	....	....	1	....	....	....	....	....
VIII	....	....	....	....	....	....	1	1	1	2	....	....
IX	....	....	....	....	....	....	1	1	2	....	....	....
X	...	....	....	....	....	....	1	1	1	2	....	....
XI	....	....	1	....	....	....	....	1	1	....	....	....
XII	....	....	....	...	....	1	1	....	....	...	....	....
XIII	....	1	....	...	....	....	....	....	1	....	....	1
XIV	....	....	....	....	....	....	1	1	1	1	....	....
somma . . .	....	1	3	2	....	1	10	10	12	8	....	1
totale	1 = 3,5 %		5 = 17,8 %		1 = 3,5 %		20 = 71,4 %		20 = 71,4 %		1 = 3,5 %	

LE PIEGHE DEL S. INTERPARIETALIS IN ALCUNE RAZZE UMANE

	Irlandesi 63 emisferi di adulti Cunningham	Negri	Irlandesi 20 emisferi di feti di 8 mesi Cunningham	Irlandesi adulti Cunningham	Svedesi 100 emisferi Retzius	Polacchi 50 emisferi Weinberg	Russi Sernow cit. da Weinberg	Giavanesi 25 emisferi Kohlbrugge	Herero 28 emisferi Sergi	Estoni 18 emisferi Weinberg	Lettoni 50 emisferi Weinberg	Italiani
Piega anteriore, che separa il s. interparietale proprio dai solchi retrocentrali.	39,7 %	62,5 % 8 emisferi di negri Cunningham	50 %	52,5 % 61 emisferf. Dopo correz. di Kohlbrugge	45,5 %	90 %	64,5 %	80 %	92,9 %	....	....	....
Piega anteriore, che separa il s. interparietale proprio dal s. retrocentrale superiore	20,6 %	....	....	41,0 %	30 %	58 %	39,5 %	40 %	74,9 %	....	....	....
Piega o pieghe intermedie, che dividono il s. interparietale proprio	...	62 % 5:13 emisferi di Parker cit. da Kohlbrugge	....	36,3 % cit. di Kohlbrugge	48 %	58 %	....	68 %	71,4 %	83,5 %	72 %	105:336 (?) da Giacomini — 13:42 superficiale da Chiarugi
Doppia piega intermedia	....	....	....	....	4 %	8 %	....	16 %	10,7 %	....	....	17 : 336 (?) da Giacomini
Piega, che separa il s. interparietale proprio dall' occipitale trasverso	....	....	....	....	....	....	....	8 %	3,5 %	mai	mai	....

ha l'interruzione lungo il suo percorso per una piega intermedia e più spesso a destra (12:14) che a sinistra (8:14); qualche rara volta questa piega intermedia è doppia. Se la piega è molto larga e superficiale allora le due parti del solco da essa separate tendono a costituire due solchi trasversi ed il lobo parietale è formato da tutta una serie di solchi trasversi. Per determinare la percentuale della piega anteriore in alcune razze ricorro alla medesima tabella della frequenza delle variazioni dei rapporti tra i solchi retrocentrali superiore ed inferiore ed il solco interparietale proprio, ed allora basta sommare insieme la prima, la seconda, la terza e la quinta varietà di Cunningham per ottenere i dati comparativi; il calcolo da me compiuto consiste nell' aver fatto una sottrazione da cento del numero riferito per la quarta varietà di Cunningham. Tutto ciò io dico per spiegare i risultati che do e che potrebbero apparire in contraddizione con quelli che altri autori hanno riportato, ma io considero come piega anteriore tutti quei casi, in cui il s. interparietale proprio non continua direttamente con il retrocentrale sia superiore che inferiore. I numeri ottenuti in realtà non indicano che, in altra maniera, il fatto caratteristico, su cui precedentemente portai l' attenzione e cioè il grande distacco che esiste, tra gli Herero e le altre razze, i Polacchi sono gli unici che vi si avvicinano. Se consideriamo invece come plica anteriore al solco interparietale solamente quei casi, in cui si ha soltanto una interruzione superficiale e profonda tra il s. retrocentrale inferiore e l'interparietale proprio, allora, ricorrendo sempre alla tabella suaccennata, basta riunire insieme le varietà prima, terza e quinta di Cunningham, per cui ne risulta che gli Herero si distanziano assai da tutte le altre razze per la frequenza di questa divisione (74,9 %).

Il solco interparietate proprio decorre senza interruzione fino al s. occipitale trasverso con una frequenza variabile nei gruppi dei popoli fin' ora esaminati, negli Irlandesi e negli Svedesi sono più rare le pieghe di interruzione intermedie che negli Estoni, Lettoni, Herero, Giavanesi: negli Estoni si osserva la maggior frequenza dell' interruzione (83,5 %) seguono subito dopo i Lettoni (72 %) e gli Herero (71,4 %), quindi i Giavanesi (68 %), i Polacchi (58 %), gli Svedesi (48 %), gli Irlandesi (36 %); i negri di Parker vengono dopo i Giavanesi.

Negli Italiani non possiamo con sicurezza determinare la percentuale, la frequenza però della separazione deve corrispondere ad un terzo dei casi, giacchè Giacomini dice di aver trovato la piega trasversale centocinque volte; non si può esser sicuri, se l' osservazione corrisponde a tutti i 336 emisferi, di cui parla nell'introduzione, perchè poco prima ha accennato per il solco retrocentrale, che per condizioni patologiche il lobo parietale non fu studiato in tutti gli esemplari. Certo la frequenza della interruzione è anche notevole negli Italiani, se si tiene conto dei soli numeri, che dà Chiarugi per l 'esistenza di una comunicazione superficiale (13:42) tra il lobulo parietale superiore e l' inferiore. Ancora più incerti sono i dati, che riguardano l'esistenza di una doppia piega intermedia, perchè non tutti hanno con questa intesa la medesima formazione e qualcuno

ha considerata come seconda piega intermedia la piega divisoria tra il solco interparietale proprio ed il s. occipitale trasverso; del resto, come si può vedere nella tabella riassuntiva, essa costituisce un fatto relativamente raro e che non sembra possa elevarsi a valore antropologico. Infine la esistenza di una piega profonda, che separi il solco occipitale trasverso dall'interparietale proprio costituisce una vera rarità; una volta negli Herero fu da me riscontrata, mai da Weinberg nei Lettoni e negli Estoni, e nei Giavanesi due volte soltanto da Kolbrugge, sicchè a mio parere la proposizione di Eberstaller che « sempre il solco interparietale passa nella porzione terminale posteriore (s. occipitale trasverso) senza interruzione » è molto prossima al vero e non posso anch'io comprendere i dati di Burt G. Wilder, pei quali Kohlbrugge trova la spiegazione ragionevole, che debbono essere fondati su altra interpretazione dei giri profondi e dei quali quindi non si può tener conto.

Weinberg ha notato nei Polacchi, che il solco parietale a sinistra di regola è più inclinato verso la scissura interemisferica, che cioè lungo la sua curva si avvicina di più a questa; lo stesso fatto si trova più di frequente negli Herero, ma non sempre, così in quattro casi (I, VI, VII, XIV) non appare differenza notevole tra i due lati e due volte (II, V) si ha un fatto del tutto opposto.

I rami che si originano dal solco interparietale proprio e che si svolgono sia in alto (rami mediali) che in basso (rami laterali e solchi intermedi) non possono in maniera assoluta essere considerati a sè indipendentemente dalle formazioni accessorie rispettivamente dei lobuli parietali superiore e inferiore, giacchè questi costituiscono due zone dove appare più evidente che altrove la dimostrazione della legge di compensazione tra formazioni limitrofe. Per tale fatto anche si comprende come le descrizioni dei singoli osservatori non si possono paragonare, perchè diversi i criteri, con cui hanno aggruppato i varii solchi. Così i solchi del lobulo parietale ora sono stati più o meno tutti riuniti, come rappresentanti una unica formazione, il solco parietale superiore (Retzius); ora sono stati ben distinti in due gruppi, quello del solco parietale superiore e quello dei rami ascendenti del s. interparietale (Kohlbrugge). Lo stesso dicasi per i solchi del lobulo parietale inferiore, chi ha parlato di due branche ascendenti dei due primi solchi temporali intercalati da solchi intermedi liberi o uniti al s. interparietale (Jensen, Eberstaller), chi ha attribuito una gran parte delle formazioni trasversali che si seguono una dietro l'altra al solco temporale superiore considerandole come altrettanti raddoppiamenti (Kohlbrugge), chi infine ha distinto varie formazioni diverse tra loro (Zuckerkandl).

Negli Herero non manca mai il ramo mediale posteriore, che limita innanzi il giro intercuneato, spesso poi si anastomizza superficialmente con l'estremità esterna della fessura parieto-occipitale, così pure esiste quasi sempre il ramo mediale anteriore (I di Kohlbrugge) e spesso anche raddoppiato, in modo da aversi un ramo mediale intermedio. La distinzione di Kohlbrugge tra il solco parietale

I RAMI DEL SULCUS INTERPARIETALIS PROPRIUS E LE SUE ANASTOMOSI
CON I SOLCHI ACCESSORII NEGLI HERERO

Numero del cervello	Ramo mediale anteriore		Rami mediali intermedii		Ramo mediale posteriore		Rami laterali (intermedii)		Anastomosi con solchi mediali accessori		Anastomosi con solchi intermedi laterali		Anastomosi con la pars ascendens del s. temporale superiore (diretta od indiretta)		Anastomosi con il solco occipitale anteriore Wernicke	
	D	S	D	S	D	S	D	S	D	S	D	S	D	S	D	S
I.	1	1	1	1	1	1	2	....	....	....	1	1	1	1	....	....
II	1	1	....	....	1	1	....	....	....	1	2	1	(1)	....	....	1
III	1	1	....	....	1	1	1	1	....	....	1	....	1	1	....	....
IV	1	1	....	(2)	1	1	....	1	1	....	3	....	....	....	....	....
V	1	1	....	1	1	1	2	2	....	....	....	1	....	1	....	....
VI	1	1	....	....	1	1	1	....	....	1	....	1	....	....	....	....
VII.	1	1	1	1	1	....	1	1	....	1	1	1	....	....	....	....
VIII	1	1	(1)	2	1	1	2	2	....	....	....	....	....	1	....	....
IX	1	1	....	(1)	1	1	2	1	....	....	....	....	1	....	....	....
X.	1	1	....	....	1	1	1	1	....	....	....	....	....	....	....	..
XI	1	....	....	....	1	....	1	....	....	—	....	1	....	....	....	....
XII.	1	1	....	....	1	1	2	2	....	....	1	....	....	..	....	....
XIII	1	1	....	1	1	1	1	2	....	....	1	....	1	....	....	....
XIV	1	1	1	....	1	1	2	1	....	1	....	....	....	....	....	....
somma	14	13	4	7	14	12	12	10	1	4	7	6	5	4	....	1
totale	27 = 96,4 %		11 = 39,2 %		26 = 92,8 %		22 = 98,5 %		5 = 17,8 %		13 = 46,4 %		9 = 32,1 %		1 = 3,5 %	

superiore e questi rami mediali trova il suo fondamento principale, non solo nella quasi costanza delle due formazioni che, pur compensandosi nello sviluppo, coesistono, ma anche nelle condizioni filogenetiche. Inoltre Kohlbrugge ha distinto nel lobulo parietale superiore il ramo posteriore del solco retrocentrale superiore e un solco trasversale (*K*) che fa parte del sistema del solco subparietale e che proviene dalla superficie mediale del precuneo. Retzius considera sempre il ramus medialis anterior, come costituito dal solco parietale superiore; « wenn die Furche - egli dice - mit der Interparietalfurche zusammenhängt, erscheint sie gewissermassen als ein Ast (Ramus medialis primus) der letzteren Furche.... » e poco dopo aggiunge « in der Regel giebt es aber dann zwischen diesen Furchen an der Mantelkante eine kleine, schiefe Tiefenswindung, welche die Grenze zwischen ihnen angiebt ». Ora é evidente che soltanto in questo caso, quando cioè esiste una piega separatrice è permesso considerare il ramo mediale anteriore quale rappresentante del solco parietale superiore, ma non quando è parte integrante del s. interparietale proprio, giacchè pur convenendo, che probabilmente anche in questo caso si tratti non di formazioni omologhe, ma di parti di formazioni omologhe, che si compensano, non possiamo dargli lo stesso nome: si ricordi ad esempio quei casi, in cui le pars ascendens del solco temporale superiore è rappresentata da un ramo discendente del solco interparietale, in cui la equivalenza è evidente, e noi siamo costretti ad usare due nomi diversi secondo i rapporti più intimi, che il segmento contrae con l'uno o l'altro dei due solchi. Queste osservazioni, che a prima vista sembrano puramente formali, hanno un valore, perchè servono a dimostrare la necessità di un metodo di descrizione unico, perchè possano farsi comparazioni uniformi. Nella tabella sui rami e le anastomosi del s. interparietale proprio negli Herero ho cercato appunto di evitare ogni confusione separando i rami, che si continuano senza interruzione nel solco interparietale, da quelli, che soltanto si uniscono ad esso più o meno superficialmente. Dalla tabella risulta subito, che tutte le volte nelle quali vi è anastomosi con un solco mediale accessorio, vi è sempre contemporaneamente il ramo mediale anteriore e qualche volta anche raddoppiato, sicchè non possiamo in nessuna guisa chiamare il solco anastomizzato, che è il vero solco parietale superiore, col nome di ramo mediale anteriore, come vuole Retzius, ed in ciò credo che abbia ragione Kohlbrugge; lo stesso dicasi per quei casi, in cui si tratta di un ramo posteriore del solco retrocentrale posteriore o della continuazione sulla superficie esterna del solco del precuneo.

Nei Giavanesi di Kohlbrugge mancava soltanto tre volte il ramo mediale anteriore su venticinque emisferi, negli Herero una volta su ventotto, era raddoppiato in quelli anche tre volte, in questi undici volte. Retzius trovò il s. parietalis superior unito all'interparietale proprio e quindi, come egli dice, in qualità di ramo mediale anteriore solamente nel 23 %. Kohlbrugge crede che questa percentuale così bassa risulti dall'aver trascurato l'antropologo Svedese i rami più

corti. Weinberg negli Estoni trovò questo ramo nel 60, 5 %, e si ricordi che questo autore segue Retzius nella interpretazione di questa formazione; e nei Polacchi nel 38 %. Negli Herero inoltre cinque volte si osserva un vero solco parietale superiore anastomizzato con l'interparietale proprio. In questi stessi esiste ben ventiquattro volte su ventotto (85, 7 %) un solco parietale superiore ben sviluppato, senza tener conto che ancora in qualcuno degli altri quattro emisferi (II D, VIII S, XD, XI D) vi è qualche piccolo solco accessorio indipendente.

Nei Giavanesi il solco parietale superiore indipendente fu trovato da Kohlbrugge nel 40 % (10 : 25), negli Svedesi da Retzius nel 58 % e nei Polacchi da Weinberg nel 38 %. Negli Herero questo solco incideva il margine libero del mantello otto volte (II S, IV S, VII D, VIII D, S, IX D, XII S, XIV D = 28, 7 %), nei Giavanesi sei volte (24 %). Una forma speciale triradiata del solco in questione si osserva nel cervello IV a destra. Spesso negli Herero si presenta in forma di un solco sagittale come si vede anche di frequente nelle scimmie e cioè otto volte (III S; V D, S; VI S; IX S; XI S; XIII D; XIV S = 28, 7 %), nei Giavanesi molto più di rado (8 %).

Molto più complesso è il problema dei solchi del lobulo parietale inferiore, perchè ivi si intrecciano rami discendenti dal solco interparietale, rami ascendenti dei solchi temporali ed occipitali e solchi intermedii indipendenti ed infine, innanzi, la pars ascendens della fessura di Silvio. Anche qui come per il lobulo superiore una delle cause di disordine nella descrizione delle formazioni risiede nel fatto, che gli osservatori le hanno indicate ora con un nome ora con un altro, che le attribuisce più a questa o a quella delle grandi formazioni limitrofe. Per evitare un errore pregiudiziale, nel quale è facile cadere sotto la suggestione di comparazioni con altri generi più o meno prossimi all'uomo, ho adottato il metodo di indicare come rami del s. interparietale o dei solchi temporali solamente quei solchi, che proseguono da essi direttamente nel lobulo parietale inferiore; tutti gli altri solchi indipendenti o che si anastomizzano con essi credo più opportuno, almeno nella maggioranza dei casi, di indicarli come solchi intermedii, dando così a questa parola un significato un po' più ampio di quello, che volle Jensen ed anche un po' diverso.

Il lobulo parietale inferiore è stato diviso differentemente; Giacomini lo distinse in due porzioni « l'una anteriore che chiude la scissura di Silvio, l'altra posteriore che chiude la scissura temporale superiore »; Eberstaller e Retzius distinguono invece tre archi o giri, l'anteriore o sopramarginale, il medio o angolare, il posteriore o giro parietale inferiore posteriore, che chiude il s. occipitale anteriore di Wernicke o ramo ascendente del secondo solco temporale secondo Eberstaller; Weinberg segue la stessa divisione di Giacomini, che del resto è la più antica e si trova anche in Dejerine. Per questa diversa distinzione ciò che per Eberstaller e Retzius costituisce il terzo arco può venir compreso o interamente nel giro angolare ovvero per la sua branca posteriore nel lobo occi-

pitale, come vorrebbero Wernicke e Weinberg, che ritengono il solco occipitale anteriore quale solco limitante del lobo occipitale. Ognuno comprende allora quali notevoli differenze sorgono nelle descrizioni e quali confusioni possono seguire ad esempio nel determinare le zone relative alle localizzazioni cerebrali. Il solco occipitale anteriore fu sottoposto ad un severo studio comparativo da Zuckerkandl; egli lo chiamò s. gyri angularis e dimostrò la sua esistenza nei cervelli dei primati (Ateles, Hylobates, Orango, Schimpanzè) e dei feti umani, e poichè nei primi si trova innanzi all'Affenspalte, con la quale non ha nulla che vedere, concluse che esso è un solco esclusivo del lobo parietale, opinione alla quale ha aderito recentemente Kohlbrugge. Oltre di ciò Zuckerkandl ha dimostrato l'indipendenza del s. gyri angularis dai solchi vicini e particolarmente dal solco temporale medio, dal quale è ben distinto sia nei primati, che nei feti umani. A convincersi delle affermazioni di Zuckerkandl, oltre le figure che egli presenta, sono utili le figure di cervelli fetali che si osservano nelle tavole XVII, XVIII, XIX di Retzius e la figura 11 del cervello di Orango nella tavola IV dell'opera di Cunningham. Anche Retzius pel quale il solco occipitale anteriore è parte dal lobo parietale, nell'ammettere l'opinione di Eberstaller, che esso costituisca la branca ascendente del s. temporale medio, non si nasconde la difficoltà di poter sempre dimostrare questa asserzione, sicchè dice che « eine solche Auffassung oft nur gezwungen erscheint ». Il giro parietale inferiore posteriore è pertanto una formazione che deve essere distinta dal giro angolare e che rappresenta nella scala filogenetica, la parte che va acquistando uno sviluppo sempre più grande a mano a mano, che i residui dell'Affenspalte inferiore si portano indietro o spariscono del tutto; l'asse di questo giro è il solco occipitale anteriore, che nell'uomo adulto acquista spesso una estensione notevole assumendo i rapporti più svariati con i solchi limitrofi. Con tutto ciò non vuol dire, che il terzo arco del lobulo parietale sia sempre definibile, ciò dipende dalle variazioni del solco occipitale anteriore, particolarmente quando è diviso in più parti. Un'altra causa di confusione nella determinazione esatta delle singole branche dei tre archi parietali sta in un fatto, che ho avuto spesso occasione di osservare negli Herero, procedendo al confronto tra gli emisferi di uno stesso individuo, cioè i solchi divisori, quelli che comunemente sono detti solchi intermedii, sia indipendenti, sia branche del s. interparietalis proprius, ed i solchi che formano gli assi dei tre archi, pars ascendens della silviana, pars ascendens del s. temporale superiore e s. interparietale anteriore si alternano e si compensano nello sviluppo reciproco, sì da aversi la mancanza dell'uno o dell'altro, mentre gli elementi, che rappresentano il solco mancante, debbono necessariamente assumere per rapporti un altro nome; talvolta diventa quasi impossibile una distinzione conforme a quanto è stato ammesso: nel più dei casi è utile procedere al confronto tra i due lati, perchè da esso si giudica del valore dei solchi.

Anche Kohlbrugge trova nei Giavanesi le stesse difficoltà ed incertezze, per

cui ritiene « dass sich eine scharfe Grenze Zwischen Ss. intermedii, Rami ventrales Sulci interparietalis und den Endzweigen des S. temporalis nicht ziehen lâsst ». Non sono però del medesimo parere di questi, quando afferma che « hier nicht wirklich neue oder eigene Furchen sich ausbildeten, sondern nur Parallelbildungen zu den bereits existierenden Furchen », affermazione, che in certo qual modo contrasta con l'asserzione, che « nirgends ist an Hirn die Ausbildung von imitatorischen Parallelfurchen oder Verdoppellungen so weit ausgebildet wie hier ». Se esistono di fatti nell'uomo solchi paralleli ed intermedii aggiunti a quelli, che già si notano nei primati, perchè non considerarli, quali nuove formazioni, indice di nuove ed importantissime funzioni, quali ad esempio quelle della comprensione dei simboli verbali acustici, come fin da Wernicke è stato dimostrato?

Non ritengo con ciò, che tali funzioni siano rappresentate da zone corticali assolutamente nuove e che le più antiche filogeneticamente conservino anche l'antico significato fisiologico; sono accrescimenti non iuxtazonali, ma intrazonali, che fanno assumere alle varie regioni corticali dignità diversa, accrescimenti ai quali partecipano insieme fibre tangenziali e strati cellulari.

Come Kohlbrugge ho distinto i veri rami laterali, che sono in diretta continuazione del solco interparietale proprio, e dal confronto tra i Giavanesi e gli Herero risultano queste differenze; per cui nei Giavanesi è più frequente la rami-

Numero dei rami ventrali	Herero	Giavanesi
	emisferi 28	emisferi 25
uno	12	10
due	10	12
più	0	2
nessuno	6	1

ficazione inferiore, che negli Herero ed anche negli Estoni come fa notare lo stesso Kohlbrugge.

Negli Herero si osserva l'anastomosi con solchi intermedii laterali nel 46 °/₀; si noti che io considero anche come solchi intermedii, quelli, che si trovano innanzi alla pars ascendens della fessura di Silvio, il che non è conforme alla divisione di tutti gli autori, poichè il primo solco intermedio di Jensen-Eberstaller è dietro il giro sopramarginale (Retzius), il solco intermedio, che precede la branca ascendente della Silviana, può unirsi con quello che la segue e costituisce un

IL SOLCO OCCIPITALE ANTERIORE NEGLI HERERO

Numero del cervello	Forma il ramo ascendente del solco temporale superiore		Si anastomizza con il solco temporale superiore la cui branca ascendente si trova innanzi		Diviso in più parti		Si estende dalle vicinanze del solco interparietale alla incisura preoccipitale		S anastomizza con il solco opercolare e con i solchi laterali		Si anastomizza con il solco laterale pitecoide		Si anastomizza o si continua con elementi del solco temporale medio		Si anastomizza o si continua con elementi del solco frontale inferiore	
	D	S	D	S	D	S	D	S	D	S	D	S	D	S	D	S
I	....	....	1	1	....	....	....	1	....	1	....	....	....	1	...	1
II	....	....	....	1	....	1	....	1	....	....	....	1	1	....	1	1
III	....	....	1	(1)	....	1	....	....	...	....	1	....	....	...	1	....
IV	....	....	1	....	....	....	1	1	....	....	....	....	....	..	1	1
V	....	....	....	....	....	1	....	....	1	....	....	...	1	(1)	....	....
VI	....	....	....	....	....	....	....	...	1	....	....	...	(1)	1	....	....
VII	....	1	1	....	....	1	....	....	1	....	....	...	....	....	1	....
VIII	....	....	....	....	1	....	1	....	....	....	1	1	...	1	1	1
IX	....	....	1	....	1	1	(1)	1	1	1	1	1	....	....	....	1
X	1	1	....	....	....	1	....	....	1	....	....	....	....	....	....	1
XI	....	....	....	1	1	....	....	....	1	1	....	....	1	1	....	...
XII	....	....	1	1	....	....	1	1	....	....	1	....	....	....	....	1
XIII	....	....	....	1	....	....	....	1	....	....	1	....	1	1	1	....
XIV	....	....	1	....	....	1	....	1	....	....	....	....	....	....	1	1
Somma	1	2	7	6	3	7	4	7	6	3	5	3	5	6	7	8

unico solco arcuato attorno alla estremità superiore della fessura di Silvio; questo solco apparisce allora come un raddoppiamento della parte anteriore del solco interparietale proprio.

La branca ascendente del s. temporale superiore si presenta spesso biforcata nei primati in un ramo anteriore (a^2 di Kukental e Ziehen e di Kohlbrugge) ed in un ramo posteriore (a^1); generalmente poi nel punto, in cui questa branca ascendente si continua con la parte orizzontale, ha origine una branca posteriore (a^3) obliqua indietro ed in basso. Kohlbrugge, che ha indicato nel suo studio sui Giavanesi i vari solchi cerebrali con le medesime lettere adoperate negli studi precedenti sulle scimmie, interpreta come ramo posteriore (a^1) della pars ascendens del solco temporale superiore un solco, che dalla descrizione degli altri autori e da quanto poco sopra ho detto corrisponde al solco sagittale anteriore e, che tale sia il solco a^1 di Kohlbrugge appare dalle sue stesse parole, quando afferma che « um a^2 beugt sich Gyrus angularis, um a^1 der Gyrus parietalis posterior ». Non posso pertanto comprendere questa estensione, che l'autore ha dato al solco temporale superiore, quando poi ammette egli stesso la formazione di solchi paralleli nuovi nell'uomo e descrive d'altra parte il s. gyri angularis, come una formazione a sè, pur non accettandone la corrispondenza con il s. occipitale anteriore nell'omologia con i primati come vuole Zuckerkandl. Si aggiunga ancora che questo solco a^1, come lo descrive Kohlbrugge nei Giavanesi, è tanto indietro, che per lo più termina al di sotto della fessura parieto-occipitale e spessissimo è separato dal s. temporale superiore e che qualche volta ancora non corrisponde neppure al solco occipitale anteriore, ma al solco intermedio compreso tra questo e la branca ascendente del solco temporale primo, come risulta anche dal fatto che l'autore lo trova a volte raddoppiato. La difficoltà della determinazione dei singoli solchi del lobulo parietale superiore appare ancora notevole, quando il solco temporale superiore si continua con il solco occipitale anteriore o addirittura costituisce la sua continuazione in alto, questa è una delle ragioni per le quali Kohlbrugge fu portato ad indicare sempre il solco occipitale anteriore come una branca posteriore ascendente del s. temporale superiore. Quale mezzo può servire di guida per la distinzione in tale circostanza? Retzius dice che il sulcus angularis, così chiama la pars ascendens del s. temporale superiore, « als typischen Verhalten kann man jedoch angeben, dass der Sulcus angularis entweder als directe Forsetzung der oberen Temporalfurche, oder als ein von ihr abgelöstet Stück etwas gebogen nach oben-hinten hin zieht » e poi aggiunge che dietro di esso segue il s. intermedius secundus di Eberstaller. La distinzione di Retzius può servire, quando non manca alcuno dei solchi trasversali, che segnano i limiti tra le branche dei tre giri arcuati parietali, ma è sufficiente che uno solo di essi sparisca, perchè non sia più possibile indicare gli altri con nomi che si corrispondano per analogia. Un criterio, che potrebbe essere adottato sarebbe quello di valutare anche i rapporti del solco occipitale anteriore rispetto ai solchi occi-

pitali, che seguono indietro, ma siccome questi sono ancor più variabili e su di essi è tuttora più grave e viva la discussione, così è preferibile di non considerarli in tale questione. Nello studio analitico di ogni singolo cervello io ho adottato il metodo del confronto bilaterale per un orientamento più esatto, ma ho lasciato comunemente alle parti il nome che loro spetta per i rapporti, che volta per volta hanno. Però non potendo ammettere, che manchi generalmente uno degli archi fondamentali del lobulo parietale inferiore nell'uomo, un criterio, che spesso può servire a rintracciare le singole formazioni, consiste nel ricercare anzitutto i solchi che formano con il loro decorso l'asse intorno al quale si svolgono questi archi, ed in secondo tempo i solchi intermedii, che li separano e che rappresentano formazioni originariamente accessorie.

Negli Herero il solco interparietale proprio si anastomizza direttamente o indirettamente (per mezzo di solchi accessori lungo la stessa linea direttiva) con la branca ascendente del solco temporale superiore nove volte (32.1 %) ed una sola volta con il s. occipitale anteriore (3.5 %) e sempre vi è una piega di separazione, Retzius trovò negli Svedesi la prima nel 19 % e la seconda nel 6 %, Weinberg nei Polacchi la prima nel 16 %, (8:50), la seconda nel 12 % (6:50); Kohlbrugge tutte e due insieme nei Giavanesi in tredici emisferi su venticinque (52 %), sicchè questi si differenziano notevolmente dagli Europei un po' meno dagli Herero. Weinberg nei Polacchi ha osservato, che in un terzo dei casi il solco temporale superiore continua in alto nel solco occipitale anteriore di Wernicke, e dodici altre volte il solco temporale superiore al confine inferiore del lobo parietale si divide in due rami, di cui l'anteriore forma la pars ascendens, il posteriore si volge indietro orizzontalmente per terminare nel solco occipitale anteriore. Tanto l'una che l'altra forma di rapporto, che il solco occipitale anteriore presenta con il s. temporale superiore, si presenta con particolare frequenza a sinistra. Weinberg, riferendosi anche alla descrizione di Sernow sui cervelli dei Russi, crede che tutto ciò possa rappresentare forse una particolarità delle razze slave. Ma se gettiamo uno sguardo sulle figure dei cervelli di Giavanesi di Kohlbrugge, che ci rappresentano soltanto gli emisferi sinistri, siamo anche quì colpiti dalla frequenza delle forme indicate da Weinberg, e precisamente la prima si riscontra in sette emisferi su venticinque (28 %), la seconda in otto (32 %); io mi riferisco a quei cervelli, che sono indicati da Kohlbrugge in una tavola comparativa (pag. 139) sul solco dal giro angolare tra i cervelli fetali di Zuckerkandl e quelli dei Giavanesi; appartengono alla prima forma di Weinberg quegli emisferi, che per Kohlbrugge mancano di un solco del giro angolare o solco occipitale anteriore, perchè quello che come tale è stimato da Weinberg, per Kohlbrugge non costituisce, che la branca ascendente del solco temporale superiore; appartengono alla seconda varietà di Weinberg quegli emisferi nei quali per Kohlbrugge esiste una anastomosi con il solco temporale superiore. Negli Herero la prima varietà è realmente rara, si osserva una sola volta a destra (X) e due volte a sinistra (VII, X), la seconda

è molto più frequente e cioè tredici volte su ventotto (46.4 %), di cui sette a destra e sei a sinistra, quindi essi si differenziano sia dagli slavi che dai Giavanesi per la prima forma, non per la seconda e non possiamo frattanto ammettere l'ipotesi di Weinberg. Questi ancora ha notato che nei cervelli dei Lettoni il solco occipitale anteriore molto spesso si estende dalle vicinanze del solco interparietale alla incisura preoccipitale, il che ha trovato molto più di rado nei Polacchi (6 : 50 = 12 %); anche negli Herero questa forma è molto frequente e si osserva sette volte a sinistra, quattro a destra, insieme nel 39, 2 % dei casi esaminati.

Non riassumerò qui a modo di conclusione i risultati principali, che il lungo esame comparativo ci ha dato: i risultati sintetici, che ci è riuscito di raccogliere, si trovano nei rispettivi capitoli volta per volta. Una conclusione comprensiva delle comparazioni da noi stabilite sui dati, che fin'ora possediamo, non è possibile: il metodo di esame da noi proposto di un'analisi più razionale per la determinazione della variabilità dei solchi cerebrali è appena iniziato ed attende il sussidio dell'indagine microscopica e fin oggi si può affermare, che non conosciamo un attributo morfologico della solcatura cerebrale, che sia esclusivo di un dato gruppo umano. Solo la frequenza di determinate variazioni indica talora la tendenza ad oscillazioni e divergenze, che entro certi limiti sembrano esser proprie di un dato gruppo umano, ma ancor più notevole è la tendenza alla persistenza di certi caratteri morfologici della solcatura cerebrale in relazione con il sesso indipendentemente da ogni differenza etnica.

Bibliografia

Broca P. *Memoires sur le cerveau de l'homme et des primates*, Publiés avec une introduction et des notes par S. Pozzi, Paris 1888.

Chiarugi G. *Osservazioni sulla divisione delle circonvoluzioni frontali;* in: Bollettino Società Sc. Mediche, Siena 1885.

Id. *La forma del cervello umano e le variazioni correlative del cranio e della superficie cerebrale.* Siena 1886.

Conti. *Alcuni dati sullo sviluppo della scissura di Rolando nella vita extrauterina:* in: Gazzetta delle Cliniche, Torino 1886.

Cunningham I. *Contribution to the surface anatomy of the cerebral hemispheres;* in: Royal Acad. Dublin 1892.

Dejerine I. *Anatomie des centres nerveuse.* Tome I, Paris 1895.

Eberstaller O. *Das Stirnhirn.* Wien und Leipzig 1890.

Feré. *Note sur quelques points de la topografie du cerveau;* in: Bull. Soc. Anat. 3 serie X (cit. da Eberstaller).

Giacomini C. *Varietà delle circonvoluzioni cerebrali dell' uomo.* Torino 1882.

Id. *Guida allo studio delle circonvoluzioni cerebrali dell' uomo.* Seconda edizione, Torino 1884.

Giannelli A. *Su alcune anomalie nella disposizione dei solchi cerebrali e sul doppio solco di Rolando;* in: Atti Soc. Romana antropol. Vol. XIII, 1907.

Gratiolet A. *Memoire sur les plis cerebraux de l' homme et des primates.* Paris 1854.

Holl M. *Zur vergleichenden Anatomie des Hinterhauptlappens;* in: Sitz. Ber. Akad. Wiss Wien. Mathem. Naturw. Klasse. Bd. XCVI. Abth. III, 1907.

Karplus I. P. *Ueber ein Australiergehirn, nebst Bemerkungen über einige Negergehirne.* Arbeiten ausdem Neurologischen Institute an der Wiener Universität IX Heft 1902.

Kohlbrugge I. H. F. *Die Variationen an den Grosshirnfurchen der Affen mit besondere Berücksichligung der Affenspalte;* in: Zeitschr Morphol. Antropol. Stuttgart. Bd. VI, 1903.

Id. *Die Gehirnfurchen der Iavanen eine vergleichend-anatomische Studie;* in: Verh. Koninklijke Akademie van Wetenschappen te Amsterdam (Tweede Sectie) 1906.

Kükenthal und Ziehen Th. *Untersuchungen über die Grosshirnfurchen der Primaten;* in: Jena' sche Zeitschrift für Naturwissenschaften 29 Bd. Neue Folge 22 Bd. Jena 1895.

Legge F. *Delle anastomosi fra le circonvoluzioni frontali media ed inferiore;* in: Boll. Med. Chirurgico, Camerino 1883.

Id. *Contribuzione allo studio della scissura di Rolando;* in: Boll. Accad. Med. Roma 1884.

Mingazzini G. *Sullo sviluppo dei solchi e delle circonvoluzioni nel cervello umano;* in; Atti Accad. Med. Roma. Anno XII, Vol. II, Serie II, 1886.

Id. *Intorno ai solchi e le circonvoluzioni cerebrali dei primati e del feto umano.* Ibidem Anno XV, Vol. IV. Serie II, 1889.

Id. *Il cervello in relazione con i fenomeni psichici.* Torino 1895.

Id. *Intorno alla morfologia dell'Affenspalte;* in: Anat. Anzeiger VIII Iahrgang Iena 1893.

Parker. *Cerebral circonvolutions of the negro brain;* in: Proceed. Akad. Nat. Philadelphia 1878 (cit. da Mingazzini).

Passet. *Ueber einige Unterschiede des Grosshirns nach dem Geschlecht;* in: Arch. Anthropol. Bd. XIV, 1883.

PFISTER H. *Ueber die occipitale Region und das Studium der Grosshirnoberfläche.* Stuttgart 1899.

RETZIUS G. *Das Menschenhirn.* Stockolm 1896.

SEITZ 1. *Zwei Feuerländer Gehirne.* Zeitschr. Ethnol. Berlin 1886. 18. Band.

SERNOW D. *I tipi individuali dei giri cerebrali nell' uomo.* Università di Mosca 1877. In russo (Citato da Giacomini e da un Referate di Stieda in: Arch. Anthropol. 1879).

SERGI S. *Il solco di Rolando ed il lobo frontale nell' Hylobates Syndactylus;* in: Monitore Zoologico Italiano. Anno XV, 1904.

ID. *Le variazioni dei solchi cerebrali e la loro origine segmentale nell' Hylobates;* in: Ricerche Lab. Anat. Normale Roma Vol. X, 1904.

ID. *Un cervello di Giavanese;* in: Atti Soc. Romana Antropol. 1904, Vol. X.

ID. *Sul limite posteriore del lobo parietate e sui solchi occipitali esterni nel cervello dell' uomo.* Ibidem, 1908, vol. XIV.

SMITH ELLIOT. *The morphologie of the occipital region of the cerebral hemisphere in Man and the apes;* in: Anat. Anzeiger 24 Bd. Iena 1904

ID. *Studies in the morphology of the human brain with special reference to that of the Egyptians Nr. 1. The occipital region.* Reprinted from vol. 2 of the records of the Egyptian governement school of medicine Cairo 1904.

SPERINO G. *L' encefalo dell' anatomico Carlo Giacomini;* in: Giornale Accad. Med. Torino 1900.

SPITZKA E. A. *Is the central fissure duplicated in the brain of Carlo Giacomini Anatomist?;* in: Tha Philadelphia Med. Journ., 1901.

ID. *Rare fissural Atypy in the brain:* in: The Medical critic New York 1902.

ID. *Contributions to the encephalic anatomy of the races. Three Eskimo brains from Smith's Sound;* in: The American Journ. Anat. Vol. 11 1902.

TENCHINI L. *Sopra alcune varietá della scissura di Rolando dell' encefalo umano;* in: Rivista Sperimentale freniatria Vol. IX 1883.

ID. *Cervelli di delinquenti.* Parma 1885-87-91-95.

WALDEYER W. *Hirnfurchen und Hirnwindungen;* in: Ergebnisse Anatomie Entwickelung Bd. 5, 6, 8.

ID. *Das Gibbonhirn;* in: Festschrift Rudolf Virchow 1891 I.

ID. *Ueber einige Gehirne von Ost-Afrikanern;* in: Correspondenzbl. D. Anthropol. Gesellschaft 1894.

ID. *Gehirne südwestafricanischer Völker;* in: Sitz. Ber. Königl. Preussischen Akad. Wiss. 1906.

WEINBERG R. *Die Gehirnwindungen bei den Esten.* Biblioteca medica Abteilung Anatomie Cassel 1896.

ID. *Das Gehirn der Letten.* Cassel 1896.

ID. *Die Gehirnform der Polen. Eine rasseanatomische Untersuchung;* in: Zeitschrift Morphol. Anthropol. VIII Bd. 1905 Stuttgart (Vedi anche la edizione russa pubblicata dalla società imperiale di scienze naturali, antropologia ed etnografia di Mosca 1905 per le numerosissime figure).

ZUCKERKANDL E. *Zur Morphologie des Affengehirnes;* in: Zeitschr. Morphol. Anthropol. IV Bd. 1902.

ID. *Zur Morphologie des Affengehirnes.* 2ª Beitrag. Ibidem, VI Bd. 1903.

ID. *Zur vergleichenden Anatomie des Hinterhanutlappens.* Arbeiten aus dem neurologischen Institute an der Wiener Universitat X Heft. 1904.

ID. *Ueber die Affenspalte und das Operculum occipitale des menschlichen Gehirnes* Ibidem, XII Bd. 1905.

SPIEGAZIONE DELLA TAVOLA I.

Nella tavola sono disegnate le superfici craniali di quattro cervelli di Herero, due maschili (fig. 1, 2, cerv. V; 3, 4, cerv. X) e due femminili (fig. 5, 6, cerv. XIII; 7, 8, cerv. XIV).

S = Fissura Sylvii seu lateralis.
Sps = » » pars ascendens (Waldeyer).
Spi = » » » descendens (Waldeyer).
Sas = » » ramus anterior superior.
Sam = » » » » medius.
Sai = » » » » inferior.
M = Sulcus subcentralis posterior.
N = » » ànterior.
tr, *tr'*, *tr*^{2} ecc. = Sulci transversi.
X = » tertiarii.
R = Sulcus Rolandi seu centralis.

Solchi frontali laterali

pc = Sulcus praecentralis.
pci = » » inferior.
pcs = » » superior.
pcsm = » » » medialis.
pcsl = » » » lateralis.
pcm = » » medius.
pcma = » » marginalis.
fpa = » frontalis paramesialis.
fs = » » superior.
fm = » » medius.
fi = » » inferior.
fmr = » » frontomarginalis.
fmrm = » » » medialis.
fmrl = » » » lateralis.
fmrs = » » » superior.
fmri = » » » inferior.
r = » radiatus.
d = » diagonalis.

Fig. 1.

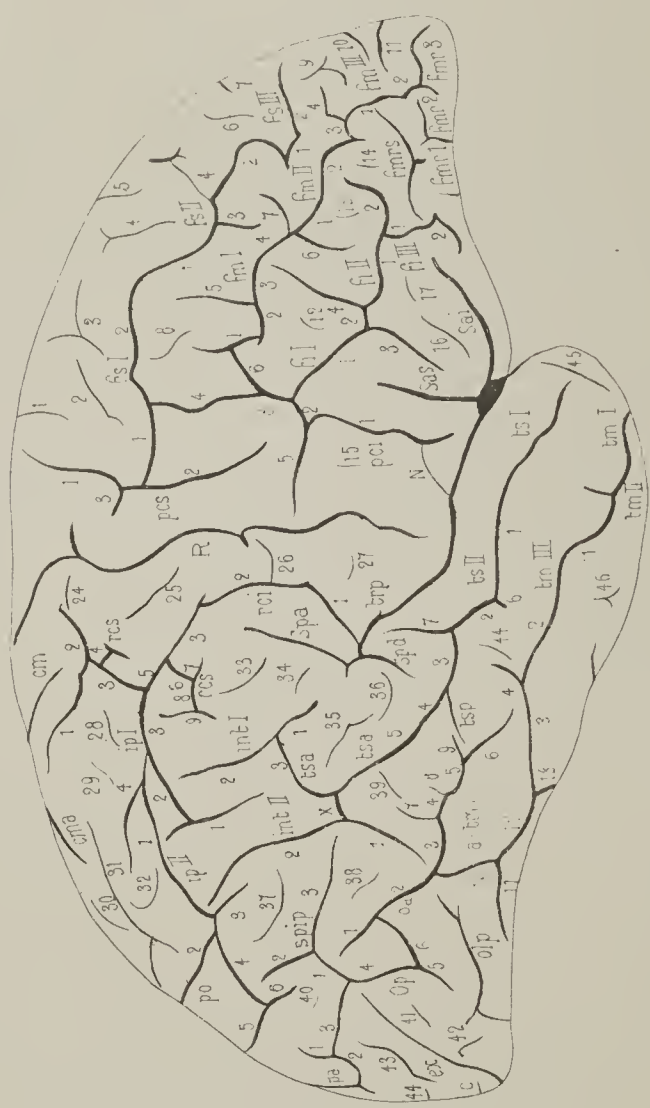

Fig. 2.

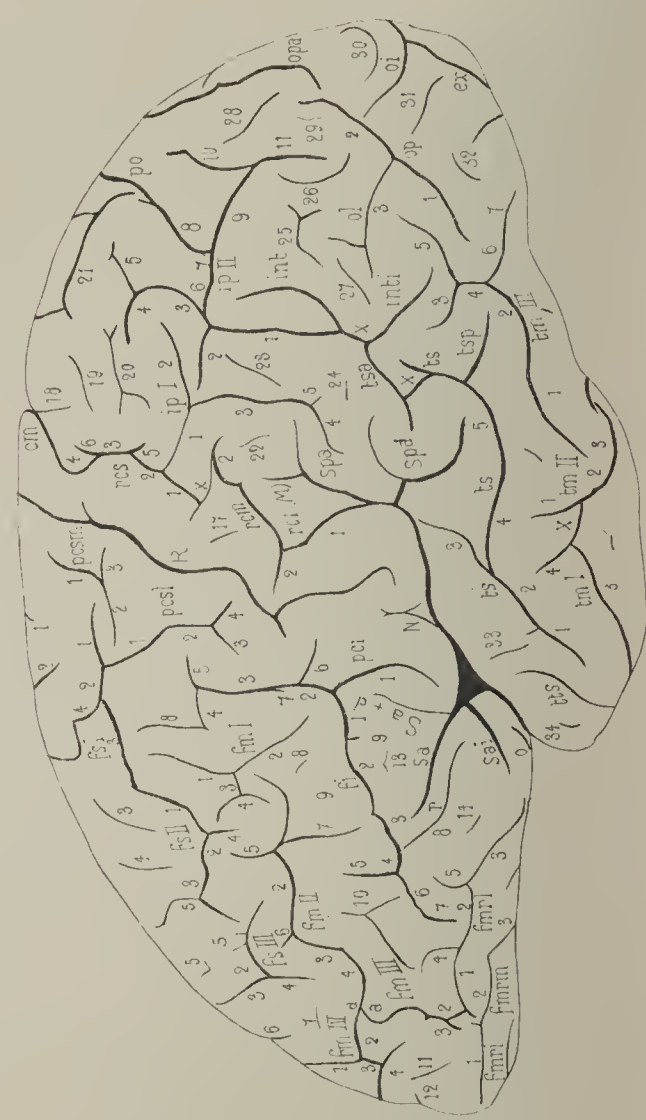

Fig. 5.

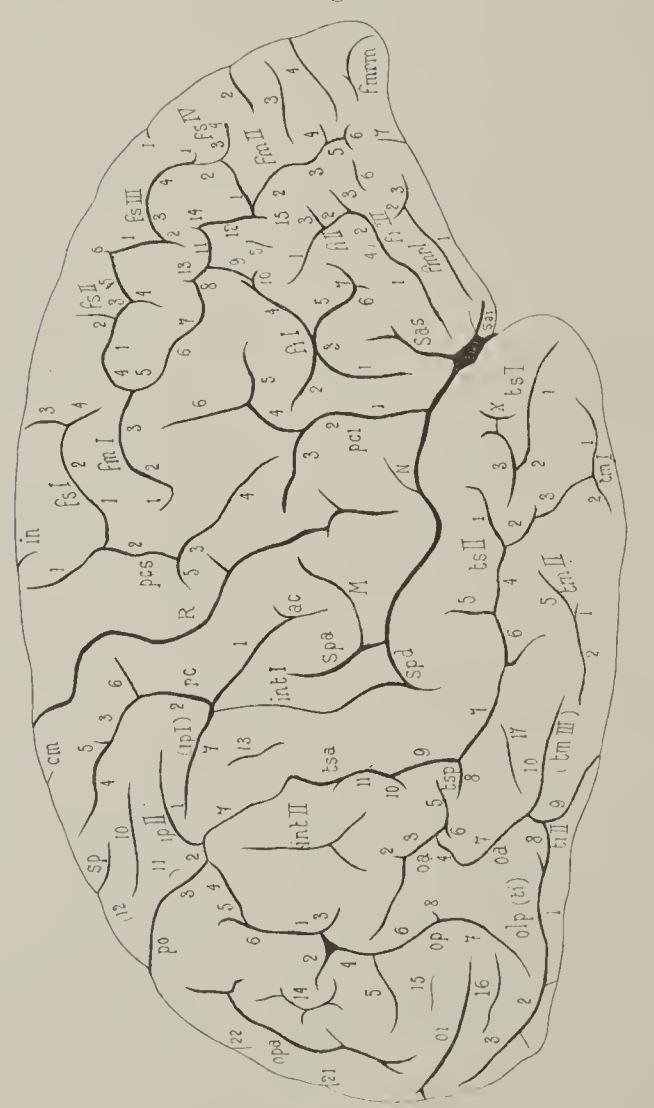

Fig. 6.

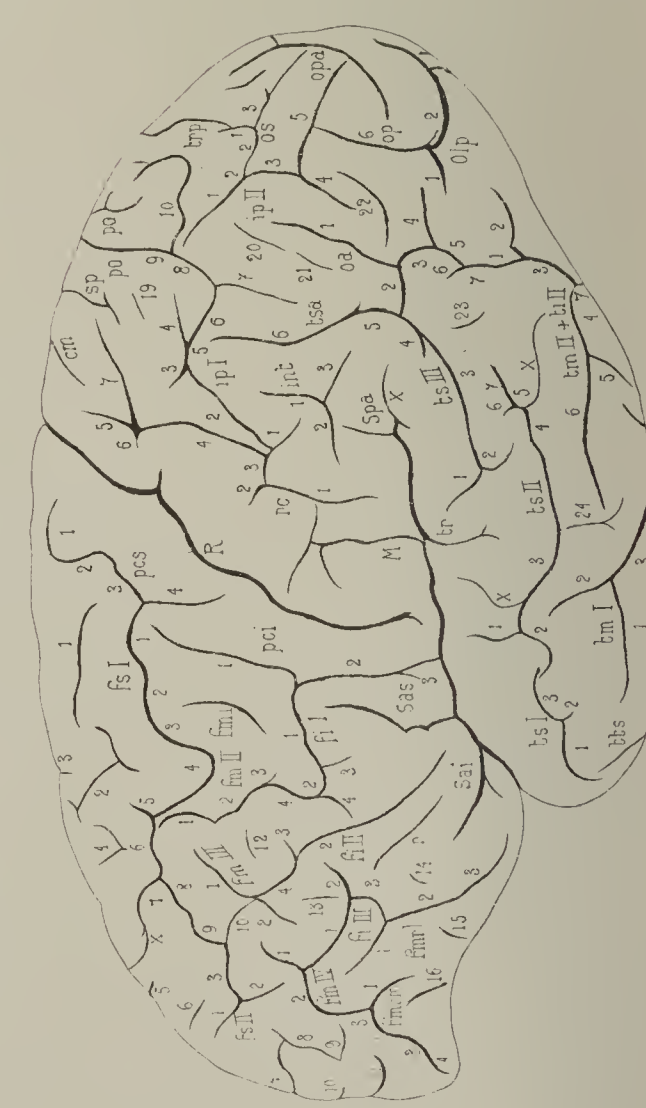

Fig. 3.

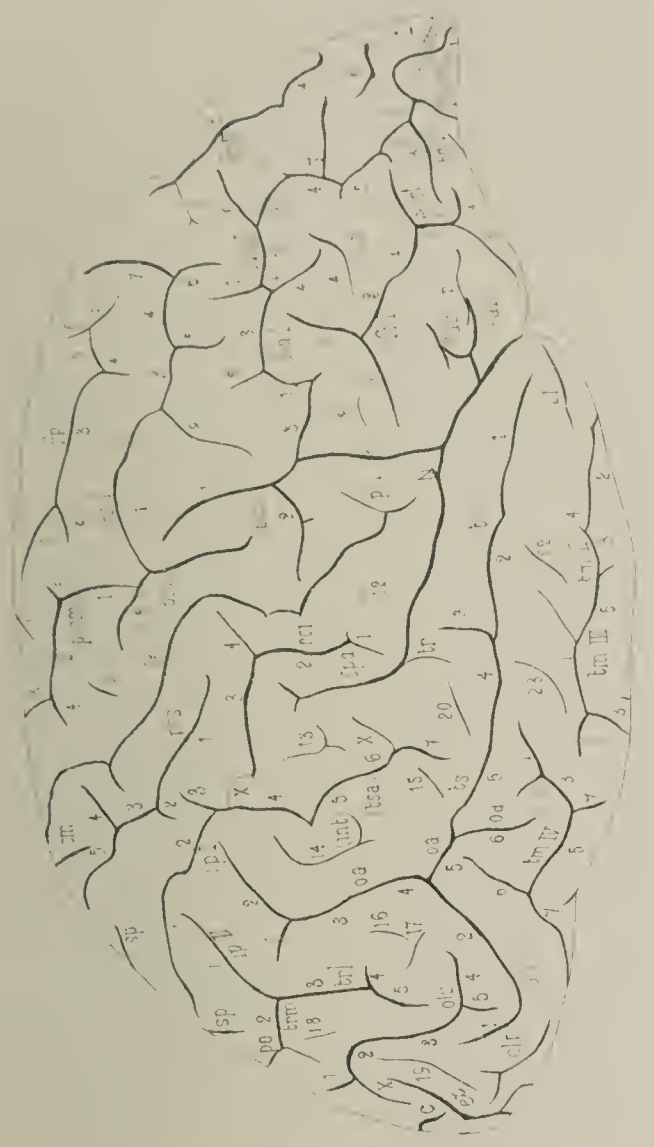

Fig. 4.

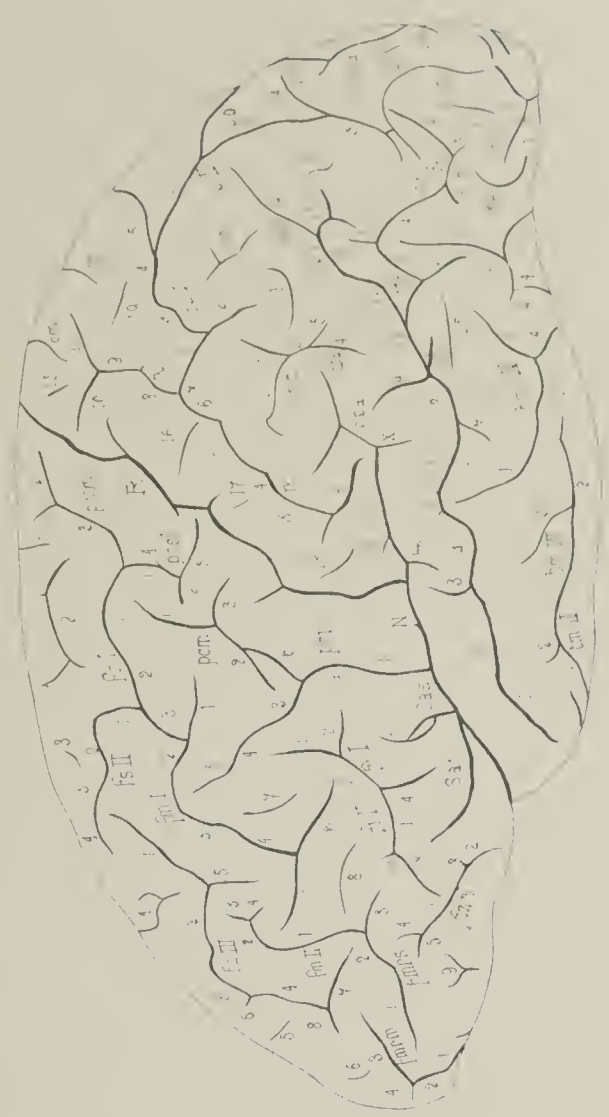

Fig. 7.

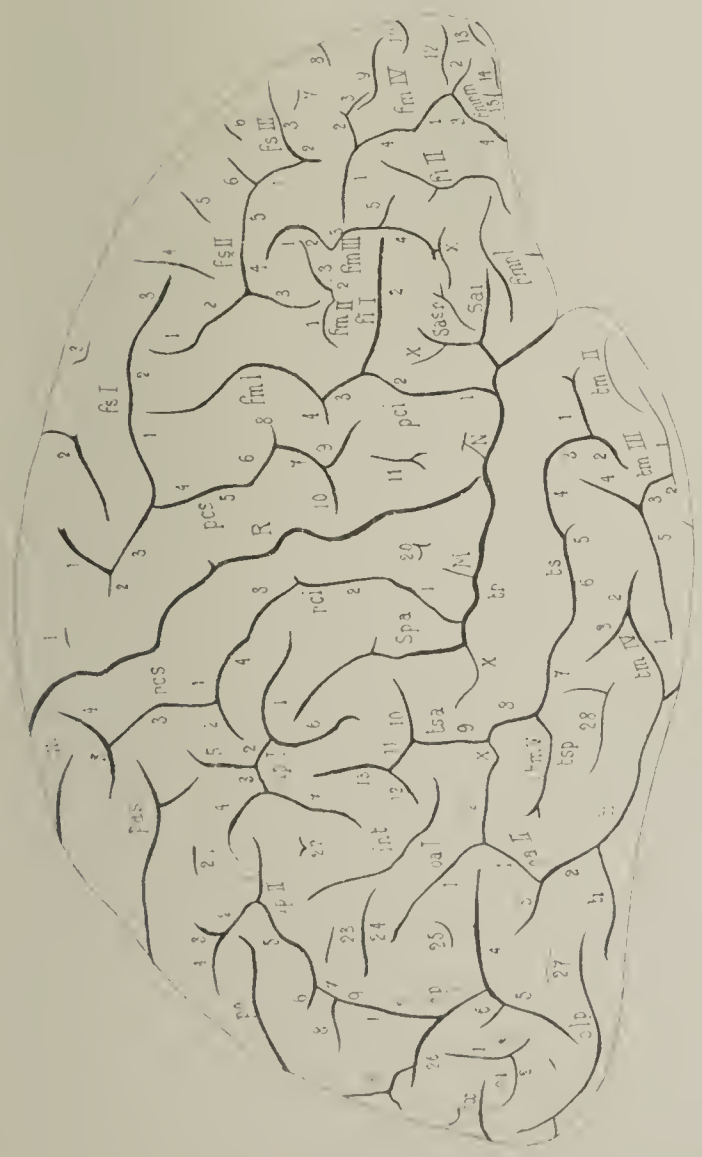

Fig. 8.

Tadini e Ferrari Pavia

Solchi della regione parieto-occipitale esterna

rcs = Sulcus retrocentralis superior.
rcm = » » medius.
rci = » » inferior.
rctr = » » transversus.
rcma = » » marginalis.
ip = » interparietalis proprius.
pas = » parietalis superior.
ts = » temporalis superior.
tsa = » » » ramus ascendens.
tsp = » » » » posterior.
it = Sulci intermedii.
po = Fissura parieto-occipitalis.
oa = Sulcus occipitalis anterior.
otr = » » transversus.
otrm = » » » ramus medialis.
otrl = » » » » lateralis.
otrp = » » » posterior.
opa = » » paramesialis.
op = » opercularis.
ol = » occipitalis lateralis.
ols = » » » superior.
oli = » » » inferior.
olp = » » » pithecoides.
oi = » » inferior.
ex = » extremus.

DALL' ISTITUTO
DI ANATOMIA UMANA NORMALE DELLA R. UNIVERSITÀ DI PAVIA
DIRETTO DAL PROF. LUIGI SALA

STUDIO

Sulla morfologia e sulla topografia della cisterna chili e del ductus thoracicus

NELL'UOMO ED IN ALTRI MAMMIFERI

PER

il Dott. ANTONIO PENSA

aiuto e libero docente

(*Tavole 2, 3*)

Per quasi tutti gli organi e i sistemi di organi che fanno parte della organizzazione animale si è cercato, mediante lo studio comparativo nelle varie specie animali ed in varii individui d'una stessa specie, di stabilire i varii tipi morfologici fondamentali corrispondenti ad ogni singola specie e di raggruppare intorno a quelli le varietà. In questo doppio lavoro di analisi e di sintesi il sistema linfatico fu alquanto trascurato forse perchè le varietà che il sistema linfatico presenta anche in individui della stessa specie sono tante e così multiformi da far supporre quasi impossibile quel lavoro di ricostruzione che conduce a stabilire dei tipi ed a formulare delle leggi. È noto infatti come il sistema linfatico compaia relativamente tardi nella filogenesi e come, anche nello sviluppo embrionale, la sua formazione si inizii in seno ed a spese del mesenchima, in stadii in cui già quasi tutti gli organi sono almeno abbozzati ed è già differenziato il sistema vascolare arterioso o venoso; si capisce quindi come molti debbano essere per il sistema linfatico, di comparsa tardiva, quei coefficienti di variabilità che sono dati dalle influenze che necessariamente esercitano sullo sviluppo di un organo o di un sistema, gli altri organi e sistemi.

Ad ogni modo, pur riconoscendo che, nel campo del sistema linfatico, le varietà specifiche ed individuali sono innumerevoli, uno studio comparativo di esse per quanto è possibile esteso a molte specie ed individui diversi di una stessa

specie, si impone ed è strano che sia stato fin quì trascurato, mentre già da Panizza (22) ne era stata intuita la necessità e posta la pietra fondamentale colla sua opera magistrale, nella quale si legge: « Per giungere al conoscimento di alcuni « importanti fenomeni, conviene dapprima esaminare attentamente la parte ma- « teriale dei fenomeni stessi, vale a dire gli strumenti delle operazioni, nè restrin- « gere l'indagine ad un solo individuo ma estenderla a più di età diverse e a « differenti specie di animali sia della classe medesima sia delle altre classi, im- « perocchè se in tutte egualmente si rinvenga un dato sistema o un dato organo « e identica ne sia la struttura, la sua importanza diviene allora manifesta e più « facilmente se ne comprende l'officio. Tale essere deve il procedimento dell'os- « servatore, nè il trascurarlo è immune da pericoli, potendo ad livenire ciò che « pur troppo è accaduto che quegli animali sui quali fu omessa la ricerca inchiu- « dano una eccezione che indebolisca o distrugga tutte le conclusioni che sono « dedotte ».

Or bene dirò subito che lo studio del sistema linfatico condotto con questo indirizzo comparativo ci insegna che se la variabilità nel decorso dei vasi e nella disposizione e raggruppamento delle ghiandole nei singoli territorii è grande da specie a specie e da individuo a individuo, essa si fa minore per i grossi tronchi collettori. Per questo, volendo intraprendere una serie di ricerche sulla morfologia del sistema linfatico, indirizzai da principio la mia attenzione sui grossi tronchi collettori e in particolare sulla *cisterna chil* e sul *ductus thoracicus*.

La storia filogenetica del dotto toracico alla quale è strettamente legata quella della cisterna chili è semplice e interessante.

Nei *pesci* sono stati descritti tronchi collettori principali della linfa ed anche recentemente Vialleton (35) nella *torpedine* (Selaci) e Jossifow (14) nei *murenoidi* (teleostei) hanno descritto l'esistenza di un insieme di vasi che possono essere considerati come i tronchi principali del sistema linfatico, però non è possibile per ora stabilire in modo preciso la omologia di questi col dotto toracico dei vertebrati superiori. É soltanto negli *amfibii* che noi troviamo un collettore centrale della linfa che rappresenta la forma primitiva dalla quale va differenziandosi la cisterna chili ed il dotto toracico e precisamente, fra gli amfibii, negli *anuri* le vie linfatiche si raccolgono in una ampia sacca o cisterna situata tra i visceri addominali e la colonna vertebrale, tra le due lamine della radice del mesentere. Questa sacca circonda l'aorta e l'abbraccia come in una spacie di guaina. Negli *urodeli* un'ampia sacca come quella degli anuri circonda l'aorta dalla regione cloacale alla pilorica e corrisponde alla cisterna chili, la quale si continua cranialmente in un tubo più ristretto che inguaina pure l'aorta e che prende il nome di dotto toracico. Questo dotto, biforcato alla sua estremità craniale si apre coi plessi linfatici ascellari nelle venae subclaviae dei due lati. Anche nei *rettili* i collettori centrali della linfa mantengono lo stesso carattere. Si tratta di una specie di sacca o di tubo che inguaina l'aorta e che è connesso colla parete dell'aorta stessa per

mezzo di lacinie connettivali che attraversano la cavità del sacco, e nei *Cheloni*, nei quali le due aorte si congiungono a costituire un tronco unico solo molto caudalmente, si ha un ricettacolo nel quale si raccoglie il plesso sacrale e i vasi linfatici dei visceri addominali, una cisterna chili che si continua cranialmente in due dotti toracici inguainanti le due radici dell'aorta fin là dove quelli si aprono nel sistema venoso.

Negli *uccelli* si può dire che la cisterna chili è sostituita da un plesso di vasi che si trova là dove ai vasi linfatici che accompagnano l'aorta addominale si congiunge il tronco linfatico proveniente dallo stomaco e quello proveniente dall'intestino. Il dotto toracico è doppio; il destro decorre ventralmente al polmone destro, accompagna l'aorta e si apre nella vena cava superiore di destra; il sinistro decorre ventralmente al polmone sinistro, senza contrarre rapporti coll'aorta e si apre nella vena cava superiore sinistra (vedi tav. 2, fig. 1). Nell'embrione quando l'aorta è costituita dalla fusione dei due dotti di Botallo, ognuno di questi è accompagnato dal dotto toracico del lato corrispondente come trovasi descritto e figurato da Gadow e Selenka (11) nel trattato del Bronn e da Sala (27) nel suo lavoro sullo sviluppo dei dotti toracici e dei cuori linfatici nel pollo. Mentre a destra il dotto di Botallo permane a costituire nell'adulto l'arco dell'aorta e con esso permane il dotto toracico di destra, a sinistra invece permane il dotto toracico sinistro, ma si involve e scompare il dotto di Botallo corrispondente. Ma negli uccelli si osserva un fatto molto importante riguardo alla storia del dotto toracico; esso ha subito una notevole riduzione di calibro e si è individualizzato così da assumere il carattere di un vero vaso con pareti presentanti una struttura simile a quella delle vene, vaso che decorre in vicinanza dell'aorta senza però inguainarla e comprenderla nella sua cavità, come era il caso dei rettili e degli amfibii.

Nei *mammiferi* compreso l'uomo il canal toracico è rappresentato da un unico tronco che decorre ora a destra ora a sinistra dell'aorta, si apre nella vena anonyma di sinistra al punto dove confluiscono la vena jugularis interna e la vena subclavia e presenta alla sua origine fra i pilastri del diaframma una dilatazione o cisterna chili. Ma per poco che si estendono le osservazioni ad un certo numero di specie o di individui di una stessa specie, nella classe dei mammiferi, ci troviamo davanti a notevoli varietà specifiche ed individuali. Molte di queste varietà nell'uomo furono già studiate dagli antichi ed anche troviamo descritto da Colin (7), da Milne Edwards (18), da Chauveau ed Arloing (6) il modo di comportarsi del dotto e il modo di raggrupparsi dei vasi linfatici lombari e tronchi intestinali a costituire la cisterna in alcune specie animali; ma sono notizie scarse, limitate per lo più ad alcuni animali domestici (cavallo, bue, pecora, porco, cane) e che, raccolte da osservatori diversi, non sono coordinate in modo da poter servire per uno studio morfologico completo, tanto che possiamo ancora adesso ripetere quanto Poirier a Cuneo (24) scrissero pochi anni or sono: « Les documents

que nous possédons sur l'anatomie comparée du canal thoracique sont encore trop peu nombreux pour nous permettre de donner une formule même approximative de l'évolution phylogénique de ce conduit ». Non credo quindi inutile esporre quanto potei osservare personalmente nell'uomo ed in altri mammiferi tanto più che alcuni fatti da me raccolti, assieme ad altri che ci furono già resi noti da altri osservatori, permettono di giungere a considerazioni non prive di interesse per la conoscenza della morfologia delle due formazioni in parola.

Oltre all'uomo del quale esaminai 60 individui dei quali 30 adulti o meglio dal 15° all'80° anno di età, 25 neonati o bambini fino al 3° anno di età e 5 feti dal 4° al 7° mese, i mammiferi da me studiati furono i seguenti:

Ordine: *Rosicanti*
- Mus rattus
- Sciurus europaeus
- Sciurus avellanarius
- Myoxus glis
- Lepus cuniculus
- Cavia cobaja
- Arctomys marmota

Ordine: *Ungulati*
- Sus scrofa domesticus
- Ovis aries
- Bos taurus

Ordine: *Insettivori*
- Erinaceus europaeus
- Talpa europaea

Ordine: *Carnivori*
- Mustela faina
- Canis familiaris
- Canis vulpes
- Felis domesticus
- Meles taxus
- Lontra vulgaris

Ordine: *Prosimi*
- Lemur varius

Ordine: *Primati*
- Macacus sinicus
- Cercopihecus sabaeus

Le iniezioni furono praticate o col mercurio o coll'inchiostro di china come venne indicato dal Dalla Rosa o preferibilmente colle miscele di Gerota. Nel-

l'uomo e nei grossi mammiferi, dopo aver praticato una iniezione dei vasi minori colle miscele di Gerota, veniva riempito il dotto toracico e la cisterna con miscela di Teichmann, che è più densa e solidificabile, spingendo la massa in uno dei grossi vasi lombari o intestinali. Di quasi tutte le specie furono studiati parecchi esemplari.

Rosicanti.

Mus rattus (var. albinus).

La *cisterna chili* nella quale si raccolgono i vasi linfatici lombari e il tronco linfatico intestinale è situata al lato sinistro dell'aorta medialmente rispetto alla capsula soprarenale sinistra dalla quale è separata per mezzo del pilastro sinistro del diaframma.

La cisterna è di forma allungata col polo più ampio rivolto caudalmente e il polo più affilato cranialmente. La lunghezza varia intorno a un centimetro e la larghezza massima è di circa tre millimetri. Il dotto toracico che si stacca dalla estremità craniale della cisterna segue per un certo tratto il lato sinistro dell'aorta indi, ad una altezza che varia fra la 11ª e la 9ª vertebra dorsale, secondo gli individui, si porta, incrociando dorsalmente l'aorta, al lato destro di questa e la segue fino al livello dell'arco; qui il dotto incrocia dorsalmente l'esofago e accompagna il decorso dell'arteria corotide sinistra per sboccare nella vena anonyma sinistra dove confluiscono la vena jugularis e la vena subclavia. In qualche caso il dotto, poco dopo la sua origine, si sdoppia in due rami dei quali l'uno accompagna il lato destro e l'altro il lato sinistro dell'aorta per poi ricongiungersi in un tronco unico ad altezze diverse; in un caso anzi il dotto fu visto continuarsi duplice fino in vicinanza del suo sbocco nella vena anonyma (vedi tav. 2, fig. 2).

In qualche caso ancora il ramo accompagnante il lato sinistro dell'aorta termina a fondo cieco, dopo un decorso più o meno lungo. In casi di duplicità del dotto, possono osservarsi anastomosi decorrenti dorsalmente all'aorta.

Sciurus europaeus.

Al luogo della *cisterna chili* si trovano di solito due dilatazioni fusiformi situate l'una al lato destro e l'altra al lato sinistro dell'aorta addominale, ventralmente ai pilastri del diaframma che così non ricoprono e nascondono, come in altri animali le formazioni in parola. In un caso (tav. 2, fig. 3) esistevano tre di tali dilatazioni una sulla faccia ventrale dell'aorta e le altre due sulle faccie laterali: la prima rappresentava la porzione terminale del tronco intestinale, le altre due raccoglievano i vasi linfatici lombari del lato corrispondente: si aveva in una parola una

cisterna triplice. Ognuna delle tre dilatazioni si continuava cranialmente con un tronco linfatico. Di questi quello proveniente dalla dilatazione di destra era il più cospicuo e si continuava lungo tutto il lato destro dell'aorta come dotto toracico; quella della dilatazione mediana si ricongiungeva col precedente dopo un breve decorso, quello della dilatazione di sinistra, dopo aver accompagnato per buon tratto il lato sinistro dell'aorta, si ricongiungeva al dotto toracico a livello dell'8ª vertebra dorsale. Del resto nel *Sciurus* potei osservare anche un caso di vero sdoppiamento del dotto toracico fino in vicinanza della sua terminazione nella vena anonyma.

Sciurus avellanarius.

La cisterna o unica e semplice situata dorsalmente e un pò a destra dell'aorta o duplice come di solito in S. europaeus si continua cranialmente nel dotto toracico che accompagna il lato destro dell'aorta, indi a livello dell'arco si dirige a sinistra per aprirsi nella vena anonyma sinistra.

Myoxus glis.

Esaminai un solo esemplare nel quale si aveva una cisterna duplice; una situata a destra e l'altra a sinistra dell'aorta. Ciascuna delle due dilatazioni che costituivano la cisterna si continuava cranialmente con un dotto. Si avevano così due dotti toracici l'uno decorrente lungo il lato destro e l'altro lungo il lato sinistro dell'aorta. Nella loro porzione più caudale i due dotti si presentavano riuniti fra di loro da anastomosi decorrenti dorsalmente all'aorta, più cranialmente erano ben distinti fino a livello dell'arco dell'aorta; qui essi si riunivano a formare un tronco unico che piegava verso sinistra incrociando dorsalmente l'esofago, decorreva fra la arteria subclavia e carotide sinistra e si apriva nella vena anonyma del lato corrispondente.

Lepus cuniculus.

La *cisterna chili* è situata di solito al lato sinistro dell'aorta, fra i pilastri del diaframma, a livello o appena un po' cranialmente rispetto alla capsula soprarenale di sinistra, talvolta però si estende anche dorsalmente all'aorta. Dall'estremità craniale di essa si stacca il dotto toracico che, come nel *Mus rattus*, accompagna per un tratto il lato sinistro dell'aorta, indi, incrociando dorsalmente questo vaso si porta lungo il lato destro di esso e lo accompagna per il tratto successivo finchè, a livello dell'arco, ripiega di nuovo verso sinistra per sboccare o nella vena anonyma o nella vena jugularis.

Anche nel coniglio è cosa frequente osservare il dotto toracico sdoppiato per qualche tratto del suo decorso. Talvolta il dotto si divide in due o più rami che si ricongiungono tosto, in modo da formare delle disposizioni anulari o dei

piccoli plessi, tal altra si tratta di sdoppiamenti più estesi con o senza anastomosi fra i due rami; in un caso anche esisteva un vaso linfatico che, originatosi dall'estremità craniale della cisterna accompagnava il lato sinistro dell'aorta, costituendo così con quello più rilevante che decorreva lungo il lato destro un doppio dotto: i due dotti si ricongiungevano a costituire un tronco unico immediatamente prima di raggiungere la vena anonyma.

Nel coniglio osservai un caso nel quale la *cisterna chili* mancava e tale mancanza era supplita da una dilatazione plessiforme del dotto circoscritta a livello della 10ª vertebra dorsale.

Caria Cobaia.

I vasi linfatici lombari ed il tronco intestinale in parte si raccolgono nella cisterna chili situata al lato sinistro dell'aorta e in parte si risolvono in un fitto plesso situato dorsalmente all'aorta ed esteso per tutto il terzo più caudale del decorso toracico di questo vaso. Questo plesso si continua cranialmente nel dotto toracico che decorre lungo il lato sinistro dell'aorta per sboccare nella vena anonyma sinistra: talvolta esiste un doppio dotto toracico in quanto che un secondo vaso linfatico, di calibro veramente meno rilevante del dotto di sinistra accompagna il lato destro dell'aorta per riunirsi al dotto toracico dopo un decorso più o meno lungo. Ma quello che nella Cavia è degno di maggior nota è il fatto al quale ho già accennato, che la cisterna chili e la porzione più caudale del dotto sono come sostituite da un plesso abbastanza intricato di vasi linfatici.

Arctomys marmota.

La cisterna chili è rappresentata da parecchie, al minimo due dilatazioni situate dorsalmente all'aorta, fra i pilastri del diaframma, connesse fra di loro da anastomosi. Da questa speciale disposizione viene ad essere costituito una specie di plesso che si estende per buon tratto anche più cranialmente dorsalmente all'aorta toracica dove esso non è più nascosto dai pilastri del diaframma, ma ricoperto dalla sola pleura parietale. Il dotto toracico decorre dapprima lungo il lato destro dell'aorta indi, a livello dell'arco, incrocia dorsalmente l'esofago per portarsi a sinistra e aprirsi nella vena anonyma.

Ungulati.

Sus scrofa (domesticus).

Secondo quanto ci dicono Panizza (22), Milne Edwards (18), Colin (7), Chauveau ed Arloing (16) il dotto toracico nel porco è semplice in tutta la sua lunghezza, ma qual-

che volta, tre o quattro centimetri prima della sua terminazione, si divide in due branche che non tardano a riunirsi in una dilatazione ovoide che dopo aver ricevuto i vasi linfatici della testa, del collo e dell'arto toracico sinistro si apre verso l'estremità della giugulare sinistra. Io in embrioni di porco di venticinque, trenta centimetri di lunghezza vidi il dotto toracico iniziarsi fra i pilastri del diaframma con una larga dilatazione (cisterna chili) situata dorsalmente all'aorta e un poco al lato destro di questa cisterna, esso si continuava lungo il lato destro dell'aorta fino a livello dell'arco, dove deviava verso sinistra incrociando dorsalmente l'esofago, accompagnava l'arteria subclavia sinistra essendo situato dorsalmente rispetto a questa arteria e si apriva nella vena anonyma sinistra.

Panizza avrebbe osservato un fatto singolare e secondo lui costante a proposito del canale toracico del porco e cioè che esisterebbero « esilissimi vasellini capillari sorgenti dal dotto toracico, vasellini i quali, dopo poco tragitto finiscono a sboccare nelle azighe e loro diramazioni »; queste comunicazioni, secondo il Panizza sarebbero da cinque a sei e talvolta avrebbero anche un calibro abbastanza rilevante. L'osservazione però non fu confermata da altri osservatori, solo Wutzer (38) avrebbe osservato nell'uomo il dotto toracico comunicare colla vena azygos. Io non potei persuadermi della reale esistenza di queste comunicazioni molteplici del dotto toracico col sistema venoso negli embrioni di porco da me esaminati.

Ovis aries.

Nei piccoli ruminanti secondo Colin (7) i vasi sotto lombari che all'entrata del bacino formerebbero due branche, non tarderebbero a riunirsi in un tronco unico della lunghezza di un decimetro passante al di sotto dell'aorta per raggiungere la cisterna. Il canale chilifero, satellite della arteria mesenterica, arrivato a tre dita trasverse dalla origine di questa arteria, si dividerebbe in sei, otto branche parallele accollate insieme che si separerebbero in due fasci venendo finalmente ad aprirsi nella cisterna dopo aver descritto una arcata intorno alla vena ed alla arteria renale destra. Il dotto toracico sarebbe in generale unico e semplice fino al suo sbocco nel sistema venoso a sinistra.

Bos taurus.

Nel bue, secondo Colin (7), i linfatici intestinali si riunirebbero, dopo aver attraversato un gruppo di grossi gangli linfatici, in un tronco voluminoso che accompagnerebbe l'arteria e la vena grande mesenterica; al di dietro del fegato questo vaso riceverebbe una branca considerevole, risultante dalla fusione dei linfatici dello stomaco, del fegato e della milza: qualche volta però questa branca arriverebbe direttamente alla cisterna senza riunirsi al canale di cui parliamo il quale da una parte si riunirebbe al tronco comune dei vasi linfatici lombari

e dall'altra si continuerebbe nella cisterna chili. Il dotto toracico, secondo Colin (7), Milne Edwards (18), Chauveau e Arloing (6), seguirebbe il lato destro dell'aorta, incrocierebbe, a livello della 5ª vertebra dorsale l'aorta e l'esofago per passare a sinistra e aprirsi nel sistema venoso, nel punto di confluenza della vena giugulare interna e della vena subclavia. Nel bue però si osserverebbero numerose varietà; la disposizione più rara sarebbe quella di un canale semplice in tutto il suo decorso; frequentemente il dotto toracico si presenta, nel bue, biforcato per alcuni tratti del suo decorso e spesso anzi doppio per tutta la sua estensione; talvolta fra i rami risultanti dallo sdoppiamento parziale o totale del dotto esistono anastomosi trasversali che contribuiscono a dar così al dotto un aspetto assai complesso. Le osservazioni da me fatte in embrioni di bue mi inducono a confermare quanto descrivono gli autori ricordati.

Equus caballus.

Secondo Colin, Milne Edvards, Chauveau ed Arloing, la cisterna chili sarebbe situata al di sopra dell'aorta a livello del corpo della 2ª vertebra lombare fra i pilastri del diaframma: sarebbe divisa nell'interno da lamelle in tanti compartimenti incompleti; riceverebbe posteriormente i vasi linfatici lombari, a sinistra i tronchi terminali dei chiliferi e dei linfatici del grosso intestino, dello stomaco del fegato e della milza, a destra piccole branche provenienti da questi ultimi tre organi: nella cisterna sboccano pure il tronco linfatico intestinale anteriore e il posteriore; questi tronchi in vicinanza della loro terminazione nella cisterna presentano una dilatazione ampollare, quasi una cisterna accessoria. Il dotto toracico segue l'aorta toracica lungo il lato destro del vaso fino a livello della 6ª vertebra dorsale dove devia verso sinistra per aprirsi nella vena cava anteriore al punto di confluenza delle due giugulari. Anche nel cavallo il dotto toracico si presenta talvolta sdoppiato per alcuni tratti del suo percorso e anche per tutta la sua estensione fino in vicinanza della sua terminazione. Il canale toracico doppio nella maggior parte della sua estensione ed a partire dalla cisterna chili, finisce talora per divenire triplo per divisione di uno dei due canali, per lo più il più grande. Del resto anche queste tre branche finiscono poi per ricongiungersi a costituire un tronco unico.

Insettivori.

Erinaceus europaeus.

Nella cisterna chili si raccolgono di solito due grossi tronchi linfatici lombari e un vaso intestinale. Però i vasi afferenti della cisterna possono anche essere in numero maggiore perchè si possono avere più vasi lombari e più di un

tronco intestinale. La cisterna è situata fra il pilastri del diaframma dorsalmente all'aorta e sporge di solito notevolmente al lato destro dell'aorta stessa; in un caso si osservò una cisterna duplice, una al lato destro e l'altra al lato sinistro dell'aorta. La cisterna chili si continua cranialmente col dotto toracico che accompagna il lato destro dell'aorta fino a livello dell'arco dove il dotto, dilatandosi alquanto, incrocia dorsalmente l'aorta per portarsi verso sinistra ed aprirsi nella vena anonyma di questo lato: in un caso, fu visto sdoppiarsi nella sua porzione terminale in due rami dei quali uno si apriva nella vena anonyma, l'altro nella vena jugularis interna. Spesso il dotto si presenta sdoppiato in qualche tratto del suo decorso e, in un caso, dalla cisterna chili avevano origine due tronchi linfatici; l'uno di calibro più cospicuo seguiva il decorso normale del dotto, l'altro, di calibro minore decorreva lungo il lato sinistro dell'aorta anastomizzandosi qua e là col primo col quale definitivamente si riuniva pochi centimetri prima della sua terminazione.

Talpa europea.

La cisterna chili talvolta è unica e situata al sinistro lato dell'aorta e un po' dorsalmente a questo vaso, tal altra è duplice: in tal caso, se ne osserva una a destra e l'altra a sinistra dell'aorta (tav. 2, fig 8). Il dotto toracico di solito è duplice, cioè esistono due dotti uno decorrente lungo il lato destro, l'altro lungo il lato sinistro dell'aorta; essi si riuniscono in un tronco unico di solito poco prima di sboccare nella vena anonyma sinistra.

Carnivori.

Mustela faina.

La cisterna chili situata dorsalmente all'aorta fra i pilastri del diaframma, si estende anche sul lato destro dell'aorta; talvolta è unica e semplice ma per lo più si presenta come composta da due o più dilatazioni riunite fra di loro da rami anastomotici; il dotto toracico accompagna il lato destro dall'aorta fino a livello dell'arco dove incrocia l'esofago per portarsi a sinistra, decorrere fra arteria subclavia ed esofago indi aprirsi nella vena anonyma. Frequentemente il dotto dividendosi a livello di ogni arteria intercostale si dispone ad anello attorno a molte di esse.

Frequentemente anche si staccano da esso rami secondarii che decorrono per tratti più o meno lunghi parallelamente al dotto principale e lungo il lato sinistro dell'aorta per poi ricongiungersi al dotto stesso non senza aver comunicato prima con esso anche per mezzo di anastomosi.

Canis familiaris.

Nei varii esemplari esaminati non trovai mai una cisterna chili che si presentasse come una formazione unica. Di solito fra i pilastri del diaframma, in corrispondenza del punto in cui le *arteriae renales* hanno origine dell'aorta, troviamo almeno due ma talvolta più dilatazioni linfatiche che abbracciano l'aorta dorsalmente estendendosi un po' ai due lati del vaso; in queste dilatazioni si raccolgono i vasi lombari ed il tronco intestinale: tronco intestinale e vasi lombari però prima di raccogliersi nella cisterna, formano, scambiandosi anastomosi, un largo plesso. Una serie di dilatazioni si continua cranialmente sempre dorsalmente ed ai lati dell'aorta fino a livello delle penultime arterie intercostali. Queste dilatazioni sono collegate fra di loro da numerosi brevi tronchi anastomotici pure dilatati e, in quei casi nei quali nessuna di esse spicca per particolare importanza, si può dire che la cisterna chili è rappresentata da tutto un sistema di dilatazioni esteso per un lungo tratto dorsalmente ed ai lati dell' ultima porzione dell'aorta toracica e della prima porzione dell'aorta addominale. Ciò è rappresentata a tav. 2 fig. 4 nella quale l'aorta è disegnata dalla sua faccia dorsale. Cranialmente si inizia il dotto toracico il quale di solito decorre dorsalmente all'aorta e un poco lungo il suo lato sinistro per poi portarsi a destra e decorrere lungo il lato destro fino a livello dell' arco dove dilatandosi alquanto incrocia dorsalmente l'aorta e l'esofago, decorre fra la arteria subclavia sinistra e l'esofago e si apre nel sistema venoso o con uno sbocco unico nella vena anonyma o con due o più sbocchi nella vena anonyma, nella vena subclavia e nella vena jugularis interna di sinistra. In corrispondenza della sua terminazione il dotto toracico nei suoi rapporti coi vasi linfatici del collo e dell'arto toracico sinistro presenta varie combinazioni e talvolta disposizioni complesse. Questi casi di disposizioni complesse del dotto toracico alla sua terminazione e di sbocco multiplo nel sistema venoso descritti da Blasius (1), da Colin (7) e recentemente da Camus (5) sono secondo quest'ultimo frequentissimi anzi, rappresenterebbero, nel cane, quasi la regola.

Non ho mai riscontrato nel cane un dotto toracico che si mantenesse unico e semplice in tutto il suo percorso. Qua e là si presenta sdoppiato per tratti più o meno lunghi: se i tratti di sdoppiamento sono brevissimi ne risultano formate delle disposizioni ad anello o insulari come vennero chiamate da Haller (13); se sono lunghi si rientra nella categoria dei casi di dotto toracico duplice. Qualche volta osservai il dotto toracico sdoppiato dalla origine fino in prossimità della sua terminazione in due rami anastomizzati ripetutamente fra di loro decorrenti, l'uno lungo il lato destro e l'altro lungo il lato sinistro dell'aorta. Camus (5) descrisse nel cane un caso di sbocco del dotto a destra all'angolo di riunione della vena ascellare destra e della vena giugulare invece che a sinistra ed un caso di sdoppiamento con sbocco a destra ed a sinistra.

Canis vulpes.

Nell'unico esemplare in cui potei ottenere l'iniezione completa dei rami affluenti della cisterna chili, questa era rappresentata da due ampie dilatazioni fusiformi situate fra i pilastri del diaframma dorsalmente all'aorta, l'una verso il lato destro e l'altra verso il lato sinistro; nella prima si raccoglievano i vasi lombari di destra, nella seconda i vasi lombari di sinistra ed il tronco intestinale.

Il dotto toracico, del quale invece ottenni l'iniezione completa in cinque o sei esemplari, si presenta frequentemente sdoppiato in due rami dei quali l'uno accompagna il lato destro e l'altro il lato sinistro dell'aorta, il ramo principale però ho sempre visto essere il destro.

A livello della 7ª, 6ª, 5ª, vertebra toracica i due rami si riuniscono a costituire un tronco unico dilatato che incrocia dorsalmente l'aorta a livello dell'arco e l'esofago per aprirsi a sinistra nel sistema venoso là dove confluiscono la vena jugularis interna e la vena subclavia. Qui il dotto toracico, i tronchi linfatici del collo e quelli provenienti dalle ghiandole ascellari, nel punto in cui confluiscono per aprirsi nel sistema venoso, formano una specie di plesso che si apre con uno o più sbocchi o nella vena anonyma o nelle vene subclavia sinistra o nella vena jugularis interna o anche distintamente nei tre vasi nominati.

Felis domesticus.

La cisterna chili non presenta nulla di speciale; è situata dorsalmeute all'aorta, fra i pilastri del diaframma e per lo più sporge verso sinistra. Il dotto toracico, più frequentemente che negli altri animali studiati fin qui, si presenta duplice per buon tratto del suo decorso; si hanno cioè due tronchi linfatici che decorrono lungo i due lati dell'aorta. Talvolta questi due tronchi sono di calibro uguale, altre volte presenta calibro maggiore l'uno o l'altro di essi. In altri casi il dotto toracico si presenta sdoppiato solo in qualche porzione del suo decorso; nel resto è unico e può essere situato o a destra o a sinistra dell'aorta. Rispetto alle arterie intercostali il dotto toracico si comporta in un modo degno di menzione e che fu notato anche nella faina: esso sdoppiandosi a livello di alcune arterie intercostali forma intorno ad esse una specie di anello e di bottoniera; in un caso poi il dotto toracico che era unico e decorreva al lato sinistro dell'aorta si comportava nel modo ora indicato rispetto a tutte le arterie intercostali di sinistra (vedi fig. 7 della tav. 2).

Il dotto toracico si apre nella vena anonyma sinistra, ma nel suo tratto terminale può dividersi in due o più rami che possono riunirsi di nuovo in un tronco unico, oppure possono aprirsi separatamente. In un caso si osservò diviso in cinque rami dei quali tre si aprivano nella vena anonyma, uno nella vena subclavia ed uno nella vena jugularis interna (vedi tav. 2 fig. 7).

Meles taxus.

In nessuno dei quattro esemplari esaminati trovai una cisterna unica e semplice, ma al luogo della cisterna due o più dilatazioni ampollari comunicanti fra di loro per mezzo di anastomi trasversali o un complesso di dilatazioni e di gro si tronchi linfatici disposti in forma di plesso nel quale qualche dilatazione spiccava per maggiore ampiezza. Anche il dotto toracico non lo trovai mai unico e semplice, ma, o duplice in tutto il suo percorso o costituito da un tronco principale che decorreva lungo il lato destro dell'aorta fino a livello dell'arco essendo fornito di rami secondarii che costituivano parziali sdoppiamenti. In ogni caso, numerosi rami anastomotici collegavano o i due dotti in caso di duplicità o il ramo secondario al dotto principale (vedi tav. 2 fig. 5). Anche nel tasso il dotto a livello dell'arco dell'aorta devia verso sinistra e fu visto aprirsi in due casi nella vena anonyma sinistra, in un caso nella porzione terminale della vena jugularis interna sinistra e un altro nella vena subclavia pure di sinistra.

Lontra vulgaris.

Nella regione lombare, ventralmente alla colonna vertebrale, dorsalmente all'aorta, in una specie di doccia delimitata lateralmente dalle masse muscolari lombari (m. psoas) i vasi linfatici lombari si raccolgono in una specie di plesso con ampie dilatazioni; in un caso anzi si raccoglievano in un ampia sacca linfatica che inguainava l'aorta addominale e che presentava la cavità assai ampia suddivisa nell'interno da tramezze. Questa sacca, nella quale oltre ai vasi lombari si apriva pure il tronco linfatico intestinale si continuava cranialmente fra i pilastri del diaframma e si risolveva in un ampio plesso di vasi linfatici dal quale si staccava cranialmente il dotto toracico duplice. (vedi tav. 2 fig. 6). Il dotto toracico quando è unico e semplice, il che avviene di raro, accompagna il lato destro dell'aorta per deviare verso sinistra solo a livello dell'arco. Ma avviene anche che il dotto presenti qua e là degli sdoppiamenti o la esistenza di rami che dopo un decorso vario in lunghezza si ricongiungono al dotto dal quale hanno origine, o che il dotto toracico si presenti duplice per un buon tratto del suo decorso e che dei due rami l'uno decorra lungo il lato destro e l'altro lungo il lato sinistro dell'aorta; in un caso anzi la duplicità del dotto fu vista continuarsi fino in vicinanza alla terminazione; esistono fra i due dotti o fra il dotto e i rami che si staccano da esso per poi ricongiungersi o fra quelli risultanti dallo sdoppiamento parziale del dotto anastomosi numerose e irregolarmente disposte che finiscono per costituire dei plessi dorsalmente all'aorta (vedi tav. 2 fig. 6).

Il dotto toracico termina allargandosi in una dilatazione ampollare nella quale si raccolgono anche i tronchi linfatici del collo ed ascellari di sinistra. La dilatazione si apre a sua volta nella vena anonyma sinistra.

Prosimii.

Lemur varius.

In un esemplare che potei esaminare di Lemur varius, la cisterna chili era appena abbozzata ed appariva come una lieve dilatazione allungata situata a destra dell'aorta; risultava dalla confluenza dei vasi lombari di destra e del tronco intestinale: i vasi lombari di sinistra si raccoglievano in un tronco situato lungo il lato sinistro dell'aorta. Questo tronco a sinistra, e la cisterna a destra si continuavano cranialmente in due dotti che procedevano distinti per un buon tratto uno lungo il lato destro, l'altro lungo il lato sinistro dell'aorta, scambiandosi anastomosi. A livello della 8ª vertebra dorsale circa il dotto di sinistra si fondeva con quello di destra che continuava il suo decorso e si divideva, a livello della 6ª vertebra dorsale, in due rami anastomizzati ripetutamente fra di loro. Questi due rami si fondevano a livello della 4ª vertebra a costituire nuovamente un dotto unico dilatato, che deviava verso sinistra per aprirsi nella vena anonyma sinistra.

Primati.

Macacus sinicus.

In un esemplare di questa specie che presi in esame, la cisterna chili non era unica, ma suddivisa in tre dilatazioni riunite fra di loro da anastomosi e situate fra i pilastri del diaframma. Questo sistema di dilatazioni nelle quali si raccoglievano i vasi linfatici lombari ed intestinali, si continuava cranialmente con due dotti toracici dei quali uno di calibro maggiore decorreva lungo il lato sinistro dell'aorta e un secondo, assai più tenue, decorreva lungo il lato destro dell'aorta e un po' dorsalmente rispetto al vaso. Quest'ultimo si riuniva al primo a livello della 5ª vertebra dorsale a costituire un tronco unico che si presentava un po' dilatato, accompagnava l'arteria subclavia sinistra e si apriva nella vena anonyma di questo lato là dove la vena jugularis interna e la vena subclavia confluivano.

Cercopithecus sabaeus.

In un primo esemplare esaminato si aveva una cisterna chili unica e semplice situata fra i pilastri del diaframma a sinistra dell'aorta, un dotto toracico che si presentava sdoppiato per un brevissimo tratto nella sua porzione iniziale indi continuava unico e semplice lungo tutto il margine sinistro dell'aorta, accom-

pagnava l'arteria subclavia sinistra indi si apriva nella vena subclavia dello stesso lato, vicino al suo sbocco nella vena anonyma, dopo aver presentato una rilevante dilatazione ampollare.

In un secondo esemplare si aveva una cisterna distinta in due dilatazioni; una, di maggior rilievo a sinistra dell'aorta che riceveva i vasi lombari di sinistra e il tronco intestinale, un'altra più tenue, a destra dell'aorta, nella quale si raccoglievano i vasi lombari di destra. Il dotto toracico era duplice in modo completo anche riguardo alla sua terminazione; si aveva cioè un dotto che accompagnava il lato sinistro dell'aorta e si apriva nella vena anonyma sinistra e un secondo dotto che accompagnava a sua volta il lato destro dell'aorta e si apriva nella vena anonyma destra: dei due dotti il primo, cioè il sinistro presentava il calibro maggiore.

Come si vede dunque, nei primati che ho preso in esame o si aveva un dotto toracico unico che decorreva lungo il lato sinistro dell'aorta e che si apriva a sinistra nel sistema venoso, oppure un dotto duplice; in un caso anzi la duplicità era completa fino alla terminazione con sbocco distinto nella vena anonyma di destra e in quella di sinistra. In questi casi di duplicità era il dotto toracico di sinistra quello che presentava il calibro più rilevante.

La cisterna chili ed il ductus thoracicus nell'uomo.

È solo in casi relativamente rari che il dotto toracico si inizia con una dilatazione ben individualizzata, unica e semplice risultante a sua volta formata dalla confluenza dei vasi linfatici lombari e del tronco intestinale in modo corrispondente alle descrizioni classiche che noi conosciamo della cisterna chili. In questi casi la cisterna è costituita da una dilatazione ampollare nella quale si raccolgono i vasi linfatici lombari ed il tronco intestinale a livello del punto in corrispondenza del quale l'aorta penetra nella cavità addominale sorpassando l'*hiatus aorticus* del diaframma, là dove dall'aorta hanno origine l'*a. cœliaca* e l'*a. mesenterica superior*. Essa è situata in grembo al tessuto connettivo che sta fra l'aorta, la colonna vertebrale ed il pilastro destro del diaframma, quindi dorsalmente all'aorta; ma, quando è ripiena di materiale da iniezione, sporge anche un poco a destra dell'aorta. La sua posizione è a livello circa della 1ª vertebra lombare ed è nascosta dal pilastro destro del diaframma solo in parte poichè l'estremità superiore di essa sporge al disopra del diaframma nella cavitá toracica di destra, a destra dell'aorta dove è ricoperta dalla pleura parietale. Di questo rapporto ci si può persuadere osservando la sezione trasversale disegnata a fig. 7 della tavola 3 a livello appunto dell'estremità superiore della cisterna, dove da essa si inizia il dotto toracico. La cisterna chili ha forma fusata col massimo diametro disposto in senso verticale, l'estremo craniale affilato si continua col dotto toracico. Talvolta

la cisterna invece di essere così disposta verticalmente è adagiata in senso trasversale o obliquo sulla faccia ventrale della colonna vertebrale, dorsalmente al l'aorta, assumendo in tal caso forma di cornamusa (vedi fig. 1 della tavola 3).

Mai, nelle osservazioni che praticai in sessanta cadaveri umani mi si presentò una cisterna unica e semplice; nei casi che possiamo considerare come i meno complessi ad essa era annesso un tronco linfatico che ricongiungendosi ad essa o, più cranialmente, al dotto toracico sembrava rappresentare uno scaricatore laterale di questo serbatoio della linfa. Questi scaricatori laterali sono per lo più situati come la cisterna dorsalmente all'aorta, più di rado ventralmente; uno di essi, in un caso, decorreva ventralmente all'aorta, addossato alla parete del vaso, formando un anello attorno alla origine della arteria cœliaca.

Con una certa frequenza la cisterna è duplice; si hanno cioè dorsalmente all'aorta due dilatazioni ampollari, una situata più verso destra e l'altra verso sinistra.

Le modalità secondo le quali in questa cisterna duplice si raccolgono i vasi linfatici affluenti varia secondo diverse combinazioni:

1° la dilatazione di destra è formata dalla confluenza dei vasi lombari di destra, la dilatazione di sinistra da quella dei vasi lombari di sinistra e del tronco intestinale.

2° la dilatazione destra è formata dalla confluenza dei vasi lombari di destra e del tronco intestinale, la sinistra dai soli vasi lombari di sinistra.

3° il tronco intestinale può versarsi nell' una o nell' altra dilatazione e i vasi lombari di un lato possono raccogliersi in parte nella dilatazione del lato corrispondente in parte, insieme a quelli dell'altro lato, nella dilatazione dell'altro lato.

4.° i vasi lombari, invece di versarsi nella dilatazione del lato corrispondente, possono subire uno scambio reciproco di destinazione per modo che nel la dilatazione di un lato può confluire, col tronco intestinale, parte dei vasi lombari del lato corrispondente e parte di quelli del lato opposto.

Le due cisterne possono, cranialmente, riunirsi immediatamente a costituire un dotto toracico unico e possono anche, invece, continuarsi in due dotti che si mantengono distinti per un tratto più o meno lungo.

In un caso osservai anche una cisterna chili triplice cioè tre dilatazioni: in quella laterale destra, si raccoglievano in prevalenza i vasi lombari di destra, in quella laterale di sinistra i vasi lombari di sinistra; la mediana rappresentava, quasi esclusivamente la continuazione del tronco intestinale.

Casi di cisterna chili duplice o triplice Breschet (2) afferma che furono osservati da Haller (Elem. phisiol.) e da Diemerbroeck (Opera omnia anat. p. 50).

Può anche darsi che la cisterna chili manchi e che i linfatici lombari ed il tronco intestinale si continuino direttamente nel dotto toracico presentandosi tutt'al più leggermente dilatati là dove di norma dovrebbe esistere la cisterna

chili. In un caso, e precisamente in una neonata, la cisterna chili mancava; cioè, nel punto in cui di norma si trova la cisterna, fra i pilastri del diaframma, dorsalmente all'aorta, si osservava il dotto toracico già costituito e ben individualizzato, circondato da pochi vasi linfatici di secondaria importanza intrecciati fra di loro: si notava però che, quasi a supplire questa mancanza, nella cavità addominale, dorsalmente al pancreas ed alla vena cava inferiore, i vasi lombari di sinistra si raccoglievano in una dilatazione abbastanza considerevole e così pure in una dilatazione si raccoglievano i vasi lombari di destra col tronco intestinale.

Ma, assai più frequentemente, il modo col quale si inizia il dotto toracico è assai più complesso e cioè i vasi lombari e intestinali, giunti a livello circa della 2ª vertebra lombare, talvolta dorsalmente all'aorta e talvolta anche prima di raggiungere la parete dorsale di questo vaso, cioè dorsalmente al pancreas, al duodeno ecc., a ridosso dell'aorta e della vena cava inferiore cominciano ad intrecciarsi e ad anastomizzarsi ripetutamente fra loro in modo da formare un fitto plesso di grossi vasi linfatici che si continua dorsalmente all'aorta per raccogliersi cranialmentente a costituire il dotto toracico.

Questo plesso può, per se solo, sostituire la cisterna chili (vedi tav. 2 fig. 12); ma, più spesso, fra i tronchi linfatici che lo costituiscono se ne può distinguere qualcuno più dilatato che si continua più direttamente degli altri nel dotto toracico.

Insomma, riguardo al modo col quale i vasi linfatici lombari e intestinali si raccolgono a formare il dotto toracico esistono numerose varietà individuali. Dalla disposizione più semplice e rara che si ha quando i vasi ora nominati si fondono senz'altro a costituire il dotto presentando al più qualche leggera dilatazione in corrispondenza del punto in cui si trova, in altri casi, la cisterna chili, si passa da una parte, alla formazione d'un plesso più o meno fitto e intricato e dall'altra alla formazione di un serbatoio o cisterna chili, propriamente detta, che può essere unica e semplice, o duplice, o anche triplice. Ma, come ho già detto fin da principio, la esistenza di una cisterna ben individualizzata quale corrisponde alle descrizioni classiche è cosa rara; la disposizione più frequente è quella di un plesso con varicosità o dilatazioni più o meno spiccate, plesso che rappresenta quindi una formazione equivalente alla cisterna chili; anche nei casi in cui si nota la presenza di una dilatazione ampollare che può essere indicata col nome di cisterna, essa per lo più è accompagnata da vasi che si intrecciano e si aggrovigliano intorno ad essa talvolta con disposizioni strane ed eleganti (vedi tav. 2 fig. 17).

Ma, perchè l'iniezione di questo plesso avvenga e specialmente perchè possano essere messi in evidenza i vasi minori che accompagnano la cisterna, è necessario che il materiale da iniezione impiegato abbia una certa fluidità quale appunto può essere la miscela di Gerota e che, inoltre, l'iniezione venga

spinta non dal dotto in senso retrogrado verso la cisterna, ma dai rami affluenti della cisterna, per non incontrare l'ostacolo opposto dalle valvole.

Dorsalmente all'aorta, in vicinanza della cisterna chili o frammezzo al plesso che si trova in luogo di questa, esistono linfoghiandole, talvolta in numero abbastanza rilevante che sono come intercalate nel decorso dei vasi componenti il plesso stesso. Il loro numero, la loro posizione e, del resto, anche la loro presenza non è costante, possono essere sostituite da aggrovigliamenti piuttosto fitti di vasellini linfatici. Vedremo come questa sostituzione si verifichi anche in altri punti, lungo il decorso del dotto toracico, e come sia un fatto chiaramente spiegabile, quando si pensi al modo secondo il quale si sviluppano le linfoghiandole.

La disposizione plessiforme della cisterna, mentre è assai frequente nell'adulto invece è molto più rara nel neonato; e nel neonato se anche un plesso esiste a sostituire la cisterna, questo è sempre meno fitto ed intricato di quel che sia nell'adulto. Nel neonato è molte più facile trovare una vera e propria cisterna chili o al più si vede che i vasi lombari ed intestinali si raccolgono in due o tre tronchi più dilatati intrecciati ed anastomizzati fra loro. Man mano che si prendono in esame individui di età più avanzate, vediamo farsi più frequente la disposizione plessiforme. Questo fatto ci fa pensare che il plesso quando esiste nell'adulto si sia formato relativamente tardi, durante la vita estrauterina. Riguardo al modo col quale esso va costituendosi qualche luce vien portata dalla posizione che esso occupa, diversa nell'adulto e nel neonato. Nell'adulto il plesso occupa una posizione più caudale di quella occupata dalla cisterna del neonato. È probabile, in vista di ciò, che esso risulti formato dalla porzione terminale dei vasi afferenti della cisterna stessa i quali durante lo sviluppo postfetale sono andati assumendo un calibro più rilevante ed un decorso più tortuoso e complicato. Può darsi che la cisterna rimanga addietro nel suo sviluppo rispetto al resto e rimanga quindi come inglobata nell'ulteriore sviluppo del plesso oppure che continui ugualmente a svilupparsi ed allora può spiccare in mezzo al plesso come una dilatazione che più degli altri vasi si continua direttamente col dotto toracico.

La maggior parte dei vasi, dalla confluenza dei quali risulta formato il dotto toracico, confluiscono nella cisterna chili o entrano a far parte del plesso descritto passando medialmente ai pilastri del diaframma fra questi e il contorno dell'aorta; ma altri vasi che sono però in minor numero, provenienti dalle linfoghiandole periaortiche, risalgono nell'interstizio compreso fra questo e il muscolo psoas e, per lo più, fra quelli che vengono indicati col nome di *crus mediale* e di *crus intermedium* del diaframma risalgono lungo la faccia laterale della colonna vertebrale, ricoperti dalla pleura parietale per riunirsi, relativamente in alto, a livello cioè della 10ª; 9ª articolazione castovertebrale, al dotto toracico (vedi fig. 1 della tavola 3). Perciò, non tutti i vasi linfatici provenienti dalle regioni sottodiaframmatiche si raccolgono nella cisterna chili; alcuni di essi, e possono essere tal-

volta numerosi e di calibro rilevante, giungono direttamente al dotto toracico, passando lateralmente al *crus mediale* del diaframma. Lungo il decorso di questi vasi che sono radici secondarie del dotto toracico si trovano, pure adagiate sulle faccie laterali della colonna vertebrale, ghiandole linfatiche, le quali, anche qui, possono essere sostituite da aggrovigliamenti di vasellini linfatici.

La cisterna chili o altrimenti il plesso di vasi che le equivale si continua cranialmente col dotto toracico il quale, come è noto, risale lungo il lato destro dell'aorta, ventralmente alla colonna vertebrale sulla quale decorrono in senso trasversale le arterie e le vene intercostali di destra, nell'interstizio compreso fra l'aorta a sinistra, la vena azygos a destra e l'esofago ventralmente. Non sempre è facile stabilire il limite fra cisterna chili e dotto toracico, specialmente nei casi in cui l'una e l'altra abbiano una disposizione plessiforme. Nei casi più semplici, quando cioè si ha una vera e propria cisterna continuantesi in un dotto pur esso ben individualizzato, si può vedere che il passaggio avviene gradualmente e che si può considerare come compiuto solo a livello dell'ultima articolazione costovertebrale, in corrispondenza dell'estremo inferiore del seno pleurico destro.

Come la cisterna, anche il dotto toracico non sempre si presenta unico e semplice quale figura in generale nelle descrizioni classiche anzi, a dir vero, come tale si riscontra raramente nell'adulto. Anche nei casi di maggiore semplicità non mancano quasi mai piccoli rami che si staccano qua e là dal dotto e si ricongiungono ad esso dopo un breve decorso circoscrivendo quegli spazii ai quali Haller (13) diede il nome di *insulae* e perfino nei neonati nei quali il dotto, come abbiamo visto anche per la cisterna chili, si presenta più frequentemente che nell'adulto come un condotto unico, semplice e ben individualizzato la formazione di queste *insulae* non è rara. Esse possono incontrarsi lungo tutto il percorso del dotto, ma il tratto di questo in corrispondenza del quale si trovano con maggior frequenza, una sede cioè di predilezione di una *insula* è precisamente a livello del punto di sbocco della vena azygos nella vena cava superiore là dove il dotto comincia a piegare verso sinistra per raggiungere il suo sbocco nella vena anonyma sinistra; il che è rappresentato in una figura anche dal Robin (25) figura che è riprodotta da Colin nel suo trattato (7). In altri casi i rami collaterali del dotto si ricongiungono ad esso dopo un decorso molto più lungo, così da aversi parziali sdoppiamenti del dotto stesso; in altri casi ancora il dotto toracico è duplice fin dalla sua origine; dalla cisterna cioè o dal plesso che la sostituisce, si staccano due dotti che risalgono l'uno lungo il lato destro e l'altro lungo il lato sinistro dell'aorta per ricongiungersi dopo un decorso più o meno lungo, ad un livello assai variabile. Questi casi di sdoppiamento del dotto in due vasi dei quali l'uno risale lungo il lato destro e l'altro lungo il lato sinistro dell'aorta non devono essere confusi con casi pure di sdoppiamento ma nei quali mentre uno dei rami continua il decorso normale del dotto toracico lungo il lato destro dell'aorta, l'altro non accenna punto

a seguire un decorso regolare lungo il lato sinistro, ma accompagna il primo spesso attorcigliandosi intorno ad esso e decorrendo talvolta anche più a destra, lateralmente alla vena azygos. La distinzione fra queste due modalità di sdoppiamento deve esser fatta perchè, come vedremo in seguito, ai casi della prima categoria si può dare un significato che quelli della seconda probabilmente non hanno.

Talvolta, ma questi casi però non sono frequentissimi, lo sdoppiamento del dotto e quasi completo in quanto che i due dotti possono ricongiungersi assai vicino al punto di sbocco nel sistema venoso (vedi tav. 2 fig. 13).

In questi casi di duplicità il calibro dei due dotti può essere uguale oppure può aversi un maggiore sviluppo del dotto di destra o anche, e ciò potei osservare in un caso che ho disegnato a fig. 14 della tav. 2 può aversi un maggiore sviluppo del dotto sinistro. I due dotti possono anche aver origine da due cisterne distinte, aversi cioè insieme associato il caso di dotto e di cisterna duplice come appunto è rappresentata alla fig. 12. Questi casi di sdoppiamento fino in prossimità della terminazione simile a quello osservato da Turner (34) in un negro per quanto non frequenti, non sono però eccessivamente rari. Talvolta, come nel caso disegnato a fig. 14 della tav. 2 mentre uno dei dotti ha origine da una cisterna chili, l'altro non presenta nel suo tratto iniziale dilatazione di sorta; in tali casi appare come la continuazione diretta per lo più dei vasi lombari del lato corrispondente. In questa categoria di casi rientra, secondo me, la varietà descritta da Morau (19) in un cadavere di individuo assai giovane nel quale un tronco linfatico lombare si continuava parallelamente al decorso del canale toracico per aprirsi in vicinanza di questo nel sistema venoso. Tutti questi fatti avrei preferito esprimere col metodo statistico, ma appena ho cercato di raccogliere dei dati numerici ho dovuto persuadermi di non poter arrivare a ciò per la esistenza di forme di passaggio che collegano una varietà coll'altra così da rendere impossibile un raggruppamento di esse.

Quando si ha duplicità del dotto toracico quasi sempre esistono rami anastomotici fra il dotto di un lato e quello dell'altro; questi rami decorrono per lo più dorsalmente all'aorta, ma esistono qualche volta anche anastomosi ventrali rispetto all'aorta, queste sono formate per lo più da vasellini a decorso tortuoso intrecciati ed anastomizzati fra di loro che stanno intimamente aderenti alla parete ventrale del vaso stesso, anzi decorrono nella avventizia del vaso. Questi si trovano più frequentemente nei neonati e nei bambini. Non solo si riscontrano come rami anastomotici nei casi di dotto duplice come è disegnato a fig. 15 della tav. 2, ma anche quando il dotto è unico; in tal caso si staccano dal dotto, circondano ventralmente l'aorta per ricongiungersi al dotto stesso. In un caso, e precisamente in una bambina di due mesi e mezzo, il dotto presentava un parziale sdoppiamento in due rami dalla 8ª alla 4ª vertebra dorsale; di questi rami l'uno decorreva lungo il lato destro e l'altro lungo il lato sinistro dell'aorta ed

erano collegati fra loro da numerose anastomosi decorrenti dorsalmente all'aorta; oltre a ciò, dal ramo di sinistra si staccavano rami secondarii assai delicati che decorrevano, per un certo tratto, sulla faccia laterale e ventrale dell' aorta stessa, proprio nell'avventizia del vaso, indi si ripiegavano ad ansa su loro stessi per ricongiungersi al tronco dal quale avevano avuto origine: si avevano quindi anastomosi dorsali e ventrali contemporaneamente.

Anche Cousin (8) descrisse come anomalie del dotto toracico: 1° un caso di divisione parziale in due rami, 2° un caso di divisione parziale in cinque rami. Ma nell'uno e nell'altro caso i rami di divisione si riunivano di nuovo a formare un dotto toracico unico prima della sua terminazione.

I casi più interessanti sono quelli nei quali la duplicità del dotto si estende anche alla sua terminazione, si verifica cioè lo sbocco nel sistema venoso al lato destro ed al lato sinistro.

Casi simili sono descritti anche da Haller (13), Cruiksansk (9), Sömmering (30), Otto e non sono frequenti; fra sessanta individui umani da me esaminati, osservai una sola volta uno sbocco duplice del dotto toracico a destra ed a sinistra. Si trattava di una bambina di sei mesi di vita estrauterina nella quale il dotto toracico era duplice dalla sua origine fino a livello della 8ª vertebra dorsale, dove il dotto sinistro incrociando dorsalmente l'aorta si congiungeva al dotto di destra per costituire un tronco unico il quale a livello della 4ª vertebra dorsale si sdoppiava di nuovo in due rami. Di questi, il sinistro seguiva il decorso normale del dotto toracico per aprirsi nella vena anonyma sinistra, il destro invece ripiegava verso destra ventralmente alla colonna vertebrale e dorsalmente alla vena cava superiore, seguiva il decorso della arteria anonyma e si apriva nella vena anonyma destra, nel punto di confluenza della vena jugularis interna e della vena subclavia (vedi tav. 2 fig. 15). Ho detto che tale caso non è frequente secondo le mie osservazioni (una sola volta in sessanta individui) contrariamente quindi a quanto afferma Cruveilhier (10), il quale dice che un modo di terminazione frequente e importante è quello nel quale il canale toracico si biforca inferiormente in due branche delle quali la sinistra presenta la disposizione solita e la destra si apre nella vena giugulare interna o nella vena subclavia destra.

Altra varietà pure interessante e che per il suo significato morfologico si connette con quella dianzi descritta è quella della trasposizione nello sbocco del dotto toracico che io osservai in un individuo maschile di cinquant'anni: il dotto toracico, giunto a livello dell'arco dell'aorta, invece di deviare verso sinistra come avviene di norma ed aprirsi nella vena anonyma sinistra, si dirigeva verso destra e sboccava nella vena anonyma destra (vedi tav. 2 fig. 16). Questa varietà che vien notata anche da Meckel (17), da Haller (13), da Cruikshank (9), da Watson (37), ecc. fu trovata da Calori (4) associata e inversa origine della arteria subclavia destra.

In altro senso ancora il dotto toracico può presentarsi variato dalla disposi-

zione che corrisponde alla descrizione classica. Può aversi invece di un canale unico e semplice, un plesso di vasi più o meno abbondanti e disposti in modo più o meno fitto ed intricato, analogamente a quanto ho osservato in alcuni animali. Che al dotto si sostituisca totalmente, per tutto il decorso, un plesso non mi fu dato mai osservarlo nelle mie osservazioni; esiste anzi un tratto di esso e precisamente la porzione terminale, che va dalla 4ª vertebra dorsale allo sbocco, che di solito si mantiene indiviso; ma però la disposizione plessiforme può essere estesa a tratti considerevoli e questa disposizione può risultare formata in modi diversi; può avvenire cioè che il dotto si presenti suddiviso in un numero considerevole di rami i quali proseguono nel loro decorso parallelamente, come raccolti in un fascio o aggrovigliandosi fra di loro; può avvenire anche invece che il dotto sia accompagnato da rami che originatisi da esso a livello vario o anche piú in basso dalla cisterna o dal plesso che la sostituisce, si ricongiungano dopo un decorso vario allo stesso dotto, si attorciglino e formino plessi attorno al vaso principale comportandosi come viticchi rispetto ad un sostegno qualunque. Nel caso che ho disegnato a fig. 1 della tav. 3 l'aspetto plessiforme era esteso come si vede a buon trattto del dotto e assai accentuato. In ultima analisi in questi casi, per *ductus thoracicus* deve intendersi non un vaso unico, ma un sistema di vasi che possono essere variamente disposti con particolare tendenza alla disposizione plessiforme, che conducono la linfa dalla cisterna chili alla vena anonyma sinistra. Spesso in questi casi, anche la cisterna è sostituita da un plesso di vasi, e quindi il plesso toracico che si trova al posto del dotto viene ad essere la continuazione del plesso che sta a rappresentare la cisterna chili.

Nei neonati, come feci notare anche per la cisterna, il dotto toracico più frequentemente che nell'adulto si presenta unico e semplice Può, è vero, presentare qualche sdoppiamento parziale, qualche ramo collaterale che ad esso si ricongiunge dopo un decorso più o meno lungo, ma, quasi eccezionalmente, assume una disposizione plessiforme e se ciò, per avventura, avviene, avviene in corrispondenza della porzione iniziale del dotto, in vicinanza cioè della cisterna e per un breve percorso. È probabile quindi che, nella vita estrauterina ,tardivamente, si formino nuovi rami linfatici forse per accrescimento di ramuscoli che possono esistere già precedentemente ma così fini ancora nei primi periodi della vita estrauterina che in essi non penetra il materiale da iniezione, trovando questo una via più facile attraverso al dotto principale.

Ho già detto che quella porzione del dotto toracico che va dalla 4ª vertebra dorsale cioè dal punto in corrispondenza del quale comincia a deviare verso sinistra, fino al suo sbocco nel sistema venoso è quasi sempre unica e semplice e di calibro piuttosto ampio. Solo qualche volta può aversi al più uno sdoppiamento oppure rami collaterali che si ricongiungono al dotto prima della sua terminazione; solo in un caso, in una bambina di due mesi e mezzo, questa porzione del dotto, fino alla sua terminazione presentava un aspetto plessiforme.

Il modo più semplice di terminare del dotto toracico sboccando nella vena anonyma, là dove confluiscono la vena jugularis interna e la vena subclavia è quello disegnato a fig. 11 della tav. 2: si ripiega cioè a uncino e presenta una notevole dilatazione ampollare; ma spesso avviene che, immediatamente prima di terminare, il dotto si suddivida in due o più rami che si ricongiungono poi in una dilatazione che si apre nel sistema venoso (vedi fig. 13 della tav. 2);

Questi sono i due modi di terminazione che io incontrai con maggior frequenza; secondo Most (20) il dotto toracico terminerebbe per lo più come un tronco unico all'angolo formato dalla vena jugularis communis col tronco della vena jugularis exsterna e transversa colli. Il fatto poi di presentarsi il dotto toracico dilatato alla sua terminazione, secondo me è frequente, talvolta anzi lo trovai dilatato così e anche più di quello che Buy ed Argaud (3) descrissero come « un cas de canal thoracique forcé ».

Può darsi anche che i rami nei quali il dotto è suddiviso non si ricongiungano, ma si aprano separatamente nel sistema venoso, o tutti nella vena anonyma, oppure parte nella vena anonyma, parte nella vena jugularis interna, parte nella vena subclavia (vedi fig. 9). Queste terminazioni molteplici del dotto toracico nel sistema venoso furono già notate da Lachaucherie (15), da Verneuil (36) ecc. e Teichmann (31) giunge ad affermare perfino che la terminazione del dotto toracico sia normalmente multipla.

Varii anche possono essere i rapporti della porzione terminale del dotto rispetto al tronco linfatico cervicale ed ascellare. Può darsi che questi due tronchi e il dotto toracico si raccolgano in una dilatazione unica che, a sua volta, si apre nella vena anonyma, può darsi invece che si riuniscano in una dilatazione unica dotto toracico e tronco cervicale per sboccare nella vena anonyma e che il tronco ascellare si apra separatamente anch'esso nella vena anonyma oppure nella vena subclavia come è disegnato a fig. 11 della tav. 2. Può darsi ancora che dotto toracico da una parte e il tronco linfatico cervicale, unito al tronco ascellare in un tronco comune dall'altra costituiscano due sbocchi distinti o infine, come è disegnato a fig. 10, che il tronco linfatico cervicale e l'ascellare si aprano in qualcuno dei rami di divisione del dotto toracico in prossimità della sua terminazione.

Nelle mie osservazioni vidi sempre il dotto toracico terminare sboccando o nella vena jugularis interna o nella vena subclavia o al punto di confluenza di queste due vene a costituire la vena anonyma, talvolta anche con sbocchi multipli in queste varie vene, ma non mi fu dato mai osservare casi di comunicazione di esso colla vena azygos come osservò Wutzer (38) e come Breschet (2) afferma che osservarono Albinus e Sandifort e nemmeno colle vene lombari, come avrebbe osservato, secondo lo stesso Breschet, il Mertrud.

Fatta astrazione di queste varietà che può presentare la porzione terminale del dotto toracico, è degno di nota il fatto che tutta quella porzione del dotto

che va dalla 4ª vertebra dorsale alla sua terminazione è quella che presenta la maggiore costanza dal punto di vista morfologico. Il dotto toracico che, nel suo tratto più caudale può presentare un discreto numero di varietà, giunto a quel punto, cioè dove comincia a deviare verso sinistra si presenta in tutti gli individui pressapoco nello stesso modo riguardo alla disposizione ed ai rapporti suoi.

Lungo il decorso del dotto toracico si trovano ghiandole linfatiche. Un piccolo gruppo di tre o quattro ghiandolette per lato si trovano di solito appena più cranialmente al diaframma; esse sono adagiate sulle faccie laterali della colonna vertebrale, e sono ricoperte dalla pleura parietale. Esse ricevono vasi linfatici provenienti dagli spazii intercostali inferiori ed anche quei vasi lombari che passano nell'interstizio compreso fra il diaframma ed il muscolo psoas, lateralmente al crus mediale del diaframma, per congiungersi al dotto toracico, contraggono rapporti con questi gangli. Un altro gruppo quasi costante di tre o quattro ghiandole si trova immediatamente addossato al dotto toracico, a livello circa della 4ª vertebra lombare, là dove la vena azygos sbocca nella vena cava superiore, dove cioè il dotto toracico comincia a deviare verso sinistra; i vasi efferenti di queste ghiandole sono piccoli tronchi assai brevi che sboccano direttamente nel dotto toracico. Questo gruppo di ghiandole raramente manca, e può in tale caso essere sostituito da un piccolo plesso o da un aggrovigliamento fitto di vasellini linfatici. Anche Theile (33) fa notare d'aver una volta osservato che a livello della 6ª vertebra dorsale branche collaterali del dotto toracico formavano una specie di plesso fusiforme che si sarebbe detto una ghiandola linfatica interposta. Sappiamo come le ghiandole linfatiche abbiano origine embriologicamente, secondo le ricerche di Gulland (12), di Saxer (28, 29), di Sabin (26) come un glomerulo di vasi linfatici; ora questo fatto ci spiega come questi glomeruli se non procedono nel loro sviluppo, se cioè le cavità vascolari non vengono sepimentate da un reticolo linfoide, in modo da formare i seni della ghiandola, se non vi si raccolgono degli elementi linfoidi a formare i follicoli, possano costituire semplicemente un gomitolo di vasi. In qualche caso, veramente più raro, la mancanza di queste ghiandole invece che da plessi o aggrovigliamenti di vasi linfatici sembra essere supplita da una semplice dilatazione del dotto toracico; fatto che anch'esso ha la sua spiegazione se si pensa al modo col quale si sviluppano le ghiandole linfatiche risalendo nella filogenesi; infatti io stesso (23) ho potuto vedere negli uccelli che quelle formazioni che rappresentano il primo apparire delle ghiandole linfatiche nella serie animale, si iniziano nello sviluppo embrionale appunto come una semplice dilatazione di un grosso vaso linfatico.

Mi sono occupato anche di stabilire quali sono nell'uomo i rapporti e la topografia della *cisterna chili* e del *ductus thoracicus*.

La cisterna chili o il plesso che la sostituisce è situata dorsalmente ed un poco a destra dell'aorta, a livello del corpo della prima vertebra lombare e si estende anche sul corpo della 12ª vertebra dorsale, medialmente al pilastro de-

stro del diaframma; secondo Poirier e Cuneo (21) sarebbe estesa dal bordo superiore della 2ª vertebra lombare al bordo inferiore della 11ª vertebra dorsale.

Ma per precisare la topografia ed i rapporti, poichè non è possibile mettere in evidenza la cisterna mediante la dissezione, senza spostare le formazioni che la ricoprono, il metodo migliore è quello di studiare le sezioni praticate trasversalmente in cadaveri congelati ai quali fu precedentemente iniettata la cisterna ed il dotto e nei quali non furono, con nessuna manovra, spostati quegli organi i cui rapporti colla cisterna maggiormente possono interessare. E di questo metodo appunto che è quello che ci fornisce il mezzo di stabilire, nel modo più preciso, i rapporti io mi sono valso.

Studiamo dapprima una sezione trasversale praticata a livello del mezzo del corpo della prima vertebra lombare di un cadavere di uomo adulto (fig. 8, tav. 3).

Ci si presentano i due reni sezionati, il destro tra il terzo superiore e i due terzi inferiori, il sinistro a livello dell'ilo, la milza sezionata circa a metà, il fegato poco più in sopra rispetto al punto in corrispondenza del quale si ramifica la vena porta; la sezione interessa lo stomaco in tutta la sua estensione compresa la porzione pilorica; è compresa nella sezione anche la coda del pancreas. L'aorta a questo livello da origine alla arteria coeliaca; è sempre un po' spostata verso sinistra e, rispetto alle porzioni precedenti e successive del suo decorso, si presenta un po' meno aderente alla colonna vertebrale. Lateralmente ad essa si osservano le sezioni trasversali dei pilastri del diaframma dei quali quello di destra più ragguardevole si estende per un buon tratto anche al davanti dell'aorta. Fra l'aorta, i pilastri del diaframma e la faccia ventrale della colonna vertebrale è interposto del tessuto cellulare contenente dell'adipe e qualche ghiandola linfatica. In seno a questo tessuto, decorrono i tronchi iniziali delle *venae azygos* e un po' a destra, dorsalmente all'aorta appaiono le sezioni trasverse di grossi tronchi linfatici dilatati che rappresentano l'origine del dotto toracico, o per meglio dire la cisterna chili che, come abbiamo già detto, solo di rado si presenta come una unica e semplice dilatazione ampollare. Subito ventralmente al pilastro destro, a questo livello, abbiamo la vena cava inferiore di un centimetro o due più in basso del punto in corrispondenza del quale essa si impegna nel solco compreso fra lobo destro e lobo caudato del fegato: più ventralmente e un po' a sinistra appare sezionata la porzione più bassa del lobo caudato stesso; questo come rapporto topografico colla cisterna mi pare importante perchè è ben chiaro e costante. Per questo, per prima cosa ho descritto i rapporti che la cisterna presenta a questo livello.

Un po' più in basso, al livello del margine superiore della 2ª vertebra lombare, una sezione trasversale interessa per lo più ancora la cisterna o il plesso che la sostituisce nella sua porzione più caudale; i pilastri del diaframma, a questo livello, poichè siamo in vicinanza della loro terminazione, sono notevolmente assottigliati ed appena visibili; comincia a comparire il muscolo psoas, o meglio

i fasci di origine vertebrali di questo muscolo. Il rapporto coll'aorta non è variato da quanto si osserva nella sezione precedentemente descritta: a questo livello dall'aorta ha origine l'arteria mesenterica superiore. La vena cava inferiore si trova ancora ventralmente al pilastro destro del diaframma ed a questo livello, essendo il pilastro destro del diaframma ridotto assai nelle sue dimensioni, il rapporto della cisterna colla vena cava viene ad essere più intimo. Invece di trovare più ventralmente e più verso sinistra come avviene nella sezione precedente il lobo caudato del fegato, a questo livello troviamo la vena porta dove essa si interna nel solco trasverso del fegato. Al davanti dell' aorta si estende il corpo del pancreas.

Più sensibilmente diversi sono i rapporti se, portandoci invece più cranialmente rispetto alla prima sezione studiata, si studia la porzione iniziale del dotto a livello del corpo della 12ª vertebra dorsale (tav. 3 fig. 7). A questo livello si trova l'estremità craniale della cisterna chili. La sezione interessa appena il polo superiore o craniale del rene destro e il terzo superiore del rene sinistro, la capsula soprarenale destra, il fegato in corrispondenza della porzione più elevata del lobo caudato, la milza nel suo estremo superiore, l' esofago nel punto in cui esso si continua collo stomaco: nella sezione disegnata a fig. 7 della tav. 3 appare una buona parte della porzione superiore del cuore, ma devo notare che nell'individuo congelato e sezionato, dal quale fu preso il disegno, il cuore era ipertrofico per vizio valvolare. La sezione trasversa della estremità craniale della cisterna o porzione iniziale del dotto toracico non appare come nelle sezioni precedentemente descritte dorsalmente all'aorta, ma lateralmente al margine destro di essa, venteralmente alla vena azygos, lateralmente alla quale si trova il simpatico. Qui siamo a livello della porzione più bassa del sacco pleurale e proprio subito ventralmente alla cisterna l'estremità inferiore del seno mediastinico si continua col seno costo-diaframmatico; il sacco pleurale quindi qui si interpone fra le formazioni raggruppate a ridosso della colonna vertebrale (aorta, vene azygos, dotto toracico, esofago) e il diaframma al di là del quale troviamo subito la sezione della capsula soprarenale di destra, il peritoneo e quindi il fegato. Testut e Jacob nel loro trattato di anatomia topografica (32) fanno notare che la pleura mediastinica a destra forma una specie di cul di sacco al di dietro dell'esofago; orbene questo cul di sacco del seno pleurale si insinua fra l'esofago e il dotto toracico o porzione terminale della cisterna come vedesi disegnato a figura 7 della tavola 3.

Da quanto si è detto si vede che le formazioni che hanno rapporti più stretti colla cisterna chili sono l'aorta, la vena azygos e l'esofago il quale però avvicina solo la estremità craniale della cisterna coll'interposizione del cul di sacco pleurale sopra ricordata; più in basso esso devia verso sinistra per continuarsi nello stomaco. Il seno pleurico di destra avvicina anch'esso solo la estremità craniale della cisterna; più caudalmente questa è ricoperta direttamente dal pilastro destro del diaframma. Le formazioni che sono in maggior vicinanza della cisterna,

coll'interposizione però del diaframma sono la capsula soprarenale di destra, la vena cava inferiore, il lobo caudato del fegato, la vena porta.

Tali rapporti sono, potrei dire, costanti come potei vedere dallo studio delle dissezioni o delle sezioni mediante congelazione di varii cadaveri e sono costanti anche nelle varie età. Le variazioni che si osservano nei varii periodi di vita sono dovute essenzialmente al diverso sviluppo che hanno le capsule soprarenali, massimo nell'embrione e nel neonato, minimo nell'adulto. Infatti nella sezione disegnata a fig. 2 della tavola 3 che cade a livello del corpo della 12ª vertebra dorsale di un bambino di 2 mesi di età e che interessa l'estremità craniale della cisterna o porzione iniziale del dotto toracico vediamo al davanti del diaframma, che a quest'epoca appare più spesso di quel che sia nell'adulto, la sezione assai ragguardevole per estensione della capsula surrenale destra, indi procedendo verso la linea mediana, la vena cava inferiore, il lobo caudato del fegato.

Se noi osserviamo le sezioni traversali praticate in serie attraverso ad un embrione al 5° mese al quale fu preventivamente iniettato il sistema linfatico, vediamo che lo sviluppo delle capsule soprarenali è enorme e la cisterna chili è in rapporto in tutta la sua estensione colla capsula soprarenale di destra infatti la sezione disegnata a fig. 3 della tavola 3 che interessa la cisterna chili nel suo bel mezzo interessa anche nel bel mezzo la capsula soprarenale destra; la capsula soprarenale sinistra è sezionata solo nella sua porzione più bassa e qui a sinistra compare già il rene, poichè come è noto a sinistra rene e capsula soprarenale occupano una posizione più elevata che a destra.

Più cranialmente, nell'interno della cavità toracica, i rapporti si mantengono abbastanza costanti fino a livello circa della 4ª vertebra dorsale. Se studiamo, ad esempio una sezione trasversale praticata a livello della 8ª articolazione costo-vertebrale troviamo la sezione trasversale del dotto toracico immediatamente al davanti della faccia ventrale della vertebra, quasi sulla linea mediana, nell'interstizio compreso fra l'arteria aorta che è a sinistra della linea mediana e la vena azygos. A queta porzione del dotto si avvicina anche il grande nervo splacnico (vedi fig. 1 della tavola 3) che qui si interpone anche fra dotto e vena azygos per riportarsi più lateralmente prima di attraversare il diaframma. Ventralmente al dotto toracico ed alla vena azygos si trova l'esofago; fra questo e quelle formazioni si interpone anche qui come abbiamo visto più in basso il prolungamento a fondo cieco del sacco pleurico.

Questi rapporti si mantengono quasi invariati fino a livello circa della 4ª vertebra dorsale dove il dotto toracico devia verso sinistra incrociando dorsalmente l'esofago per poi elevarsi nell'interstizio compreso fra arteria subclavia sinistra ed esofago: così in una sezione trasversale che cade appunto a livello della 4ª vertebra dorsale i rapporti appaiono già mutati. (vedi fig. 6 della tavola 3). Osserviamo ventralmente alla colonna vertebrale l'esofago e la trachea, a destra la vena azygos che qui si apre nella vena cava superiore, a sinistra il dotto tora-

cico nell'interstizio compreso fra la sezione trasversale dell'esofago e la sezione della porzione più elevata dell'arco dell'aorta.

Più cranialmente il dotto toracico accompagna dorsalmente l'arteria subclavia tanto che in una sezione trasversale che cada a livello della 2ª articolazione costo-vertebrale noi vediamo la sezione trasversale del dotto toracico nell'interstizio connettivale compreso fra arteria subclavia a sinistra, colonna vertebrale dorsalmente ed esofago a destra (vedi fig. 5 della tavola 3).

Alla radice del collo, là dove il dotto toracico sta per sboccare nella vena anonyma sinistra i rapporti sono ancora notevolmente mutati in quanto che, mentre la arteria subclavia devia lateralmente per decorrere fra gli scaleni, il dotto toracico invece risale direttamente, avvicinandosi alla carotide, per decorrere nell'interstizio compreso fra la carotide e l'esofago; tanto che in una sezione trasversale che cada a livello della 1ª vertebra dorsale vediamo sulla linea mediana la sezione trasversale dell'esofago, della trachea e della tiroide; lateralmente la carotide ed il nervo vago, indi la vena anonyma e dorsalmente ad essa il m. scalenus anterior, indi l'arteria subclavia: addossata alla colonna vertebrale appare la sezione trasversale della arteria e della vena vertebralis. Orbene, il dotto toracico, che qui appare sezionato nella sua porzione terminale, lo si vede deviare dall'interstizio compreso fra esofago e carotide situato ventralmente e i vasi vertebrali situati più dorsalmente per portarsi verso sinistra e ventralmente: esso circonda in questo tragitto lateralmente la carotide e il nervo vago, decorrendo ventralmente ai vasi vertebrali e raggiunge la parete dorsale della vena anonyma nella quale si apre (vedi fig. 4 della tavola 3).

Ora che conosciamo il comportamento della cisterna chili e del ductus thoracicus e le loro principali varietà nell'uomo e in molti altri mammiferi possiamo dedurne qualche considerazione d'indole generale.

Un fatto del quale abbiamo potuto ripetutamente persuaderci è la frequenza colla quale il dotto toracico presenta uno sdoppiamento che talvolta è parziale e talaltra anche interessa il dotto per tutta la sua estensione; in qualche caso più raro, ciò osservai una sol volta nell'uomo e una volta in un Cercopithecus, lo sdoppiamento interessa anche la terminazione del dotto, in quanto si hanno due dotti dei quali l'uno si apre nel sistema venoso del lato sinistro, l'altro nel sistema venoso del lato destro.

Il fatto che questa duplicità completa o meno del dotto si presenta spesso come varietà tanto nell'uomo come in altre specie di mammiferi, anzi, quando si intenda estesa solo al dotto senza interessarne la terminazione, rappresenta in qualche specie, come per esempio nella talpa, forse la disposizione normale; il fatto ancora che, in alcune specie (Cavia, Felis, qualche scimmia) a differenza di quanto avviene di norma nei mammiferi, il dotto compie il suo percorso preferibilmente lungo il lato sinistro dell'aorta e che tale inversione di decorso si può presentare come varietà in

molte altre specie dei mammiferi l'uomo compreso, fa supporre, anche a priori, che il dotto toracico, quale ci si presenta definitivamente costituito nei mammiferi, derivi da una forma primitivamente duplice che è andata riducendosi. Infatti non dobbiamo risalire molto nella scala zoologica per trovare come norma, nella classe degli uccelli, il tipo di dotto toracico duplice: abbiamo cioè, negli uccelli, due dotti toracici dei quali l'uno accompagna il lato destro dell'aorta e l'altro decorre un po' lateralmente rispetto al lato sinistro dell'aorta stessa; l'uno si apre nella vena cava superiore di destra, l'altro nella vena cava superiore di sinistra (vedi fig. 1, della 2).

Le ricerche di Sala (27) ci indicano il modo secondo il quale si compie lo sviluppo dei dotti toracici negli uccelli, in seno cioè ed a spese del mesenchima circondante i due dotti di Botallo e la porzione più craniale dell'aorta; nell'embrione, quando ancora esistono i due dotti di Botallo, il dotto toracico di destra, dopo aver accompagnato il lato destro dell'aorta accompagna il dotto di Botallo destro per aprirsi nella vena di destra, il dotto di sinistra, dopo aver accompagnato il lato sinistro dell'aorta accompagna il dotto di Botallo sinistro per aprirsi nella vena di sinistra. È noto che negli uccelli, mentre il dotto di Botallo destro permane a costituire l'arco dell'aorta, il sinistro si involve e scompare; non scompare però quella porzione del dotto toracico sinistro che era con esso in rapporto; questa permane nella vita adulta come dotto toracico di sinistra e anzi acquista, rispetto alla porzione corrispondente del dotto toracico di destra, carattere di maggiore stabilità. Questo dico perchè nelle osservazioni che ebbi occasione di praticare sul sistema linfatico dell'Anser domesticus (23), non mi incontrai mai in nessun caso di mancanza del dotto toracico di sinistra, mentre invece vidi talvolta mancare o essere assai ridotto nelle sue proporzioni il dotto toracico di destra; tale mancanza o riduzione di calibro era sempre compensata, da un maggiore sviluppo del dotto di sinistra. Tale carattere di stabilità del dotto toracico sinistro o almeno della maggior parte di esso permane, anzi diventa la regola nei mammiferi; infatti sappiamo che nella maggior parte di questi, l'uomo compreso il dotto toracico accompagna per un tratto più o meno lungo il lato destro dell'aorta indi ripiega a sinistra per aprirsi nella vena anonyma sinistra; è ovvio quindi supporre che la porzione del dotto che, nei mammiferi, accompagna il lato destro dell'aorta sia omologa a quella porzione del dotto toracico di destra degli uccelli che, nell'embrione, accompagna l'aorta caudalmente rispetto al punto di confluenza dei due dotti di Botallo; che la porzione del dotto che devia verso sinistra per aprirsi nel sistema venoso, sia omologa alla porzione più craniale del dotto toracico sinistro degli uccelli, quella che nell'embrione è in rapporto di vicinanza col dotto di Botallo sinistro. Bisogna, in vista di ciò, necessariamente ammettere che, passando dalla classe degli uccelli a quella dei mammiferi sia avvenuta la riduzione e scomparsa della porzione più caudale del dotto

toracico sinistro e della porzione più craniale o terminale del dotto toracico di destra. All'inizio di questa seconda parte del fenomeno assistiamo, in certo modo già, nella stessa classe degli uccelli, quando si prendano in considerazione i casi simili a quelli che ho fatto notare nell'Anser domesticus, nei quali il dotto toracico di destra presenta una riduzione di calibro o manca. La continuità fra le due porzioni che si sono mantenute nei mammiferi a costituire il dotto unico, è molto facilmente spiegabile sapendo che non sono infrequenti, specialmente nella porzione più caudale, anastomosi trasversali fra i due dotti toracici degli uccelli.

Rifacendo la storia filogenetica di un organo o di un sistema del quale sono noti i varii tipi morfologici corrispondenti alle varie classi animali, si riesce spesso a colmare le lacune che sembrano a tutta prima esistere fra tipo e tipo, a stabilire, salvo casi speciali, un passaggio graduale da un tipo morfologico all'altro, quando si sorprende in una determinata classe animale, accanto al tipo morfologico della formazione che si studia proprio di quella determinata classe, varietà individuali o disposizioni peculiari a qualche specie che si avvicinano a quello che è descritto come tipo morfologico di un'altra classe. Orbene l'avvicinamento fra il tipo di dotto toracico unico dei mammiferi ed il tipo di dotto duplice degli uccelli riesce facile e chiaro; bastano veremente i due fatti che ho osservato nelle mie ricerche e che ho fatto notare, la mancanza e la riduzione di calibro del dotto toracico destro in alcuni esemplari di Anser domesticus, la duplicità del dotto toracico con sbocco distinto nella vena anonyma destra e sinistra osservato talvolta nell'uomo e nelle scimmie, casi nei quali è riprodotta, in modo perfetto, la disposizione tipica degli uccelli; ma a completare tale avvicinamento, sarebbe interessante indagare se, per avventura, nei mammiferi questa duplicità completa del dotto con sbocco distinto bilaterale, oltre che presentarsi come varietà rappresenta anche la disposizione normale in qualche specie. Nelle specie da me prese in esame questo non fu mai notato, ma non può escludersi; potrebbe darsi che estendendo le ricerche a un numero maggiore di specie il fatto si verificasse realmente. Per tale ricerca riuscirebbe certamente interessante studiare le specie degli ordini meno elevati dei mammiferi. La duplicità che Milne-Edwards (18), Owen (21) fanno notare per il dotto toracico del Kanguroo non è completa; manca anzi il carattere più importante, proprio del tipo di detto toracico degli uccelli, cioè lo sbocco duplice, giacchè i due dotti finiscono per terminare riuniti in tronco unico nella vena subclavia di sinistra. Perciò, questa del Kanguroo sarebbe una di quelle duplicità del dotto toracico parziali, quantunque siano estese a buona parte di esso, quali ho anch'io riscontrato in altre specie di mammiferi ed anche, come varietà nell'uomo. In questi casi i due dotti che decorrono l'uno lungo il lato destro e l'altro lungo il lato sinistro dell'aorta si raggiungono di solito pressapoco nel punto in corrispondenza del quale, di norma, il dotto comincia a deviare verso sinistra; fa l'impressione che qui sia riprodotta la disposizione che si ha negli uccelli, colla sola scomparsa della porzione craniale del dotto toracico destro. Se

si imagina ora che dei due dotti toracici quali si osservano negli uccelli vada scomparendo per intero il dotto toracico di destra e permanga quello di sinistra avremmo riprodotto i casi di dotto toracico decorrente tutto a sinistra dell'aorta come osservai in Cavia, Felis, Cercopithecus e come varietà in altri mammiferi ed anche nell'uomo. Se si imagina invece che vada scomparendo per intero il dotto di sinistra si avranno i casi, come quello da me osservato nell'uomo, di dotto toracico decorrente per tutto il suo tragitto lungo il lato destro dell'aorta con sbocco nella vena anonyma di destra, fatto che fu osservato da me nell'uomo ed anche nel cane da Camus (5). E così via, imaginando tutte le combinazioni possibili di riduzione più o meno estese delle varie porzioni dei due dotti toracici degli uccelli, si riproducono varie forme di duplicità parziali del dotto, corrispondenti alle numerose varietà che si osservano nelle varie specie di mammiferi.

Ma questa interpretazione delle varietà del dotto toracico nei mammiferi, trova anche un fondamento dal punto di vista ontogenetico? In altre parole, durante lo sviluppo embrionale dei mammiferi, il dotto toracico passa realmente attraverso ad uno stadio simile a quello degli uccelli, cioè di duplicità completa, così che le varietà delle quali ora ci siamo occupati possano realmente essere interpretate come dovute a variazioni nella riduzione e scomparsa dei due dotti primitivi più o meno deviate da quanto si verifica di norma, durante lo sviluppo embrionale? Troppo scarse sono le nostre conoscenze sullo sviluppo del dotto toracico nei mammiferi perchè si possa rispondere con una risposta concreta. Quel poco che si conosce però farebbe propendere per una risposta in senso affermativo. Sabin (26) in embrioni di porco di tre, quattro, cinque centimetri e mezzo, avrebbe visto che l'aorta sarebbe accompagnata da due dotti decorrenti l'uno lungo il lato destro, l'altro lungo il lato sinistro. Questa duplicità embrionale del dotto toracico, per quanto non completa perchè non associata a sbocco bilaterale, scomparirebbe in seguito poichè come è noto (Milne Edwards) nel porco adulto il dotto toracico sarebbe in generale unico e semplice, ed io stesso anzi potei verificare che tale è già in embrioni di 25 cm. di lunghezza; la riduzione avverrebbe in seguito ad involuzione di uno dei dotti e precisamente del sinistro. Anche Lewis (16) avrebbe visto in embrioni di Coniglio il dotto toracico rappresentato da un vaso duplice. Abbiamo visto che in alcuni animali e talvolta anche nell'uomo la duplicità del dotto può andare associata a duplice cisterna chili; anzi la duplicità della cisterna può alcuna volta presentarsi indipendentemente dalla duplicità del dotto; anche a proposito di questo fatto può pensarsi ad un arresto di sviluppo in un periodo embrionale in cui la cisterna è duplice e ciò appare facilmente dimostrabile quando si interpreti come un abbozzo della cisterna chili quella dilatazione interessante la porzione caudale dei due dotti situati medialmente ai corpi di Wolff che descrive Sabin (26) negli embrioni di porco e che egli indica col nome di riceptacula chili

Ma altri fatti, nella morfologia del dotto toracico non possono, secondo me,

avere il significato di ricordi ancestrali. Talvolta lo sdoppiamento non è tale da poter essere interpretato come un ricordo della disposizione che si osserva negli uccelli perchè invece di aversi due vasi uno a destra, l'altro a sinistra dell'aorta i due vasi risultanti dallo sdoppiamento decorrono uniti entrambi lungo lo stesso lato dell'aorta come a fig. 16 della tav. 2. Qualche volta invece di essere semplicemente sdoppiato, il dotto toracico, per qualche tratto del suo decorso, può essere smembrato in un numero maggiore di vasi che si ricongiungono in tronco unico, dopo un decorso più o meno lungo; può ancora risolversi in un plesso abbastanza intricato. Questo fatto che rappresenta la norma in alcune specie (nella cavia, in alcuni carnivori) si presenta in altre specie ed anche nell'uomo assai frequentemente come varietà. Avendo avuto l'opportunità più per l'uomo che per altri mammiferi di studiare individui di età diverse, dovetti convincermi che questa disposizione plessiforme del dotto, analogamente a quante notai per la cisterna a pag. 18, è molto più frequente negli individui adulti che non nel bambino e nel neonato. Ciò mi fa pensare che, come dissi, sia dovuta ad un accrescimento tardivo postembrionale di vasi forse ancora appena bozzati nei primi anni di vita, vasi i quali crescono attorno al dotto toracico e qualche volta lo sopravanzano nel suo sviluppo così che questo finisce col non essere più distinguibile fra i vasi del plesso. Che la formazione del plesso si compia a questo modo piuttosto che mediante una suddivisione o smembramento tardivo del dotto toracico in varii rami lo fa pensare il fatto che, nella maggior parte dei casi, fra i vasi del plesso si riesce quasi sempre a scorgerne uno di calibro più rilevante, meglio individualizzato che si continua più direttamente caudalmente con la cisterna e cranialmente col tronco che si apre nel sistema venoso, il dotto toracico, che in questi casi, non è stato superato nello sviluppo dagli altri vasi che gli si sono andati sviluppando attorno.

Di tutto il dotto toracico, l'ultima porzione, quella che nell'uomo corrisponde a quel tratto del dotto che a livello della 4ª vertebra dorsale circa devia verso sinistra per sboccare nella vena anonyma sinistra, è quella che presenta minore variabilità, caratteri più costanti. Di solito nei mammiferi è un tronco unico, di calibro maggiore rispetto alle altre porzioni del dotto, si presenta solo qualche volta o sdoppiato o suddiviso in più rami, rarissimamente in forma di plesso. In qualche caso i rami nei quali si presenta come smembrato possono aprirsi separamente nelle vene jugularis interna, subclavia, anonyma del lato sinistro, ma più di frequente avviene che essi ricostituiscano un tronco unico che si apre nel sistema venoso dopo aver presentato una dilatazione in forma di ampolla.

Qual'è la ragione di questa maggiore fissità nel comportamento di questa porzione terminale del dotto toracico? Anche a questa domanda non si può ora dare una risposta molto evasiva, perchè ancora sono scarsissime le notizie sullo sviluppo del dotto toracico; ma la ragione deve consistere nel fatto che questa porzione del dotto è quella di data più antica, la prima che compare durante lo sviluppo em-

brionale. Infatti Sabin (26) avrebbe visto che il dotto toracico si forma da un vaso che si diparte dal vaso linfatico cervicale di sinistra in vicinanza del punto in corrispondenza del quale esso si apre nella vena e che continua a svilupparsi in direzione caudale lungo l'aorta. Anche negli uccelli, secondo Sala (27) la porzione dei dotti toracici che compare per la prima è la più craniale, quella che si sviluppa nel mesenchima che circonda i dotti di Botallo inoltre già negli uccelli, abbiamo visto, la porzione del dotto che si sviluppa in corrispondenza del dotto di Botallo sinistro è la più costante, infatti i casi da me osservati in *Anser domesticus* di mancanza o di riduzione erano tutti a carico del dotto toracico di destra.

Ancora numerose varietà presenta il dotto toracico riguardo al modo di sboccare nel sistema venoso, varietà che si riducono specialmente a molteplicità di sbocco. A proposito di queste che ho già ricordate, non sono in caso per ora di dedurre leggi generali.

Pavia 15 aprile 1908.

Bibliografia.

(1) Blasius. *Anatome animalium*, Amsterdam 1861.

(2) Breschet G, *Le systeme lymphatique;* p. 243. Paris 1836.

(3) Buy J. et Argaud R. *Un cas de canal thoracique forcé;* in: Bibl. Anat., T. XVI, p. 126, Paris, Nancy, 1907.

(4) Calori. L. *Sopra un caso di inversione dei dotti toracici ecc.*, in: Mem. Accad. Bologna, Serie V, Tomo 1. 1890, p. 189.

(5) Camus L. *Sur quelques anomalies du canal thoracique chez le chien;* in : C. R. Soc. Biol. Année 45, Paris 1893, p. 1021.

(6) Chauveau A, Arloing S. *Trattato di Anatomia comparata degli animali domestici*, trad. tal. Boschetti e Colucci, Torino 1888 p. 772 e 784.

(7) Colin G. *Traité de Physiologie comparée des animaux.* T. 11, Paris 1888, p. 194-203.

(8) Cousin G. *Anomalies du canal thoracique;* in: Bull. Soc. Anat. Paris, LXXIII année, 5.me Serie. T. XII, p. 334, Paris 1898.

(9) Cruikshank W. *The Anatomy of the absorbing vessels öf the human body.* London 1786.

(10) Cruveilhier I. *Traité d' Anatomie descriptive.* T. III. Angeologie, Paris 1867.

(11) Gadow H, Selenka E. *Vögel* in « Bronn's Klassen und Ordungen des Thier-Reichs ». VI Bd, IV, Abth », Leipzig 1886.

(12) Gulland. *The development of limphatic glands*, in: Journ. Path. Vol. II, p. 447, Edimburg 1894.

Id. *The Development of adenoid tissue etc.;* in: Rep. Lab. R. Coll. Physicians, Vol. III, Edimburg 1891.

(13) Haller. *Elementa physiologiae corporis humani*, Vol. VII, Lausanne 1757.

(14) Jossifov S. M. *Sur les voies principales et les organes de propulsion de la lymphe chez certains poissons;* in: Arch. Anat. Micr., T. VIII, 1905-06, p. 398, Paris 1906.

(15) Lachaucherie. *Traité d' Anatomie*, Paris 1853.

(16) Lewis Fr. T. *The development of the limphatic system in Rabbits*, in: American Journ. Anat. Vol. V, 1906, p. 95.

(17) Meckel. *Diss. episl ad Haller*, 1772.

(18) Milne Edwards H. *Leçons sur la Physiologie et l' Anatomie comparée de l'homme et des animaux*, Paris 1859, T. IV, p. 447-492.

(19) Morau H. *Note sur une anomalie du canal thoracique;* in: C. R. Soc. Biol. T. 46, Paris 1894, p. 813.

(20) Most A. *Untersuch. ueber die Lymphbahnen aus der oberen Toraxapertur und am Brustkorb;* in: Arch. Anat. Phys.-Anat. Abth. Jahrg. 1908, p. 1, Leipzig 1908.

(21) Owen. *On the Anatomy of vertebrates*, Vol. III, Mammals, London 1868.

(22) Panizza B. *Osservazioni anlropozoolomiche-fisiologiche*, Pavia 1830.

(23) Pensa A. *Della slrullura e dello sviluppo dei gangli linfalici degli uccelli;* in: Ricerche Lab. Anat. Roma etc. Vol. XII, Roma 1907, p. 281.

(24) Poirier et Cuneo. *Etude spéciale des lymphatiques des differents parties du corps*, in: « Traité d'Anatomie humaine par Poirier et Charpy, T. II, fasc. III, Angeiologie », Paris 1903.

(25) Robin. Cit. da Colin, op. cit. pag. 203, fig. 146.

(26) Sabin F. R. *Origin of lhe Lymphalie syslem ecc., in the Pig.* in: American Journ. Anat. Vol. I, 1901-02, p. 367.

Id. *The development of the Lymphatic nodes in lhe Pig. ecc.*, ibid. Vol. IV, 1905, p. 355.

(27) Sala L. *Sullo sviluppo dei cuori linfalici e dei dolti toracici nell' embrione di pollo;* in: Ricerche Sub. Anat. Roma Vol. VII. p. 264. Roma 1901.

(28) Saxer. *Ueber die Entwick. und den Bau normalen Lymphdrüsen elc.;* in: Anat. Hefte, Abth., I, Bd. VI, 1896.

(29) Saxer. *Ueber die Entwick, d. Limphdrüsen;* in: Sitz. Ber. Wiener Akad. Bd. LIV 1866, S. 149.

(30) Soemmering S. T. *Sulla strultura del corpo umano,* Tomo V, Angeologia, Crema 1820 p. 377.

(31) Teichmann. *Das Saúgadersystem vom anat. standpunkte bearbeitet,* Leipzig 1861.

(32) Testut L. Jacob O. *Trattato di Analomia lopografica*, trad. ital. R. Fusari, Torino 1905, Vol. I, p. 835.

(33) Theile. *Traité de Myologie et d' Angeiologie;* in: Encycl. Anat. Bischoff, Henle ecc. » Paris 1843.

(34) Turner. Cit. da Testut in Trattato di Anatomia umana, trad. Ital. G. Sperino. Vol. II, Angiologia, Torino 1902, p. 395.

(35) Vialleton L. *Les lymphatiques du tube digestive de la torpille,* in: Arch. Anat. Micr. Tome V, 1902-03, Paris 1903, p. 378.

(36) Verneuil. *Le sysleme veineux*, 1855.

(37) Watson. Journal Anat. T. VI, p. 427.

(38) Wutzer C. W. *Einmundung des Ductus thoracicus in die Vena Azygos*, in: Arch. Anat. Phys. Müller, Jahrg. 1834, p. 311.

SPIEGAZIONE DELLE TAVOLE 2 e 3.

A. = Aorta.
A. a. = Arteria anonyma.
A. c. = Carotis.
A. coe. = Arteria coeliaca.
A. c. s. = Arteria carotis sinistra.
A. s. d. = Arteria subclavia dextra.
A. s. s. = Arteria subclavia sinistra.
A. v. = Arteria vertebralis.
C. = Cuore.
C. c. = Cisterna chili.
D. = Diaphragma.
D. t. = Ductus thoracicus.
G. s. = Glandula suprarenalis.
H. = Hepar. (fegato).
L. gl. = Limphoglandulae.
L. = Lien (milza).
L. c. = Lobus caudatus.
M. sc. a. = Musculus scalenus anterior.
M. sc. m. p. = Musculus scalenus medius et posterior.
N. = Nephron (rene).
N. sp. m. = Nervus splanchnicus maior.
N. sp. mi. = Nervus splanchnicus minor.
N. X. = Nervus vagus.
Oe. = Oesophagus.
P. = Polmone.
Pa. = Pancreas.
Pl. = Pleura.
Pl. br. = Plexus brachialis.
St. = Stomaco
Sy. = Sympathicus.
T. = Trachea.
Th. = Thymus.
Thy. = Glandula thyreoidea
V. = Ventriculus.
V. a. d. = Vena anonyma dextra.
V. a. s. = Vena anonyma sinistra.
V. az. = Vena azygos.
V. haz. = Vena hemiazygos.
V. c. i. = Vena cava inferior.
V. c. s. = Vena cava superior.
V. j. i. = Vena jugularis interna.
V. j. s. = Vena jugularis sinistra.
V. s. d. = Vena subclavia dextra.
V. s. s. = Vena subclavia sinistra.
V. v. = Vena vertebralis.

Tavola 2.

Fig. 1. Distribuzione dei grossi tronchi linfatici e dei dotti toracici in *Anser domesticus*.
Fig. 2. Cisterna chili e ductus thoracicus in *Mus rattus* (var. albinus).
Fig. 3. Cisterna chili e ductus thoracicus in *Sciurus europaeus*.
Fig. 4. Porzione iniziale del ductus thoracicus (cisterna chili) in *Canis familiaris*, visto dal lato dorsale dell'aorta.
Fig. 5. Cisterna chili e ductus thoracicus in *Meles taxus*.
Fig. 6. Cisterna chili e ductus thoracicus in *Lontra vulgaris*.
Fig. 7. Porzione terminale del ductus thoracicus in *Felis domesticus*.
Fig. 8. Cisterna chili e ductus thoracicus in *Talpa europaea*.
Fig. 9. Porzione terminale del ductus thoracicus in un bambino di 1 anno e 5 mesi.
Fig. 10. Porzione terminale del ductus thoracicus in una donna di anni 71.
Fig. 11. Porzione terminale del ductus thoracicus in un uomo di anni 41.

Fig. 12. Comportamento del ductus thoracicus in uomo di anni 69.
Fig. 13. Comportamento del ductus thoracicus in un uomo di anni 27.
Fig. 14. Comportamento del ductus thoracicus in un uomo di anni 46.
Fig. 15 Caso di ductus thoracicus con duplice sbocco in una bambina di 5 mesi.
Fig. 16. Caso di sbocco del ductus thoracicus nella v. anonyma destra in un uomo d'anni 50
Fig. 17. Cisterna chili e porzione iniziale del ductus thoracicus in un uomo di anni 41.

Tavola 3.

Fig. 1. Disposizione plessiforme del *ductus thoracicus* in un uomo di 60 anni.
Fig. 2. Sezione trasversale a livello del corpo delle 12 vertebra dorsale in bambino di 2 mesi.
Fig. 3. Sezione trasversale a livello del corpo delle 12 vertebra dorsale in embrione umano al principio del 5° mese ingr. 10 diametri.
Fig. 4. Sezione trasversale a livello dello sbocco del dotto toracico nel sistema venoso; a livello del corpo della 1ª vertebra dorsale in un bambino di 8 mesi.
Fig. 5. Sezione trasversale a livello del corpo della 2ª vertebra dors. in un bambino di 8 mesi.
Fig. 6. Sezione trasversale a livello del corpo della 4ª vertebra dorsale in uomo di 50 anni.
Fig. 7. Sezione trasversale a livello del corpo della 12 vertebra dorsale in uomo di 50 anni.
Fig. 8. Sezione trasversale a livello del corpo della 1ª vertebra lombare in uomo di 50 anni.

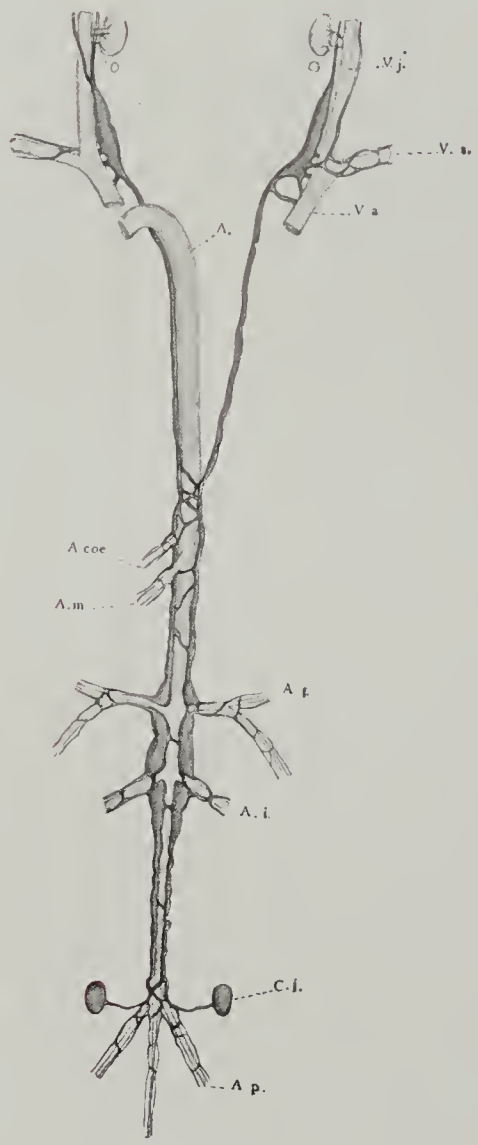

Fig. 1

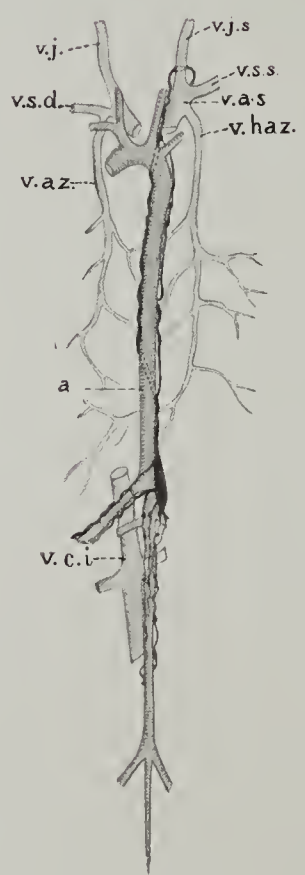

Fig. 2

Fig. 3

Fig. 4



Fig. 5

Fig. 6

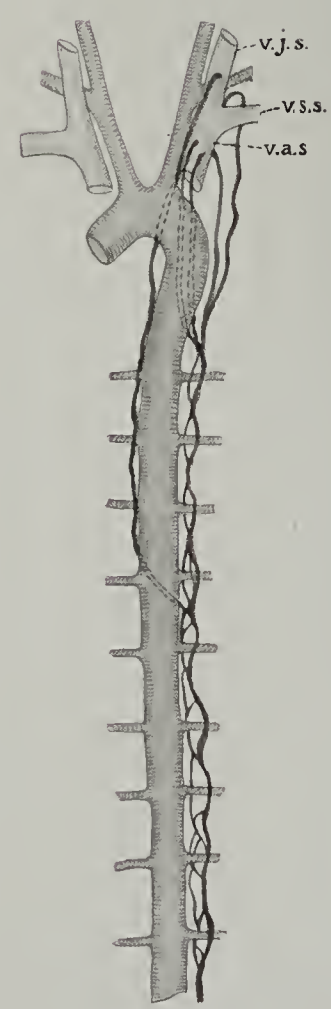

Fig. 7

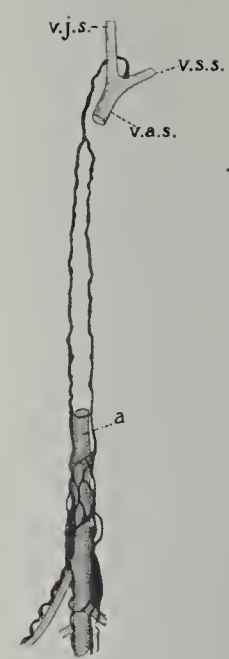

Fig. 8

PENSA, *dis.*

Fig. 9

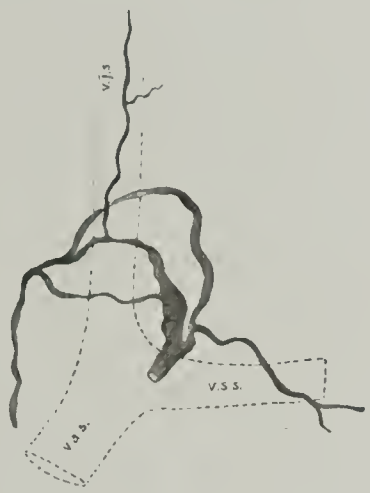

Fig. 10

Fig. 11

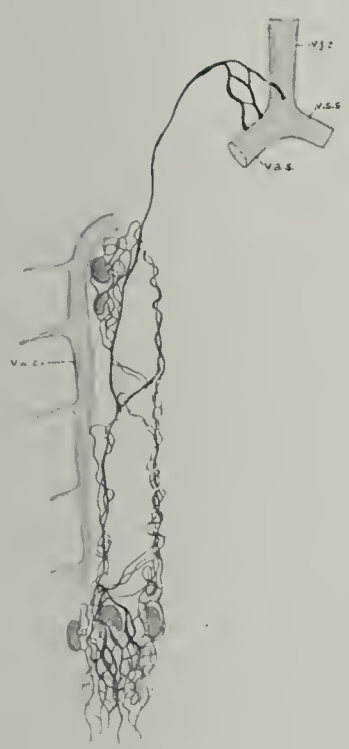

Fig. 12

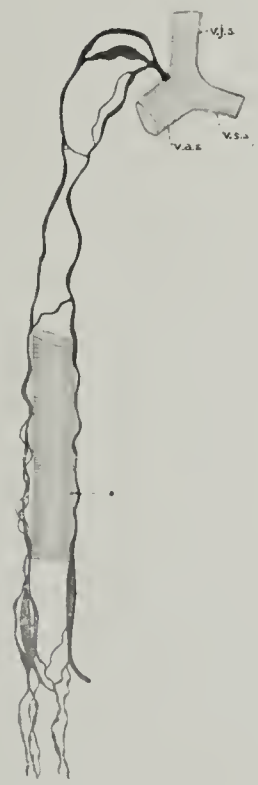

Fig. 13

Fig. 14

Fig. 15



Fig. 16

Fig. 17

Fig. 1.

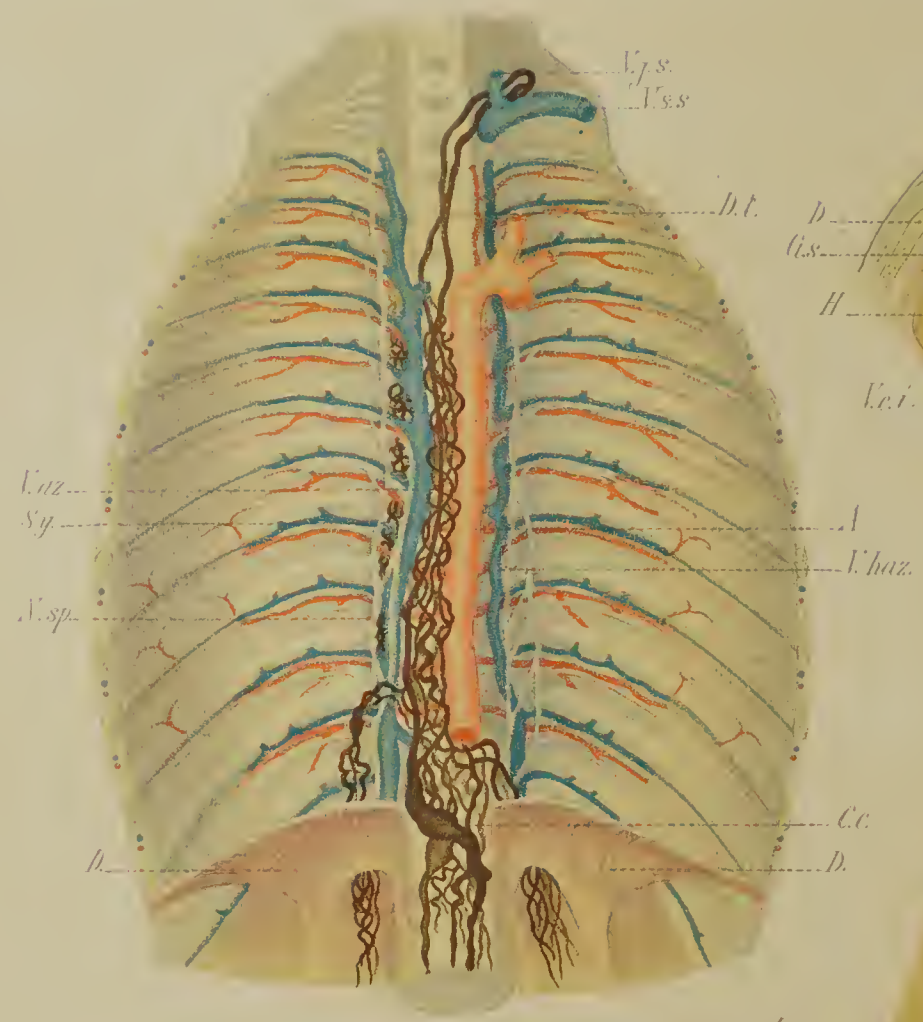

Fig. 2.

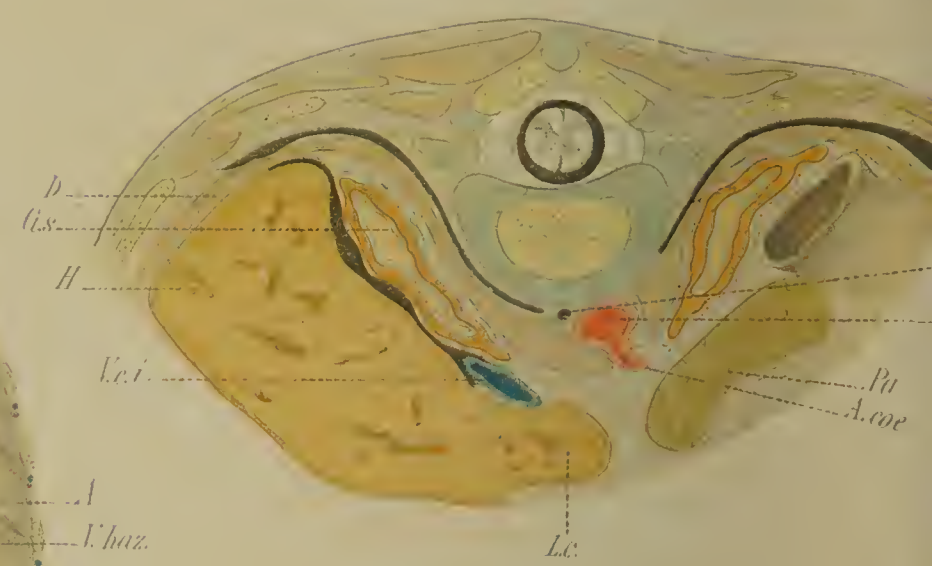

Fig. 3

Fig. 4.

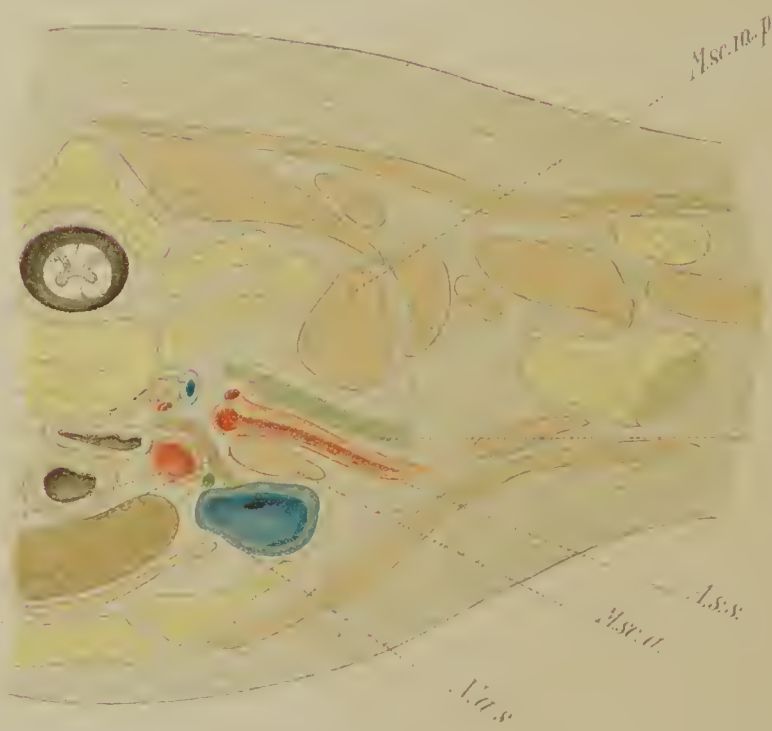

Fig. 5.

Fig. 6

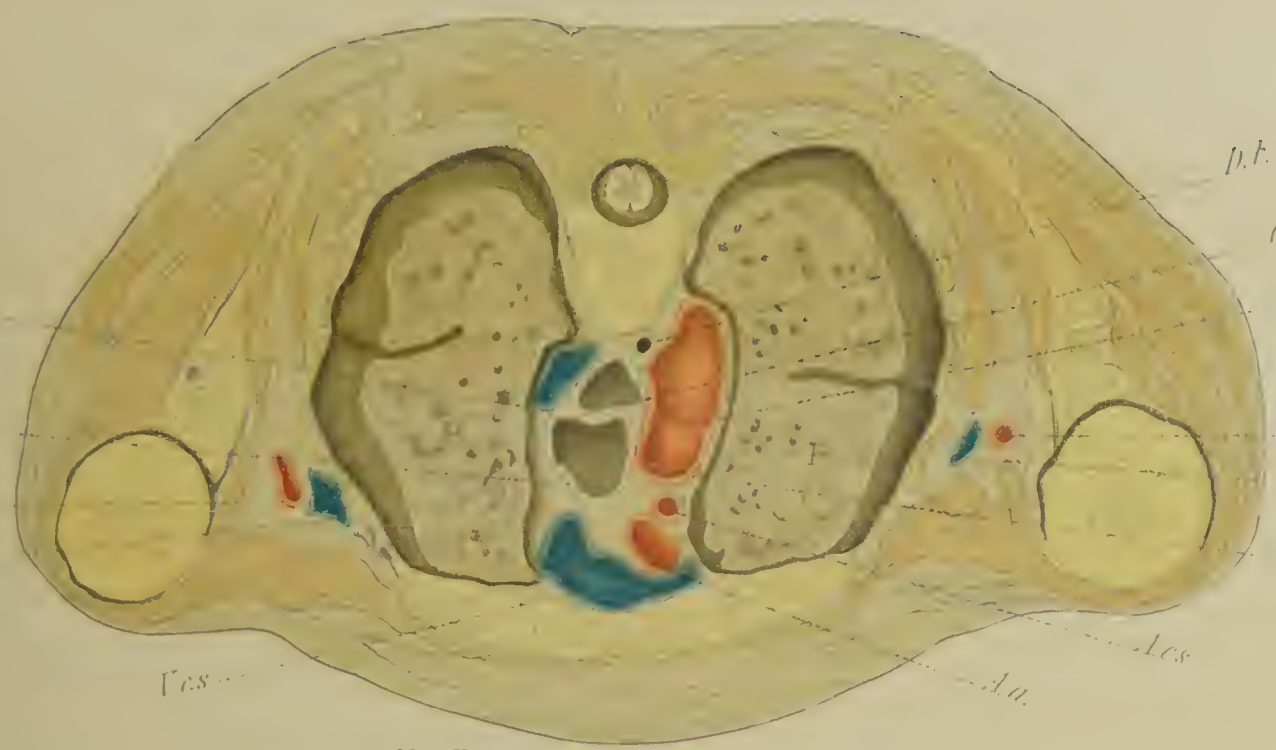

Fig. 7.

Fig. 8.

DALL' ISTITUTO
DI ANATOMIA UMANA NORMALE DELLA R. UNIVERSITÀ DI PALERMO
DIRETTO DAL PROF. R. VERSARI

SULLA IRRORAZIONE ARTERIOSA DELLE GLANDOLE SOPRARENALI NELL' UOMO

PER IL

Dott. EMERICO LUNA

Settore

(Tavola 4)

La ricchissima rete arteriosa delle glandole soprarenali , nelle quali si sfioccano numerosi ramoscelli provenienti da tronchi arteriosi diversi, aveva già richiamato la mia attenzione, mentre eseguivo alcune ricerche sulla morfogenesi delle arterie diaframmatiche inferiori nell' uomo. E colpito dalla breve e schematica descrizione che i varî trattati classici danno delle arterie capsulari, volli iniziare ricerche sistematiche allo scopo di precisare alcuni caratteri morfologici i quali non sono stati ancora oggetto di uno studio speciale. E difatti in tutti i trattati classici consultati, ed anche nelle monografie più recenti, i varii autori si limitano generalmente a ricordare la esistenza di arteria o di arterie capsulari superiori, medie ed inferiori, provenienti rispettivamente dall' a. diaframmatica inferiore, dall' aorta e dall'a. renale, senza accennare al loro decorso, alle loro particolarità morfologiche, e riproducono figure ancora più schematiche della descrizione.

Meckel accenna all' esistenza per ogni lato di più arterie capsulari superiori, provenienti dall' a. diaframmatica inferiore ; di un' a. capsulare media, che si origina anch' essa dall' a. diaframmatica inferiore ; di una a. capsulare inferiore, che nasce dall' a. renale, in vicinanza dell' origine aortica. L' a. capsulare media alle volte è unica pei due lati ; talora essa nasce dall' aorta o anche dal tronco celiaco o dall' a. renale. Si possono anche riscontrare tre arterie capsulari medie. L'A. capsulare inferiore può raggiungere dimensioni considerevoli, ed allora fornisce l'a. diaframmatica inferiore. Talvolta si ha un altro ramo capsulare inferiore, che si origina da uno dei rami dell' a. renale.

Cloquet ricorda semplicemente l'esistenza per ogni lato di un'a. capsulare superiore, proveniente dall'a. diaframmatica inferiore; di una a. capsulare media,

di origine aortica, e di più arterie capsulari inferiori, rappresentate da esilissimi rami che originano dall'a. renale.

Blandin accenna solo ad alcuni piccoli rami arteriosi che si originano dall'a. diaframmatica inferiore (arterie capsulari superiori), ad una a. capsulare media, e ad altri ramoscelli, che si portano con decorso ascendente dall'a. renale alla glandola soprarenale (arterie capsulari inferiori).

Gorgone descrive un'a. capsulare superiore ed una a. capsulare media per lato. Quest'ultima invia qualche ramoscello al pilastro corrispondente del diaframma ed alle glandole linfatiche lombari; talvolta si origina dal tronco celiaco, dall'a. renale o da una delle arterie spermatiche; talvolta ancora, invece di due arterie capsulari medie (una per lato), se ne hanno tre. Si hanno più arterie capsulari inferiori.

Fort parla di un'a. capsulare superiore, una a. capsulare media ed una a. capsulare inferiore.

Cruveilhier ricorda un ramo capsulare superiore, più rami capsulari inferiori ed un'a. capsulare media, la quale, dopo di avere dato qualche ramo al pilastro corrispondente del diaframma ed al tessuto cellulo-adiposo vicino, si esaurisce nelle due superfici dell'organo soprarenale corrispondente.

Secondo Sappey le arterie capsulari superiori sono esili rami che dall'a. diaframmatica inferiore si portano trasversalmente in fuori; l'a. capsulare media, una per lato, si origina dall'aorta un po' al di sopra dell'a. renale; le arterie capsulari inferiori sono esili rami che si originano dall'a. renale. Oltre a questi rami, le capsule surrenali ricevono altri ramoscelli dall'inviluppo capsulo-fibroso del rene.

Henle parla di arterie soprarenali superiori, provenienti dall'a. frenica inferiore; di un'a. capsulare media, e di fini ramoscelli che salgono dall'a renale (a. capsulari inferiori).

Beaunis e Bouchard dicono che ogni capsula surrenale riceve da 15 a 20 branche dell'a. capsulare superiore, media ed inferiore, e questo schematismo morfologico riproducono anche nelle figure. Talvolta l'a. capsulare media fornisce l'a. spermatica, oppure manca, od è sviluppatissima, ed in quest'ultimo caso fornisce l'a. diaframmatica inferiore.

Krause e Gegenbaur danno delle arterie surrenali presso a poco la stessa descrizione.

Per Debierre la glandola soprarenale riceve un ramo dall'a. diaframmatica inferiore (a. capsulare superiore), un ramo dall'a. renale (a. capsulare inferiore), ed un ramo dall'aorta (a. capsulare media). Talvolta quest'ultima manca od è fornita dall'a. renale: talvolta dà anche l'a. spermatica.

Secondo Quain ciascuna a. diaframmatica inferiore fornisce delle piccole branche (soprarenali superiori) alla capsula soprarenale del lato corrispondente; l'a. renale ne fornisce una o due (arterie soprarenali inferiori); l'aorta ne fornisce una per lato (a. soprarenale media). Quest'ultima è spesso assai piccola ed è rim-

piazzata dall'a. soprarenale superiore ed inferiore; talvolta fornisce l'a. spermatica, più spesso a sinistra che a destra.

Romiti descrive un'a. capsulare superiore, ramo dell'a. diaframmatica inferiore. Egli aggiunge che alle volte, secondo Lauth, l'a. diaframmatica inferiore fornisce tre arterie capsulari. Le arterie capsulari medie sono due sottili arterie che nascono dall'aorta; esse possono mancare da uno o dai due lati, possono essere doppie o triple; possono dare origine all'a. spermatica; possono nascere dal tronco celiaco. L'a. capsulare inferiore è costante, ed esiste in numero vario.

Testut, Poirier, Carpy e Chiarugi descrivono un'a. capsulare superiore, una media ed una inferiore.

Secondo Landau non esiste in alcun vertebrato una speciale arteria capsulare, ma vanno all'organo 15-20 ramoscelli, i quali in diverso numero originano dall'a. renale, frenica, lombare e dall'aorta addominale.

Come risulta dalle note bibliografiche riportate, non si ha ancora una descrizione esatta e completa della irrigazione arteriosa delle glandole soprarenali, nè si può dire che esista accordo nelle brevi descrizioni che di essa danno gli autori ricordati. Le mie ricerche sono state eseguite su numerosi cadaveri iniettati coi metodi comuni. Per brevità mi limiterò a descrivere i reperti più importanti. Per tale descrizione mi avvarrò della nomenclatura più comunemente adottata; ma indicherò col nome di surrenali le arterie che vanno alla capsula surrenale, nome che mi sembra molto più proprio di quello di a. capsulari, sia perchè più rispondente al significato che noi oggi diamo all'organo soprarenale, sia perchè si evita una confusione con rami che vanno alla capsula adiposa del rene, e che meritano veramente il nome di arterie capsulari.

Osservazioni personali.

1ª Osservazione. – (Tav. 4ª fig. 1ª). – *Uomo di anni 33.* – L'irrigazione arteriosa della glandola soprarenale di sinistra è fornita dall'a. diaframmatica inferiore, dal tronco celiaco e dall'a. renale.

a) L'a. diaframmatica inferiore si origina, con un tronco unico per le due diaframmatiche, dal tronco celiaco; si porta in alto ed all'esterno, e giunta a livello del foro diaframmatico per la vena cava, si divide nei suoi due rami terminali. Nel suo percorso fornisce i seguenti rami collaterali:

1.° Un esile ramoscello pei pilastri del diaframma.

2.° Un primo ramo surrenale che, con decorso trasversale in fuori, si sfiocca in numerosi ramoscelli « a penicillo », i quali vanno alla superficie antero-esterna dell'organo surrenale, al di sopra del solco principale.

3.° Un secondo ramo surrenale, il quale, con decorso parallelo al primo, dal

quale dista circa un centimetro, si sfiocca in numerosi rami che irrorano l'apice e parte della superficie postero-interna dell'organo.

4.° Un grosso ramo collaterale si stacca dall'a. diaframmatica inferiore a livello di una linea orizzontale che passa circa due centimetri in sopra dell'organo soprarenale, e con decorso orizzontale all'esterno, parallelamente all'organo soprarenale, si distribuisce al diaframma. Nel suo percorso fornisce dieci rami, paralleli tra di loro, i quali, con decorso in basso ed all'esterno, irrorano la parte superiore delle due superfici dell'organo soprarenale. Il ramo situato lateralmente è grosso il doppio degli altri.

5.° Un esile ramo si stacca dall'a. diaframmatica a due millimetri circa al di sopra del ramo precedente, e con decorso in basso ed all'esterno, si sfiocca sulle due superfici e sul margine esterno dell'organo soprarenale.

b) Dal tronco celiaco si stacca un esile ramo arterioso, il quale, dopo un brevissimo percorso, si divide in due ramoscelli; questi, lunghi e sottili, si allontanano poco a poco l'uno dall'altro e finalmente si distribuiscono sulla superficie antero-esterna dell'organo surrenale, in vicinanza del solco principale.

c) L'arteria renale contribuisce con tre rami all'irrorazione arteriosa dell'organo soprarenale. Un primo ramoscello si spicca dall'a. renale a mezzo centimetro dalla sua origine, e dopo di avere fornito un ramo pel ganglio semilunare (ramo celiaco del D'Evant), si porta in fuori e si distribuisce alle due superfici dell'organo. Un secondo ramo si stacca dall'a. renale a due centimetri circa dalla sua origine, si porta in alto ed all'esterno, tra la superficie anteriore del rene e la superficie postero-interna della glandola soprarenale, alla quale fornisce numerosi ramoscelli, e quindi, continuando il suo decorso in fuori, si esaurisce nella capsula adiposa del rene. In questo suo lungo tragitto, l'arteria descrive una curva, la cui concavità guarda l'ilo renale.

Un terzo ramo, originatosi dalla branca di biforcazione inferiore dell'arteria renale, si divide in due ramoscelli, di cui uno, con decorso discendente, si distribuisce alla capsula adiposa del rene, mentre l'altro, con decorso ascendente, si sfiocca in numerosi ramoscelli nel polo inferiore dell'organo soprarenale.

2.ª Osservazione. – (Tav. 4ª fig. 1ª). – *Uomo di anni 33.* L'irrigazione arteriosa della glandola soprarenale di destra è fornita dall'a. diaframmatica inferiore, dall'aorta e dall'a. renale.

a) L'arteria diaframmatica inferiore si origina con un tronco, unico per le due arterie diaframmatiche inferiori, dal tronco celiaco, si porta in alto ed all'esterno, e giunta a livello del foro diaframmatico per la vena cava, si divide in due rami terminali, dei quali uno si porta all'esterno, l'altro anteriormente nel diaframma. Nel suo percorso fornisce i seguenti rami collaterali:

1° un ramo surrenale il quale si divide, subito dopo originatosi, in due rami

lunghi; questi rami si portano trasversalmente in fuori e terminano « a penicillo » sulla superficie antero-esterna dell'organo.

2.° Un ramo surrenale, che, parallelo al primo, dal quale dista di un centimetro circa, si distribuisce sulla superficie postero-interna dell'organo.

3.° Un altro ramo surrenale il quale è identico al precedente per decorso, rapporti e distribuzione.

4.° A livello di una linea orizzontale che passa a due centimetri in sopra dell'apice della glandola soprarenale, l'a. diaframmatica fornisce un grosso ramo collaterale, il quale portandosi orizzontalmente all'esterno e con decorso parallelo al margine esterno della glandola soprarenale, si esaurisce nel diaframma. Esso fornisce numerosi rami surrenali i quali hanno un decorso dall'alto al basso e dall'interno all'esterno. Il ramo situato più lateralmente è più voluminoso degli altri.

b) Dall'aorta, un po' al di sotto dell'a. mesenterica superiore, si origina un ramo sottile, il quale, incrociando dal basso all'alto e dall'interno all'esterno l'a. renale, si sfiocca in numerosi ramoscelli che si distribuiscono alla superficie antero-esterna dell'organo soprarenale. Esso fornisce il ramo celiaco.

c) L'a. renale fornisce un grosso ramo surrenale il quale si porta in alto ed all'esterno, e dopo di avere fornito numerosi ramoscelli alla superficie posteriore dell'organo soprarenale, si continua in fuori e poi in basso per esaurirsi nella capsula adiposa del rene.

Dal ramo di biforcazione inferiore dell'a. renale si origina un esile collaterale che si divide subito dopo la sua origine in due rami, dei quali l'uno, con decorso discendente, si esaurisce nella capsula adiposa dei rene, mentre l'altro si porta in alto, e si si distribuisce sulla superficie antero-esterna dell'organo soprarenale.

3.ª Osservazione. - (Tav. 4ª fig. 2ª). - *Donna di anni 18.* - L'irrigazione arteriosa dell'organo soprarenale di destra è fornita dall'arteria diaframmatica inferiore dello stesso lato, dall'a. mesenterica superiore, dall'aorta e dall'a renale.

a) L'a. diaframmatica inferiore nasce dall'aorta con un tronco unico per le due arterie diaframmatiche inferiori, e con decorso in alto ed all'esterno, giunge sino a livello del foro diaframmatico per la vena cava inferiore, ove si divide nei due rami terminali. Nel suo percorso fornisce le seguenti collaterali:

1.° Un grosso ramo collaterale, il quale si origina a livello di una linea orizzontale che passa ad un centimetro di distanza dall'apice dell'organo soprarenale, e con decorso all'esterno si esaurisce nel diaframma. Nel suo percorso questo ramo fornisce circa dieci esili collaterali, i quali con decorso discendente si portano all'organo soprarenale. Il ramo situato più lateralmente è più grosso degli altri.

2.° Un lungo ed esile ramo collaterale, il quale si stacca dal tronco dell'a. diafr. inf. a circa due millimetri in sopra del grosso ramo collaterale precedentemente descritto, incrocia quest'ultimo dall'alto in basso e dall'interno all'esterno e si distribuisce sulla superficie postero-interna dell'organo soprarenale.

b) Dall'a. mesenterica superiore si stacca un ramo, discretamente robusto, il quale si dirige all'esterno ed in alto, e si divide in due rami, che si distribuiscono a penicillo sulla superficie antero-esterna dell'organo soprarenale.

c) Dall'aorta, a circa due centimetri al disotto dell'origine dell' a. renale, si origina un robusto ramo arterioso, il quale, dopo di avere fornito un esile ramo pei gangli linfatici lombari, si distribuisce alla superficie postero-interna dell'organo soprarenale.

d) L'a. renale fornisce tre arterie surrenali. La prima si spicca a circa un centimetro e mezzo dall'origine dell'a. renale e si distribuisce alla superficie antero-esterna dell'organo. La seconda si origina mezzo centimetro più all'esterno e si distribuisce alla superficie postero-interna. La terza, più lunga delle precedenti, si porta in alto, adagiandosi tra il rene e l'organo soprarenale, al quale fornisce numerosi rami, e quindi, continuando il decorso all'esterno e poi in basso, forma una curva la cui concavità guarda l'ilo del rene. Si distribuisce alla capsula adiposa del rene.

4.ª Osservazione. - (Tav. 4ª fig. 2ª) *Donna di anni 18.* - L' irrigazione arteriosa dell'organo soprarenale di sinistra è fornita dall'a. diaframmatica inferiore, dall'aorta e dall'a. renale.

a) L' a. diaframmatica inferiore di sinistra si origina con un tronco, comune per le due arterie diaframmatiche inferiori, dall'aorta, e con decorso in alto ed all' esterno giunge a livello del foro diaframmatico per la vena cava inferiore, ove si divide nei due rami terminali. Nel suo percorso fornisce un esile ramo collaterale, il quale si stacca a livello di una linea orizzontale che passa per l'apice dell'organo surrenale, e con decorso all'esterno, si esaurisce nell'organo soprarenale stesso, al quale si distribuisce con molti rami collaterali.

b) L' aorta fornisce due esili rami alla superficie postero-interna dell'organo soprarenale.

c) L' a. renale fornisce un robusto ramo collaterale il quale si dirige in alto ed all'esterno, adagiandosi tra il rene e la glandola soprarenale, alla quale fornisce numerosi ramoscelli; quindi, continuando il suo decorso all'esterno e poi in basso, si distribuisce alla capsula adiposa del rene.

5ª. Osservazione - (Tav. 4ª fig. 3ª). - *Donna di anni 16.* - L'irrigazione arteriosa dell'organo soprarenale di destra è fornita dall'a. diaframmatica inferiore, dall'aorta e dall'a. renale.

a) L' a. diaframmatica inferiore di destra si origina dal tronco celiaco, si porta in alto ed all'esterno, e giunta a livello del foro diaframmatico per la vena cava si divide nei suoi due rami terminali. Nel suo lungo decorso fornisce i seguenti rami collaterali:

1.° Un grosso ramo si stacca a livello di una linea orizzontale che passa a

circa 1½ cm. al di sopra dell'organo soprarenale, e con decorso orizzontale si porta all'esterno, esaurendosi nel diaframma. Egli fornisce numerosi rami collaterali all'organo soprarenale. L'ultimo di tali collaterali è più grosso degli altri.

2.° Quattro esili ramoscelli i quali si portano all'esterno e si distribuiscono alle due superfici dell'organo soprarenale.

b) L'aorta fornisce tre arterie surrenali:

1.° Un primo ramo si origina un po' all'esterno dell'a. mesenterica superiore e si dirige in fuori. Subito dopo originato fornisce il ramo celiaco; indi prosegue il decorso all'esterno, e si distribuisce alla superficie antero-esterna dell'organo soprarenale.

2.° Un secondo ramo si stacca dal lato destro dell'aorta, a pochi millimetri in alto del ramo precedente. Esso è molto voluminoso, e dopo circa due centimetri di percorso all'esterno, si sfiocca in numerosi rami, i quali si distribuiscono alla superficie posteriore dell'organo soprarenale; uno di questi rami, adagiandosi tra il rene e la capsula surrenale, alla quale fornisce numerosi collaterali, si porta in fuori e poi in basso, formando una curva la cui concavità guarda l'ilo del rene; esso decorre tra la capsula fibrosa e la capsula adiposa del rene, alla quale ultima si distribuisce.

3.° Il terzo ramo è molto esile; esso, dopo di avere fornito un ramo ascendente per la superficie antero-esterna dell'organo soprarenale, si divide in due rami terminali, dei quali uno si dirige in basso (a. utero-ovarica), mentre l'altro si distribuisce all'organo soprarenale.

c) L'a. renale fornisce un esile ramo per la superficie posteriore dell'organo soprarenale. Un altro ramo surrenale, originatosi da una delle tre branche di biforcazione dell'a. renale, fornisce un ramo per la capsula adiposa del rene.

6.ª Osservazione. – (Tav. 4ª fig. 3ª). – *Donna di anni 16.* – L'irrigazione arteriosa della glandola soprarenale di sinistra è fornita dall'a. diaframmatica inferiore, dall'aorta e dall'a. renale.

a) L'a. diaframmatica inferiore si origina dall'aorta, un po' al di sopra del tronco celiaco, e con decorso in alto ed all'esterno si divide, a livello del foro diaframmatico per la vena cava, nei suoi due rami terminali. Nel suo percorso fornisce i seguenti rami collaterali:

1.° Un grosso ramo collaterale si stacca dall'a diaframmatica inferiore a livello di una linea orizzontale che passa a circa due centimetri in alto della glandola soprarenale. Questo ramo si distribuisce al diaframma; nel suo percorso fornisce circa dieci rami surrenali.

2.° Tre esili collaterali, paralleli tra di loro, si portano con decorso all'esterno ed in basso sulle due superfici dell'organo soprarenale.

3.° Un ramo, più grosso delle tre collaterali precedenti, si stacca dall'a. diaframmatica inferiore a circa mezzo centimetro dalla sua origine e si divide subito in due rami: ramo surrenale e ramo celiaco.

b) L'aorta provvede largamente all'irrigazione arteriosa dell' organo soprarenale Un primo ramo, a partire dall'alto, si origina nell'angolo formato dall'aorta e dall'a. renale, e si distribuisce alla superficie posteriore dell'organo soprarenale. Un altro ramo si stacca un po' all'interno dell'origine dell'a. renale e con decorso in alto ed all'esterno si porta sulle due superfici della capsula soprarenale, sulle quali si sfiocca a penicillo. Un terzo ramo si origina dall'aorta a mezzo centimetro circa al disotto dell'origine dell'a. renale, e portandosi in fuori, fornisce un esile ramoscello surrenale, indi continua il decorso all'esterno e si divide in due rami, dei quali uno si sfiocca in rami numerosi sull'organo soprarenale, mentre l'altro, con decorso discendente, si esaurisce nella capsula adiposa del rene. E finalmente si ha un quarto ramoscello arterioso, il quale si origina dall'aorta a circa quattro centimetri al disotto dell'a. mesenterica superiore e si divide subito dopo in due rami: ramo surrenale e ramo utero-ovarico.

c) L' arteria renale fornisce un solo ramo collaterale. Esso si origina in vicinanza dell'angolo inferiore dell'organo soprarenale, decorre tra questo ed il rene fornendo al primo numerosi rami surrenali ed al rene un ramo robusto che lo perfora nel suo polo superiore; indi continua il suo decorso all'esterno e poi in basso, e si distribuisce alla capsula adiposa del rene ed al tessuto cellulo adiposo del bacino.

7.ª Osservazione. - (Tav. 4ª fig. 4ª). *Donna di anni 25.* - L'irrigazione arteriosa della glandola soprarenale di destra è fornita dall'a. diaframmatica inferiore e dall'a. renale.

a) L'a. diaframmatica inferiore si origina dal tronco celiaco e si dirige in alto, dividendosi, a livello del foro diaframmalico per la vena cava, nei suoi due rami terminali. Nel suo percorso fornisce le seguenti collaterali:

1.° Un grosso ramo collaterale si origina a circa due centimetri al di sopra dell'organo soprarenale e si esaurisce nel diaframma, dopo di aver fornito all'organo soprarenale parecchi esili ramoscelli: il ramoscello situato più lateralmente ha un calibro maggiore di tutti gli altri.

2.° In vicinanza dal suo punto di origine si staccano dall'a. diaframmatica inferiore due esili collaterali i quali, con decorso all'esterno, si sfioccano in numerosi ramoscelli sulla superficie antero-esterna dell' organo soprarenale.

b) L'a. renale, a circa due centimetri dalla sua origine, si divide in due rami i quali si dirigono verso l'ilo; il ramo superiore si divide a sua volta in due rami: superiore ed inferiore. Da quest'ultimo ramo inferiore si origina un esile ramo surrenale.

Dal tronco dell'a. renale nasce un grosso ramo arterioso il quale si porta in alto ed all'esterno e si divide in due rami, superiore ed inferiore. Il ramo inferiore penetra nel rene per il suo polo superiore, dopo di avere dato un ramoscello per l'organo surrenale e per la capsula adiposa del rene. Il ramo superiore

fornisce qualche ramoscello ai pilastri del diaframma, e poi si distribuisce con numerose collaterali sulla superficie posteriore dell'organo soprarenale; un grosso ramo continua in alto ed all'esterno il decorso del tronco principale, indi piega in basso e si esaurisce nella capsula adiposa del rene.

8ª. Osservazione. – (Tav. 4ª fig. 4ª). - *Donna di anni 25.* – L'irrigazione arteriosa della glandola soprarenale di sinistra è fornita dall'a. diaframmatica inferiore e dall'a. renale.

a) L'a. diaframmatica inferiore si origina dal tronco celiaco, si dirige in alto, e giunta a livello del foro diaframmatico per la vena cava, si divide in due rami terminali. Nel suo percorso fornisce:

1. Un ramo collaterale piuttosto esile il quale si stacca a mezzo centimetro circa dall'origine dell'a. diaframmatica inferiore e si porta all'esterno ed un po' in alto; esso si divide in due rami terminali, uno superiore ed uno inferiore. Il primo ha un decorso ascendente e parallelo al margine interno dell'organo soprarenale, e si esaurisce nel diaframma, dopo di avere fornito alcuni rami surrenali. Il ramo inferiore si sfiocca in numerosi ramoscelli, dei quali uno va al pilastro del diaframma mentre gli altri si distribuiscono alla superficie postero-interna dell'organo soprarenale.

2. Un ramo celiaco.

3. Due esili collaterali che si distribuiscono alla superficie anteriore dell'organo soprarenale.

4. A livello di una linea orizzontale che passa a circa due centimetri in alto della capsula surrenale l'a. diaframmatica inferiore fornisce un grosso ramo il quale si distribuisce al diaframma.

b) L'a. renale fornisce due rami surrenali; il più voluminoso decorre tra il rene e la superficie posteriore della glandola soprarenale, alla quale fornisce numerose collaterali; indi volge all'esterno ed in basso e si distribuisce alla capsula adiposa del rene.

Non credo opportuno continuare nella descrizione dei reperti riscontrati in altri numerosi cadaveri; essi, pur essendo singolarmente diversi l'uno dall'altro, ripetono su per giù nelle linee fondamentali le stesse particolarità ricordate nelle pagine precedenti; e dal complesso delle osservazioni fatte credo possano trarsi alcune considerazioni sulla irrorazione arteriosa delle glandole soprarenali.

In tutti i casi da me osservati le arterie surrenali erano collaterali dell'a. diaframmatica inferiore, dell'aorta, dell'arteria renale, del tronco celiaco e dell'a. mesenterica superiore. Raramente però in uno stesso individuo le arterie surrenali venivano da tutte queste sorgenti; più costanti erano i rami provenienti dall'a. diaframmatica inferiore, mentre i casi nei quali esse provenivano dal tronco celiaco e dall'a. mesenterica superiore erano meno frequenti. In numerosi casi

un'a. surrenale si staccava dall'aorta con un tronco in comune con l'a. utero-ovarica (o spermatica).

La riduzione della irrorazione della glandola soprarenale a tre soli tronchi arteriosi (a. capsulare superiore, media ed inferiore), quale si trova nella maggior parte dei trattati classici, non ha alcun valore reale; essa ha tutt'al più un valore didattico. Noi infatti vediamo che l'organo soprarenale è tutto avvolto da una complicatissima rete arteriosa, la quale è alla dipendenza di tutti o di alcuni dei rami precedentemente ricordati. Per questa ampia e molteplice vascolarizzazione arteriosa si potrebbe al più parlare di arterie capsulari superiori, medie ed inferiori; ma anche questa nomenclatura riesce errata, quando si vuole assegnare a ciascuno di questi gruppi vascolari, come generalmente si fa, una origine determinata, e cioè l'origine diaframmatica alle arterie capsulari superiori, l'origine aortica alle capsulari medie, l'origine renale alle capsulari inferiori. Noi infatti vediamo che non raramente le arterie capsulari medie vengono dall'a. diaframmatica inferiore e quelle inferiori dall'aorta. Mi pare dunque che sia più esatto parlare solamente di arterie surrenali di origine aortica o renale o diaframmatica o celiaca od infine di origine mesenterica.

I rami surrenali di origine aortica si staccano dalla faccia anteriore o laterale dall'aorta, ed il loro punto di emergenza può trovarsi nel tratto compreso tra l'a. diaframmatica inferiore e l'origine dell'a. spermatica. Questi rami possono essere di calibro vario; forniscono spesso ramoscelli al ganglio semilunare (ramo celiaco), ai gangli linfatici lombari ed alla capsula adiposa del rene, e si distribuiscono sulle due superfici dell'organo soprarenale. Il numero dei rami surrenali di origine aortica è vario; talvolta mancano, o sono rappresentati da uno o due ramoscelli o da un numero maggiore; in un caso ne ho riscontrati fino a sei per lato.

I rami surrenali che provengono dal tronco celiaco e dall'a. mesenterica superiore sono esili rami i quali possono esistere insieme con i rami aortici, oppure li sostituiscono nella loro assenza.

I rami surrenali di origine renale sono costanti; le variazioni riguardano solo il numero e l'origine di essi, in quanto che se ne possono avere fino a quattro per lato e possono originarsi in un punto qualunque dell'a. renale o dei suoi rami di biforcazione. Essi si distribuiscono alle due superfici dell'organo soprarenale, ed inviano anche brevi collaterali ai pilastri del diaframma, al ganglio semilunare ed alla capsula adiposa del rene.

In tutti i casi da me osservati, ho notato un ramo arterioso, discretamente robusto, e che non ho riscontrato descritto da alcuno, il quale, originatosi dall'a. renale o da una delle sue branche di biforcazione, si porta in alto ed all'esterno, si adagia tra il rene e la superficie postero-interna della glandola soprarenale, alla quale fornisce numerosi rami collaterali; indi, con decorso in basso ed all'esterno, e poi verticalmente in basso, decorre nella capsula adiposa del rene,

nella quale si esaurisce; solo in qualche caso ho potuto seguire detto ramo fino al tessuto adiposo del piccolo bacino.

I rami surrenali che originano dall'a. diaframmatica inferiore meritano una considerazione speciale. Questa arteria si origina dall'aorta o dal tronco celiaco, e con decorso in alto ed all'esterno, giunge a livello del foro diaframmatico per la vena cava, ove si divide nei suoi due rami terminali, dei quali uno si dirige all'esterno e l'altro anteriormente. Nel suo decorso, oltre ai ramoscelli pei pilastri del diaframma ed a quelli anastomotici preesofagei, fornisce anche alcuni rami surrenali, in numero da uno a quattro; fornisce inoltre un ramo collaterale di calibro molto più grosso dei precedenti, il quale, staccatosi per lo più a livello di una linea orizzontale che passa a qualche centimetro in sopra dell'apice della glandola soprarenale, si porta orizzontalmente all'esterno, e si esaurisce nel diaframma. Questo ramo, da molti autori considerato come arteria capsulare superiore, fornisce nel suo percorso numerosi rami collaterali i quali, con decorso discendente, si dirigono verso la glandola soprarenale, alla quale si distribuiscono. In un precedente lavoro sulla morfogenesi delle arterie diaframmatiche inferiori nell'uomo ho dimostrato come in un primo periodo dello sviluppo ontogenico questo grosso ramo collaterale meriti veramente il nome di arteria capsulare superiore. E difatti esso si presenta dapprincipio come un ramo molto grosso, il quale, dopo di avere fornito numerosi rami collaterali alla glandola soprarenale ed un ramo esilissimo al diaframma, si esaurisce sull'organo soprarenale con un ramo terminale che si adagia sul margine dell'organo stesso. Nel corso dell'ontogenesi il calibro e la lunghezza dell'esile collaterale diaframmatica crescono sempre più, fino a che dal settimo mese lunare in poi essa supera in calibro ed importanza il ramo terminale dell'a. surrenale, ed è allora molto più naturale considerare quello come la continuazione del tronco arterioso ed il ramo surrenale come un suo ramo collaterale. La denominazione quindi di arteria surrenale superiore, data al grosso tronco collaterale dell'a. diaframmatica inferiore, non è giustificata nell'adulto da nessuna condizione morfologica. E però io credo più rispondente al vero considerare tale ramo collaterale come un ramo diaframmatico, dal quale si originano ramoscelli destinati all'organo soprarenale. Questi ramoscelli sono talora in numero di venti e si distribuiscono alle due superfici dell'organo soprarenale. Nei soggetti da me studiati, essi sono stati sempre evidenti; solo in un caso mi fu dato riconoscere la disposizione rappresentata nella glandola di sinistra della figura 4ª. Il ramo situato più lateralmente ha generalmente un calibro che supera quello di tutti gli altri rami; esso rappresenta l'antico ramo terminale dell'a. surrenale superiore.

Qualunque sia l'origine delle arterie surrenali, esse presentano generalmente la proprietà morfologica di sfioccarsi « a penicillo » in vicinanza dell'organo soprarenale o sull'organo stesso.

Concludendo dunque, io credo che non si possa accettare lo schematismo clas-

sico, fino ad oggi quasi universalmente riconosciuto, sulla irrigazione arteriosa delle glandole soprarenali nell'uomo; tale schematismo, per quanto possa apparire a prima vista giustificato da un fine didattico, è troppo artificioso e molto lontano dal vero; esso non dà se non una debole immagine dell'irrigazione arteriosa dell'organo soprarenale.

Bibliografia

(1) Meckel. *Anatomie*, 1826.

(2) Cloquet. *Anatomie de l'homme.* Bruxelles, 1830.

(3) Blandin. *Nouveaux éléments d'anatomie descriptive.* Paris, 1838.

(4) Gorgone. *Corso completo di anatomia descrittiva.* Palermo, 1841.

(5) Fort. *Anatomie.*

(6) Cruveilhier. *Traité d'anatomie descriptive.* Paris, 1868.

(7) Sappey. *Anatomie descriptive.* 1874.

(8) Henle. *Handbuch des Sistematischen Anatomie des Menschen,* 1876.

(9) Beaunis e Bouchard. *Anatomia descrittiva.* Milano, Edit. Vallardi.

(10) Debierre. *Anatomia dell'uomo* Milano, Idem.

(11) Quain. *Trattato completo di anatomia umana.* Milano, Idem.

(12) Romiti. *Trattato di anatomia dell'uomo.* Milano, Idem.

(13) Krause. *Nachträge zur allgemeinen und mikroscopischen Anatomie.* 1881.

(14) Gegenbaur. *Traité d'Anat. humaine.* Paris, 1889.

(15) Têstut. *Trattato di anatomia umana*, trad. Sperino. Torino.

(16) D'Evant. *Dei rami minori dell'aorta addominale, con speciale considerazione intorno alla irrigazione arteriosa del plesso solare;* in: Mon. Zool. ital. 1901, pag. 287.

(17) Barpi. *Intorno ai rami minori dell'aorta addominale, etc....*, in Arch. ital. di Anat. e di Embriologia, Vol. 1°, 1902.

(18) Poirier et Charpy. *Traité d'Anat. humaine.* Paris, 1904.

(19) Sperino e Balli. *La circolazione dell'organo parasimpatico.* Modena, 1907.

(20) I. W. P. Fransen. *Le système vasculaire abdominal et pelvien des primates;* in: Petrus Camper, 4. Deel, 4. Aflevering, 1907.

(21) Landau. *Zur Morphologie der Nebenniere.* IV. (Blutgefaesse); in: Internat. Monatschrift Anat. Phys. B. XXIX, 1908.

(22) Chiarugi. *Istituzioni i Anatomia dell'uomo.* Milano (in corso di stampa).

(23) E. Luna. *Zur Morphogenese der unteren Zwerchfellarterien beim Menschen* (in corso di pubblicazione).

SPIEGAZIONE DELLA TAVOLA 4.

Indicazioni comuni

R. = rene.
G. = glandola soprarenale.
a. = aorta.
a. r. = arteria renale.
a. m. s. = arteria mesenterica superiore.
t. c. = tronco celiaco.
a. d. i. = arteria diaframmatica inferiore.

Fig. 1. Irrigazione arteriosa delle glandole soprarenali in un uomo di anni 33.
Fig. 2. Irrigazione arteriosa delle glandole soprarenali in una donna di anni 18.
Fig. 3. Irrigazione arteriosa delle glandole soprarenali in una donna di anni 16.
Fig. 4. Irrigazione arteriosa delle glandole soprarenali in una donna di anni 25.

FIG. 1

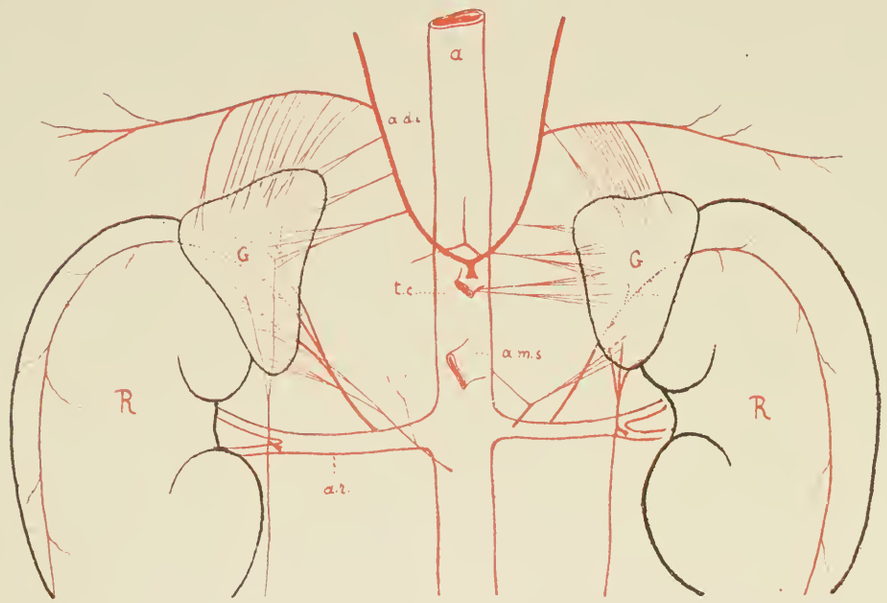

FIG. 3

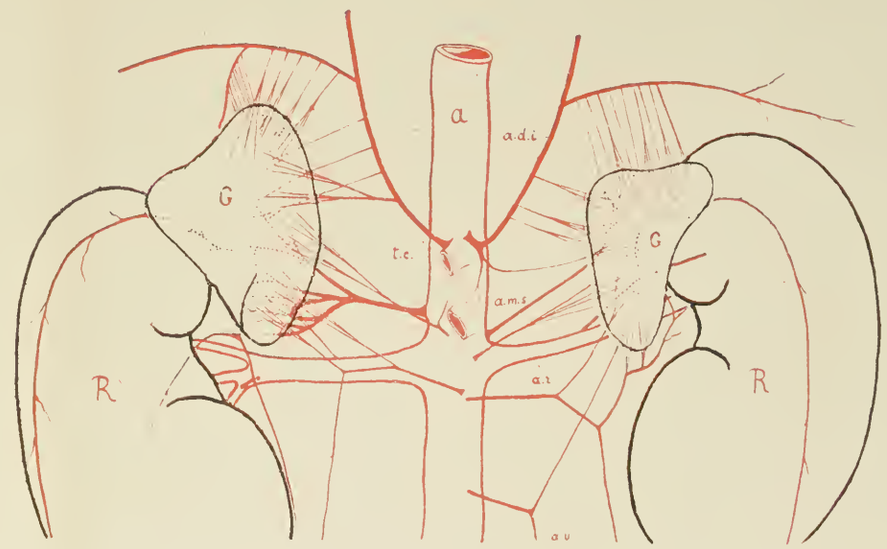

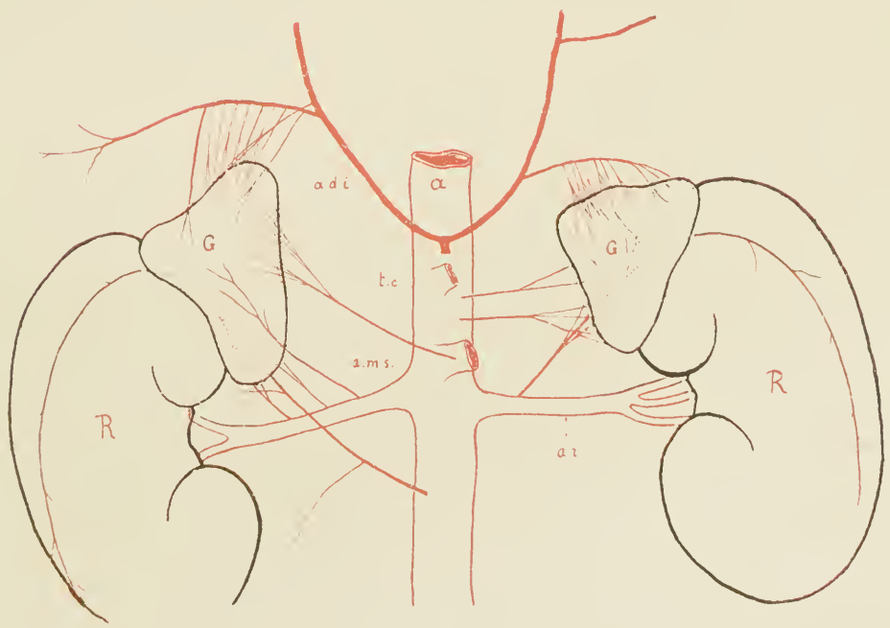

FIG. 2

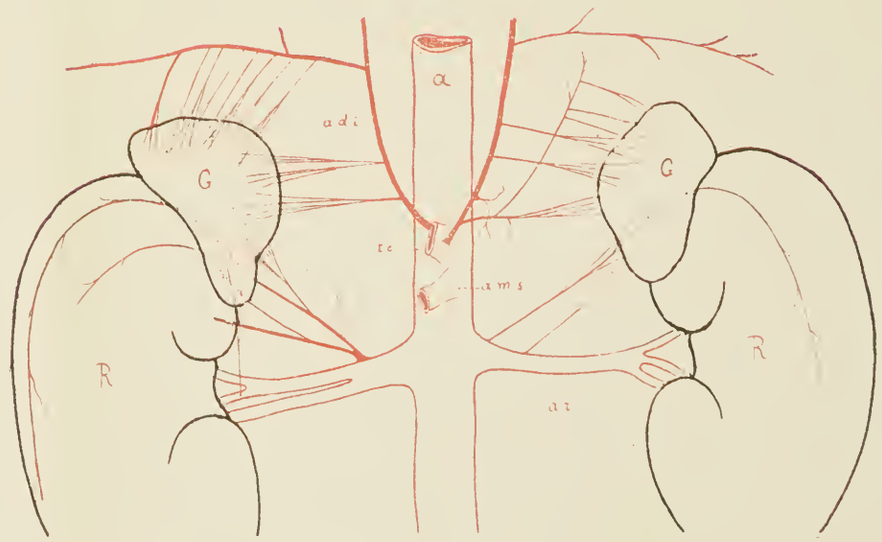

FIG. 4

Fot. Danesi - Roma

DALL' ISTITUTO
DI ANATOMIA UMANA NORMALE DELLA R. UNIVERSITÀ DI SASSARI
DIRETTO DAL PROF. G. SALVI

INTORNO AD ALCUNE PARTICOLARITA' ANATOMICHE DEL PALATO NELL' UOMO

Muccosa, ghiandole palatine e di Verga, fossette ed aree cribrose, residui della fessura palatina.

PEL

Dott. ANDREA MANNU
Settore e Libero Docente

(Tavole 5 e 6 e ventitrè figure nel testo)

Oggetto di questo lavoro è lo studio di alcune particolarità anatomiche che riguardano la muccosa, le ghiandole e lo scheletro del palato nell'uomo. Per quanto a me consta, la muccosa e le ghiandole palatine non furono finora argomento di ricerche speciali per gli Anatomici, dei quali invece fu sempre argomento preferito lo studio dello scheletro del palato, indipendente dalle parti molli che lo rivestono. Su questo infatti possediamo una ricchissima bibliografia, raccolta in gran parte da Bovero (2) nella sua recente memoria sull'anatomia del palato duro. Per quanto riguarda quindi la muccosa e le ghiandole, le nostre cognizioni sono desunte quasi unicamente dai trattati di Anatomia.

Una descrizione abbastanza esatta, se non completa della muccosa palatina è quella data da Cruveilhier (5). Secondo questo autore lo strato muccoso del palato è rimarchevole per il suo colore biancastro, lo spessore del suo epitelio, la sua densità, la sua aderenza al periostio. Gli orifizî delle ghiandole palatine, visibili ad occhio nudo, si aprono all'esterno e sono più numerosi indietro che in avanti; spesso ve ne sono due molto più ampi situati a destra e a sinistra dell'estremità posteriore del rafe mediano, e che appartengono tanto alla volta palatina che al velo del palato.

Sappey (18) ripete, poco modificata, la descrizione del Cruveilhier, ma invece di due veri e propri orifizî ghiandolari più cospicui, parla di due fossette, dove

il numero degli orifizî è più considerevole, situate ai lati del rafe mediano in vicinanza dell'estremità posteriore di esso. Sappey asserisce inoltre che queste fossette furono la prima volta indicate da Morgagni e disegnate in seguito da Albino.

Nei trattati un po' antichi e precedenti a quelli del Cruveilhier (1874) e di Sappey (1887) (Velpeau-Beraud (24), Gorgone (7), Strambio (20), Beaunis-Bouchard (1), ecc.), la descrizione della muccosa palatina è spesso trascurata e quella delle ghiandole si riduce alla sola indicazione della loro presenza.

Huschke (9) descrive all'estremità del palato, da ciascun lato della linea mediana, un foro nel quale si aprono i condotti escretori di molte ghiandole.

Stieda (19) nella sua memoria sul *torus palatinus* rappresenta nella fig. 7 della tav. VII, la superfice muccosa di un palato, ove gli orifizî ghiandolari sono abbastanza regolarmente disseminati, e disposti in una superfice allungata e triangolare, lateralmente al *torus;* ma egli vuol dimostrare soltanto che le ghiandole palatine non si trovano mai sulla superfice del *torus palatinus* e non dà descrizione alcuna della disposizione degli orifizî ghiandolari.

Calori (3) osservò nel palato umano fra i numerosi orifizi ghiandolari « due maggiori orifizî i quali conducono a due fossettine profonde un millimetro o poco più, nelle quali mettono foce alcuni conduttini escretori di glandole palatine, e che perciò ricevono sembiante di brevissimi condotti escretori comuni ». Avendo esaminato il palato in 100 cadaveri di sesso mascolino trovò i due orifizî maggiori 26 volte, non sempre però da tutti e due i lati. In 50 cadaveri di sesso femminile trovò presso a poco la stessa proporzione. Calori cercò di scoprire se tali orificî appartenessero per caso ad un gruppo ghiandolare distinto, e specialmente a quello che occupa la nicchia o fossetta glandolare di Verga, ma non riuscì a rendersene conto alcuno.

Nei trattati più recenti - Debierre (6), Quain (15), Testut (21), Poirier (14), Merkel (12), Chiarugi (4), Romiti (16-17), Testut e Jacob (22) - le descrizioni di Cruveilhier e di Sappey non sono modificate nè ampliate, anzi alquanto ridotte. Solo Romiti (17) infatti ricorda la presenza delle fossette cribose della muccosa palatina e le descrive situate all'altezza dell'ultimo dente molare.

Il materiale da me studiato comprende la volta palatina di 29 cadaveri di individui adulti (19 uomini e 10 donne) e di un cadavere di neonato. Nel vivente le mie osservazioni riguardano 381 individui. Fra questi, 331 erano militari e furono esaminati dal dott. D. Casella, gli altri da me direttamente, e comprendono 40 uomini e 10 donne.

La muccosa del palato (duro e molle), ha nel vivente un colorito roseo, più pallido in avanti, di quello che non sia posteriormente; spicca, specialmente in taluni individui, un colorito più vivo nel margine posteriore libero dell'arco glosso-palatino; questa colorazione più intensa è data dalle fibre trasversali del muscolo glosso-palatino, rivestite in questa porzione soltanto dalla sottile muccosa.

Il colorito roseo o talvolta anche rosso dalla parte posteriore del palato è limitato in avanti da una linea trasversale più o meno arcuata, a concavità posteriore, situata all'altezza dell'ultimo dente molare. In parecchi individui ho osservato che il colorito rosso vivo si prolungava in avanti fino all'altezza del 2° premolare da ciascun lato del palato, e costituiva due superfici triangolari con l'apice in avanti; come si vedrà in seguito a proposito delle ghiandole palatine, questa porzione anteriore più rossa della muccosa corrisponde ai due prolungamenti anteriori delle ghiandole palatine.

Nel cadavere si osserva generalmente il fenomeno opposto, cioè il colorito roseo si conserva di preferenza, nella parte anteriore del palato ($^2/_3$), mentre la parte posteriore ($^1/_3$), costituita in gran parte dal velopendolo, appare piuttosto giallognola. Come nel vivente, anche nel cadavere, la muccosa del palato, lungo il margine libero dell'arco glossopalatino, lascia scorgere per trasparenza il muscolo glosso-palatino, per una lunghezza media di mm. $3^1/_2$.

L'aspetto esterno della volta palatina ricoperta dalle parti molli era molto variabile nei diversi individui, anche prescindendo dalla sua forma determinata dalle curve longitudinali e trasversali del palato stesso. Il palato si presentava perfettamente liscio ed uniforme in tutta la sua estensione solo 12 volte. In tre casi mancavano pure le creste (rughe) palatine trasversali anteriori, ed anche il rafe era poco pronunziato. Nei due terzi anteriori del palato di una donna che possedeva solo il 2° molare di destra e che appunto per la mancanza dei denti presentava una convessità abbastanza pronunziata, si osservavano numerose sporgenze le quali davano alla superfice palatina un aspetto irregolare. Tali sporgenze erano date dalle ghiandole palatine che si trovano disseminate nei $^2/_3$ anteriori del palato, com'era dimostrato dal fatto che ciascuna eminenza possedeva un orifizio ghiandolare visibile ad occhio nudo; in questo caso era avvenuta evidentemente l'atrofia del tessuto connettivo che circondava le ghiandole stesse.

Ho osservato due volte, dietro l'estremità posteriore del margine alveolare la sporgenza ben manifesta dell'uncino pterigoideo. Per tale disposizione, tra l'uncino e il margine libero dell'arco glosso-palatino, si era formata in questi casi una profonda infossatura a direzione trasversale che può esser chiamata: *solco-pterigo-palatino*. Nel maggior numero dei casi (22) si osserva invece che nel terzo posteriore, corrispondente cioè a quella porzione di muccosa che ha nel cadavere, un colorito giallognolo, il palato si presenta da entrambi i lati rilevato, *bombé*, e lungo la linea mediana, in corrispondenza cioè del rafe, offre un solco più o meno profondo nei vari individui. Le rilevatezze laterali sono prodotte dagli ammassi ghiandolari e appartengono in piccola parte alla porzione posteriore del palato duro e al velopendolo; hanno un limite anteriore che le separa dal rimanente del palato, segnato da una leggera depressione diretta trasversalmente e con leggera concavità posteriore che si estende dal rafe all'ultimo dente molare. In questo caso (fig. 2, tav. 5) le rilevatezze ghiandolari laterali hanno l'aspetto

di mammelloni limitati anteriormente non più da una semplice depressione ma da un vero solco; anche il solco divisorio mediano appare qui molto profondo ed è nascosto dai margini mediali, così pronunziati da venire a contatto fra loro, delle due eminenze ghiandolari.

Merita di esser descritta la configurazione esterna del palato che ho riscontrato in un uomo adulto e che ho rappresentato nella fig. 3, tav. 5. Qui troviamo abbastanza pronunziati i rilievi ghiandolari laterali e poco evidente il solco divisorio mediano. Due fossette cribrose molto profonde, situate ai lati del rafe, si trovano presso il loro limite anteriore. Anteriormente a questi rilievi il palato presenta due rilevatezze allungate, di forma quadrilatera, della lunghezza di 15 mm. e della larghezza alla loro base di 10 mm. Il loro limite posteriore, o base, confinante posteriormente con i rilievi ghiandolari laterali (e posteriori) è segnato da una depressione trasversale ben manifesta; il limite anteriore è all'altezza dell'intervallo fra il 2° premolare e il 1° molare; medialmente esse sono separate dal rafe che è sotto forma di solco. La muccosa che ricopre tali rilievi (anteriori) è tutta crivellata di piccoli orifizî (sbocchi ghiandolari) disposti a gruppi e visibili a occhio nudo. In questo esemplare sono totalmente scomparse le creste (rughe) palatine anteriori.

Nel palato di un neonato gli ammassi ghiandolari posteriori sono abbastanza pronunziati (Fig. 1). Ma sono specialmente caratteristiche in questo palato una serie di pieghe della muccosa, le une addossate all'altre e dirette in senso longitudinale le quali originano subito al di dietro delle creste palatine anteriori, e giunte all'altezza dell'estremità posteriore del processo alveolare della mascella si incurvano all'infuori, riunendosi ad altre pieghe trasversali originate a questo livello lateralmente al rafe. Tutte le pieghe trasversali si appianano prima di raggiungere l'estremità posteriore del futuro processo alveolare della mascella.

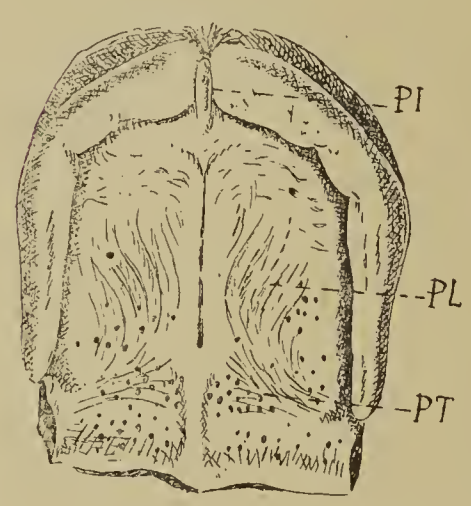

FIG. 1.

Palato di neonato. Presenta molto pronunziate le pieghe longitudinali(*PL*) e le pieghe traversali della muccosa palatina. *PI*, papilla incisiva.

Le pieghe della muccosa scompaiono generalmente nell'adulto; non è raro però che di esse rimangano traccie, specialmente nel giovane. Nella fig. 4, tav. 5, che rappresenta il palato di una giovanetta di anni 18, le pieghe longitudinali della muccosa sono ancora abbastanza evidenti, specialmente nella metà destra del palato; hanno una direzione arcuata a concavità esterna, e a differenza del bambino dove sono molto serrate, qui sono invece limitate da solchi abbastanza larghi. In qualche altro palato era rimasta soltanto la parte posteriore di queste pieghe, mentre la loro porzione più anteriore era totalmente scomparsa.

Una descrizione particolare meritano gli orifizî delle ghiandole palatine. Nei trattati si legge che questi orifizî sono sparsi per tutto il palato dove si trovano le ghiandole palatine, ma nessuno, per quanto io so, li ha particolarmente descritti. Neppure Stieda (19) che dà una figura molto esatta degli orifizî ghiandolari del palato, parla della loro particolare disposizione. Lo studio della disposizione di questi orifizî, sebbene trascurato, a me sembra tuttavia interessente, poichè essi possono indicarci con molta verosimiglianza la disposizione delle ghiandole cui appartengono.

Raramente questi orifizî sono uniformemente disseminati in tutto l'ambito ghiandolare del palato; ciò si osserva tuttavia qualche volta, e nelle fig. 1-6 tav. 5 noi vediamo infatti che tanto anteriormente che posteriormente gli sbocchi ghiandolari hanno una disposizione abbastanza regolare, essendo l'intervallo tra l'uno e l'altro press'a poco eguale (2 volte).

Generalmente però questa disposizione si mantiene solo nella muccosa palatina appartenente al velopendolo, e, per un brevissimo tratto, alla porzione più posteriore del palato duro. In seguito alle mie osservazioni, gli orifizî palatini si distinguono in un gruppo anteriore ed in uno posteriore.

Il gruppo anteriore è limitato posteriormente dalla depressione trasversa che separa l'ammasso ghiandolare posteriore delle ghiandole anteriori, nei palati ove esiste tale separazione; negli altri, da una linea fittizia che passi tra il 2° e il 3° dente molare. Il limite anteriore è molto variabile; nel maggior numero dei casi però esso corrisponde all'intervallo che separa il 2° premolare dal 1° dente molare.

Gli orifizî ghiandolari anteriori, eccetto pochissimi casi, sono tra loro situati a intervalli maggiori di quelli che trovansi nel gruppo posteriore, ciò che dagli anatomici era già conosciuto. Si osserva però con una certa frequenza che anteriormente tendono ad aggrupparsi insieme due, tre ed anche più orifizî; tale disposizione ho trovato spiccatissima in un caso (fig. 3, tav. 5) dove tutti gli orifizi anteriori del palato erano disposti a piccoli gruppi isolati.

Quanto alla loro ampiezza notiamo come questa non sia sempre eguale; ma frequentemente vicino ad un orifizio molto ampio se ne trovano due o tre più piccoli; ciò di preferenza si osserva nella disposizione a gruppi.

Normalmente, nel loro insieme, gli orifizî anteriori del palato occupano un'area di forma triangolare a base posteriore (fig. 1, tav. 5). Due volte soltanto erano disseminati in un'area di forma quadrilatera (uno di questi casi è rappresentato nella fig. 3, tav. 5). Essi poi sono numerosi posteriormente e diventano più rari in avanti. Variabile è la loro situazione: normalmente si trovano nella parte media di ciascuna metà del palato, quasi equidistanti perciò tanto dal rafe che dal margine alveolare (17 volte); altre volte invece si trovano più addossati alla linea mediana (6 volte). Altre disposizioni sono le seguenti: due volte essi erano più vicini alla muccosa gengivale che al rafe; una volta, nel palato di una giovanetta, si presentavano uniformemente regolari e numerosi come quelli che studieremo nella

porzione posteriore del palato, ed occupavano quasi tutta la larghezza di questo, dal rafe cioè, lateralmente, fino in vicinanza del margine gengivale; una volta presentavano una debole asimmetria, cioè da un lato (sinistro) gli orifizî erano più vicini alla linea mediana, mentre dall'altro lato (destro) erano situati nella parte laterale del palato; una volta un gruppo numeroso di orifizî ghiandolari si trovava in corrispondenza dell'estremità anteriore dell'area ghiandolare, mentre erano molto rari gli orifizî corrispondenti alla base del triangolo; due volte infine gli orifizî palatini mancavano completamente nella porzione più anteriore dell'area triangolare e soltanto pochi ne apparivano alla base della regione.

Gli orifizî patatini posteriori appartengono per la massima parte al velopendolo e solo per una piccola parte al palato duro. Hanno un'ampiezza abbastante uniforme e sono disposti ad intervalli regolari. Solo ai lati del rafe, nella metà circa dei casi esistevano due serie di orifizî più ampi degli altri, che si prolungavano posteriormente nell'ugola (fig. 4, tav. 5). A differenza del gruppo anteriore gli orifizî ghiandolari posteriori confinano medialmente col rafe; posteriormente mancano nel margine libero dell'arco glosso-palatino. Lateralmente vanno sempre più allontanandosi da quest'arco e formano in ultimo una zona ristretta allungata trasversalmente che passa dietro l'ultimo dente molare. Scompaiono nella parte più posteriore del vestibolo della bocca.

Nel limite tra il gruppo anteriore e il gruppo posteriore degli orifizî ghiandolari palatini, dove cioè si trova frequentemente la depressione trasversale o arcuata, spesso gli orifizî ghiandolari, specialmente in vicinanza del rafe, sono numerosi e strettamente addossati gli uni agli altri (fig. 5, tav. 5). Talvolta molti orifizî si addensano vicino al rafe in un punto ben circoscritto e più o meno infossato, nelle così dette *fossette* cribose.

Invece di fossette situate ai lati del rafe, alcuni anatomici (Cruveilhier, Huschke) parlano di orifizî o fori di grande ampiezza, altri descrivono invece vere infossature nelle quali sboccano numerosi condottini escretori di ghiandole palatine (Sappey, Calori, Romiti). Io ho trovato che possono occorrere entrambe disposizioni; più frequente però è il caso di fossetta non avendo riscontrato che una sola volta un orifizio di grandi dimensioni (fig. 6, tav. 5).

Oltre queste due disposizioni fondamentali ho pure osservato una volta (fig. 7, tav. 5) che in luogo di fossette od orifizî si trovavano due aree di forma circolare, poco infossate ma ben distinte dal rimanente della muccosa, perchè limitate medialmente da una piega di forma semilunare e crivellate di orifizî ghiandolari piccoli ma serrati: chiamo queste formazioni col nome di *aree cribose*.

Talvolta infine le fossette sono rappresentate da semplici depressioni della muccosa dove gli orifizî ghiandolari sono più ampi e numerosi.

Le fossette (o eventualmente gli orifizi o le aree) cribrose hanno forma circolare oppure allungata in direzione sagittale e sono generalmente bilaterali; talvolta una di queste formazioni è situata alquanto più innanzi dell'altra, cioè, le

fossette dei due lati non occupano lo stesso piano trasversale. Quanto alla loro situazione esse sono sempre vicinissime al rafe, nel limite tra il margine posteriore del palato duro e il velopendolo. Da esse, lateralmente, prende origine quella docciatura trasversale che in alcuni casi è ben marcata e che, come abbiamo già descritto, divide abbastanza nettamente il palato stesso in due regioni.

FIG. 2.

Figura schematica che rappresenta la fossetta del canale escretoro comune, ove sboccano separatamente cinque condotti escretori.

Nel caso da me riscontrato di orifizio ghiandolare molto ampio invece di fossetta, questo era unilaterale e situato un po' a sinistra dell'asse mediano del palato. Osservato con una lente si scorgevano intorno all'orifizio centrale altri orifizî più piccoli in numero di cinque. Li rappresento schematicamente nella fig. 2.

Su 29 cadaveri di adulti esaminati, io ho trovato le fossette cribrose soltanto 8 volte, cioè il 27.58 per 100. Questa percentuale differisce di poco da quella di Calori (3) che trovò simili formazioni nella proporzione del 26 per 100.

Nel vivente, su 381 individui esaminati ho trovato le fossette cribrose

bilaterali	N.	202	volte
a destra	»	22	»
a sinistra	»	35	»
due per lato	»	2	»
una da un lato e due dall'altro	»	1	»
assente	»	129	»
		381	

Oltre gli sbocchi delle ghiandole palatine altri orifizî si trovano lungo il rafe. Io non so se questi siano stati descritti da altri; a me non consta che alcuno ne abbia finora fatto cenno. Questi orifizî, che ho trovato 14 volte su 30 individui esaminati, sono sempre in numero esiguo ma variabile nei diversi palati: possono arrivare a nove, come osservai una volta in un palato di donna; raramente è uno solo.

Gli orifizî mediani del palato hanno un calibro maggiore degli orifizî ghiandolari ma nel vivente sono difficilmente visibili. Due volte però ho osservato lungo il rafe una fossetta che si prolungava avanti e indietro in una stretta fessura che andava gradatamente esaurendosi e divideva il palato in due metà perfettamente simmetriche. Quando sono in discreto numero ne esistono anche molto piccoli, alternantisi con quelli di ampiezza considerevole. Generalmente hanno forma circolare o un po' allungata in senso sagittale. La distanza tra i varî orifizî è variabilissima, mai sono disposti a intervalli regolari; ho notato però che i più

ampî sono sempre abbastanza isolati, mentre quelli di piccole dimensioni possono trovarsi relativamente vicini gli uni agli altri. Quanto alla loro situazione essi si trovano in tutto il rafe che corrisponde alla porzione ossea del palato; ne ho osservato fra le stesse creste (rughe) palatine anteriori in un punto cioè dove non giungono mai le ghiandole palatine; posteriormente non oltrepassano il limite tra i $^2/_3$ anteriori e il terzo posteriore di tutto il palato. In tre casi esistevano degli orifizi palatini mediani e contemporaneamente, nella parte media del rafe, delle fessure allungate sagittalmente; una volta queste fessure erano in numero di tre, due volte una sola; una fessura molto allungata (6 mm.) si presentava nel palato di un neonato.

Questi orifizî o fessure del rafe possono essere considerati sbocchi ghiandolari, come gli altri orifizî del palato? Una risposta decisiva a questa domanda poteva solo esser data dallo studio microscopico di tali formazioni, ed è appunto questo studio che io mi accingerò a fare.

Osservazione 1.ª Nel primo palato da me osservato esistevano due orifizi ai quali era interposta una fessura.

L'orifizio più anteriore corrisponde alla regione ghiandolare anteriore ed è abbastanza ampio. Nella sezione frontale che corrisponde al suo punto di mezzo o di massima ampiezza, esso si approfonda considerevolmente nel tessuto connettivo di questa regione e si allarga terminando a fondo cieco nella parte media tra l'epitelio della muccosa e il piano osseo sovrastante. Risulta quindi la formazione di una cavità di forma ovalare (fig. 16, tav. 6) e aperta all'esterno con la porzione più ristretta situata a livello dell'epitelio della muccosa. Essa è limitata da uno spesso strato epiteliale, continuazione dell'epitelio della muccosa; l'epitelio che tappezza la estremità profonda di essa si presenta molto ispessito e termina con una punta molto aguzza che giunge quasi a contatto del periostio del palato duro. Il contorno epiteliale della cavità diventa più spesso procedendo dall'esterno verso l'interno ed è circondato da numerosi leucociti che invadono anche lo spessore dell'epitelio. Questa cavità si trova in una zona di tessuto connettivo nel quale abbondano i capillari sanguigni che vanno alle papille della muccosa. Le ghiandole del palato situate a livello dell'infossamento descritto non giungono a contatto di esso, ma distano 1 mm. a destra e 2 mm. circa a sinistra.

L'orifizio esterno di questa cavità si continua, tanto in avanti che posteriormente, in un solco dapprima molto evidente ma che gradatamente diventa meno profondo e in ultimo scompare. Anteriormente però, in tutte le sezioni ove esiste il solco mediano (fig. 17, tav. 6) l'epitelio della muccosa presenta nella linea mediana un ispessimento di forma quadrilatera, e al dissotto si trova un corpicciattolo epiteliale con una estremità profonda molto acuminata che rappresenta la continuazione della grossa parete epiteliale che circondava il fondo cieco della

cavità suddetta. Questo corpicciattolo è circondato da molti elementi linfoidi, ed è riunito all'epitelio della muccosa da un sottile peduncolo epiteliale che fa seguito direttamente al solco esterno.

Nello stesso palato, posteriormente all'orifizio ora descritto ne troviamo un altro di forma un po' allungata sagittalmente. Osservato in sezioni microscopiche frontali e nel suo punto di massima ampiezza, si vede continuarsi in una cavità molto simile alla precedente per la forma, ma più piccola di essa per la capacità (fig. 19, tav. 6). Questa seconda cavità presenta nel suo contorno epiteliale alcune papille che fanno seguito alla serie delle papille della muccosa palatina, e nella sua parte più profonda si trovano leucociti in gran numero. Le ghiandole palatine sono molto più vicine alla linea mediana di quelle osservate nella figura precedente. In sezioni più anteriori e posteriori la cavità va restringendosi gradatamente e diventa in ultimo un solco profondo (fig. 18 tav. 6).

Più posteriormente ancora, in corrispondenza cioè della metà circa dellla lunghezza del palato, troviamo un orifizio molto più ampio dei due precedenti. Nella sezione frontale che corrisponde al punto della sua massima ampiezza, esso si continua in una larga cavità a fondo cieco che oltrepassa la metà della distanza che intercede tra la superfice esterna del palato e la superfice ossea del medesimo. Questa cavità non è strozzata verso l'esterno come le precedenti, ma presenta un calibro quasi eguale in tutta la sua estensione (fig. 20, tav. 6) e una parete epiteliale molto sottile senza papille. I leucociti sono in piccolo numero e limitati alla sua estremità profonda; le ghiandole palatine sono allontanate considerevolmente dalla linea mediana. In sezioni posteriori, scomparso l'orifizio esterno, la cavità sotto forma di canale ovalare (fig. 21, tav. 6) si continua ancora per parecchi millimetri lungo la linea mediana, e va gradualmente restringendosi finchè scompare fra il tessuto connettivo del rafe.

Osservazione 2.ª – È un palato di donna che presenta una lunga fessura mediana. Le parti molli della regione sagittale e mediana di questo palato sono di una sottigliezza estrema che è specialmente dovuta alla mancanza di ghiandole palatine in prossimità del rafe. A livello della fessura esterna nelle sezioni frontali, si osserva che l'epitelio della muccosa verso la linea mediana diventa gradatemente più spesso. La fessura esterna si approfonda in una cavità che si presenta molto ampia anche quando l'apertura esterna si è notevolmente ristretta. La cavità va profondamente restringendosi e termina ad angolo acuto. Molti corpuscoli linfatici sono addossati alla sua estremità profonda e alle pareti di essa; molti vasi, arterie e vene, scorrono in senso longitudinale nel tessuto connettivo adiacente.

Più indietro, l'apertura esterna, per tutta l'altezza dell'epitelio della muccosa, comincia a restringersi, e in una sezione, dove la cavità è tuttavia rimasta molto ampia, questa prende una forma quadrilatera.

In sezioni ancora più posteriori, i margini epiteliali si riuniscono e la fessura scompare, rimane però profondamente la cavità sotto forma di canale circolare, il quale va a mano a mano allontanandosi dalla superfice esterna e diminuendo di calibro. Prima che la cavità scompaia del tutto, essa prende di nuovo rapporto con l'epitelio della muccosa palatina corrispondente al rafe, per mezzo di una sottile propaggine epiteliale (esistente solo in due sezioni) che si approfonda nella linea mediana e raggiunge il canale.

Finalmente la cavità scompare, ma per alcune sezioni fa seguito ad essa un corpicciattolo sferoidale costituito da un ammasso di cellule linfoidi che possiede nel centro un ultimo residuo epiteliale.

Osservazione 3.ª - Formazioni di natura identica a quelle già descritte ho trovato in un palato di uomo che presentava lungo il rafe tre orifizi ben manifesti: uno anteriore, abbastanza ampio e visibile ad occhio nudo; uno medio, più ristretto, e uno posteriore, più ampio di tutti e di forma allungata.

L'orifizio anteriore si continua in una cavità molto profonda a allungata la quale presenta un forte restringimento subito al dissotto dello strato epiteliale della muccosa. La cavità è stretta ma profonda; le sue pareti epiteliali sono ispessite a livello del restringimento già accennato, e, profondamente, fa seguito ad esse un prolungamento epiteliale solido, che arriva fino in vicinanza del periostio della regione. L'epitelio della muccosa palatina diventa più spesso verso la regione mediana del palato.

L'orifizio medio, meno ampio del precedente ma abbastanza visibile, si continua in una piccola cavità che non oltrepassa l'epitelio della muccosa palatina. Fa seguito ad essa, profondamente, un prolungamento epiteliale solido, lungo quanto la cavità stessa o poco più.

L'orifizio posteriore ha quasi un aspetto di fessura per la sua forma allungata. Osservato nella sezione ove presenta la massima larghezza, noi vediamo che esso si continua in una cavità che va rapidamente restringendosi per terminare ad angolo acuto molto vicino allo strato osseo profondo (fig. 22, tav. 6). Corpuscoli linfoidi in gran numero si trovano addossati alle pareti della cavità, e profondamente, in continuazione dell'estremità di questa, sono riuniti in un gruppo che termina nel periostio della regione con una estremità acuminata. Molti elementi linfoidi si trovano pure nell'interno della cavità, nella parte più profonda di essa Procedendo dall'avanti all'indietro, appena scomparso l'orifizio esterno, che presentava una lunghezza considerevole, la cavità, che aveva già cominciato a restringersi nel suo terzo medio, diventa doppia per uno strozzamento che la divide in due canali chiusi, situati l'uno al di sopra dell'altro; rapidamente però (dopo 4 sezioni di 30 μ l'una) il canale più superficiale scompare senza lasciar traccia, e anche quello profondo, che è andato man mano restringendosi, si continua (dopo 3 sezioni) in un ammasso solido di forma ovalare costituito da cellule

linfatiche, con una porzione centrale più scura che rappresenta il suo ultimo residuo epiteliale solido (fig. 23, tav. 6).

Osservata con forti ingrandimenti (fig. 24, tav. 6) questa formazione presenta in 4 o 5 punti, piccoli gruppi più compatti di cellule linfatiche oltre a molti vasi sanguigni e linfatici che l'attraversano in senso antero-posteriore. Essa rimane profonda, quasi aderente al periostio; diminuisce di volume posteriormente e si esaurisce dopo 20 sezioni. Quanto alla sua natura vedremo in seguito come sia da considerare come una formazione linfatica Nella fig. 23 tav. 6 è rappresentata la sezione ove tale formazione si presenta maggiormente sviluppata, appena è scomparsa cioè la cavità centrale.

Osservazioni 4ª e 5.ª - In un palato ove non esistevano fessure nè orifizî mediani lungo il rafe, si osserva nelle sezioni frontali una proliferazione epiteliale che si approfonda molto nel palato, ed è attraversata da una fessura chiusa ma piccola la quale occupa soltanto lo spessore di una sezione (30 μ).

Nella parte posteriore dello stesso palato si osserva nel rafe una formazione epiteliale solida caratteristica per la sua obliquità, la quale dipende a sua volta dalla obliquità del rafe per ineguale sviluppo nei due lati delle ghiandole palatine; l'ho rappresentata nella fig. 25 tav. 6. Anche in questo caso, corpuscoli linfatici sono in gran numero addossati al contorno della formazione epiteliale.

Riassumendo ora quanto abbiamo descritto, gli orifizi mediani appartenenti al rafe non hanno alcun rapporto con le ghiandole del palato, ma costituiscono lo sbocco di cavità più o meno profonde e di forma svariatissima, nelle quali troviamo, oltre il rivestimento epiteliale, continuazione dell'epitelio della muccosa, numerosi corpuscoli linfatici. Questi possono addensarsi tanto da costituire in taluni casi veri follicoli linfatici, simili, per esempio, a quelli delle tonsille palatine.

Non risulta dalle mie osservazioni che queste cavità abbiano alcuna funzione ben determinata; in esse non trovansi che detriti epiteliali.

Quanto al loro significato è probabile che queste formazioni rappresentino l'ultima traccia della primitiva fessura palatina. Sarebbe quindi importante lo studio dello sviluppo di tali formazioni nell'emorione umano, per renderci conto esatto della loro origine, della loro forma primitiva e successive modificazioni di questa; per mancanza di materiale non ho potuto eseguire numerose ricerche in proposito, solo ho esaminato tre embrioni umani a diverse epoche di sviluppo, nei quali ho riscontrato alcune disposizioni che non credo prive affatto di interesse per l'argomento che ora ci occupa.

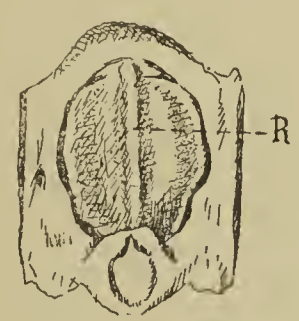

FIG. 3.

Palato di embrione umano. Lunghezza dell'embrione (dal vertice all'estremità caudale): mm. 41. Palato: lung. mass. 4.5, e larg. mass. mm. 3.5.

L'embrione più piccolo (fig. 3) misurava mm. 41, dal vertice all'estremità can-

dale. Il palato aveva forma elissoide; l'ugola non ancora definitivamente costituita si presentava bifida.

La volta palatina era arcuata, perfettamente liscia, solo ben pronunziato il rafe, sotto forma di lieve sporgenza longitudinale. Ben pronunziata la papilla incisiva. Misure del palato: diametro antero-posteriore (lungh. massima) mm. 4, 5; diametro trasverso (lunghezza massima) mm. 3, 5.

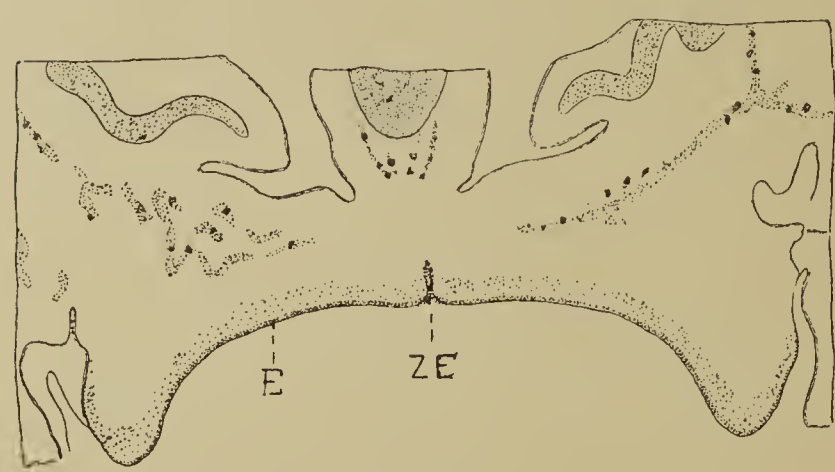

FIG. 4.

Sezione frontale del palato di un embrione umano (lunghezza mm. 41). Presenza di un zaffo epiteliale mediano (*ZE*). *E*, epitelio

Esaminando il palato in sezioni frontali, si osserva nella massima parte della lunghezza di esso, in corrispondenza della eminenza mediana del rafe, che l'epitelio della muccosa si approfonda considerevolmente nello spessore del palato stesso. L'infossamento o zaffo epiteliale è costituito da due lamine epiteliali le quali rimangono addossate l'una a l'altra, lungo la linea mediana (fig. 4).

Tale infossamento ha la sua profondità maggiore nella parte media del palato, in avanti si estende fino guasi all'estremità anteriore di esso, posteriormente comincia nella sua estremità profonda a frammentarsi; e in molte sezioni si vedono infatti nella linea mediana dei corpicciattoli sferoidali di natura epiteliale, i quali insieme alla porzione più superficiale dell'infossamento scompaiono a livello del velopendolo. In questo embrione il processo di calcificazione delle lamine palatine non ha ancora raggiunto la linea mediana e la regione mediana e sagittale del palato, divisa in due metà simmetriche ed eguali dall'infossamento epiteliale, è costituita da tessuto connettivo che si continua in alto con quello del pavimento e del setto mediano delle cavità nasali.

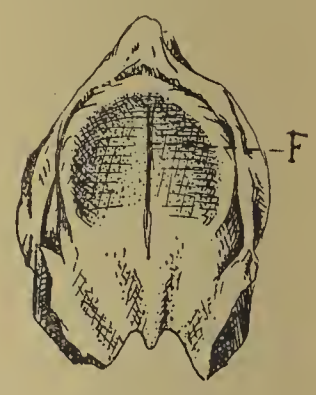

FIG. 5.

Palato di embrione umano. Lunghezza dell'embrione (dal vertice all'estremità caudale): mm. 78. Palato: lungh. mass. mm. 9.5, e largh. mass. mm. 6.5.

Il secondo embrione, più sviluppato del precedente, misurava mm. 78 dal vertice all'estremità candale. Il palato aveva forma elissoide (fig. 5), le arcate gengivali erano ben pronunziate, l'ugola e il velopendolo definitivamente costituiti. Sulla linea mediana del palato, posteriormente alla papilla incisiva, s'originava una fessura abbastanza larga, la quale, procedendo verso l'indietro diventava più stretta, e scompariva del tutto a livello del limite

tra il palato duro e il velopendolo. Misure del palato: diametro antero-posteriore (lunghezza massima) mm. 9, diametro trasverso (larghezza massima) mm, 6 5. La fessura mediana, studiata nelle sezioni frontali, si presenta nella sua estremità anteriore abbastanza profonda (interessa la metà circa di tutto lo s sore del palato) e di forma triangolare. Dapprima è molto stretta, ma procedendo verso l'indietro va gradatamente allargandosi finchè diventa un' ampia cavità, di larghezza quasi eguale nella sua parte più profonda e in quella superficiale (fig. 6-7). Dalla sua profondità originano due voluminosi zaffi epiteliali solidi e incurvati medialmente, i quali ben presto vanno incontro a un processo di frammentazione, per il quale si staccano da essi piccole porzioni che rimangono indipendenti (isole epiteliali). Posteriormente, nella parte media del palato, la cavità diventa più piccola e si presenta molto ristretta a livello specialmente dello sbocco esterno (fig. 8), nello stesso tempo i prolungamenti aderenti alla parete profonda sono già scomparsi, lasciando al loro posto isole epiteliali, le quali aumentano progressivamente di numero a mano a mano che la cavità diminuisce di volume. Finalmente più indietro ancora la cavità mediana è ridotta a semplice fessura con margini pieghettati; profondamente vi si scorgono in serie lineare due o più isole epiteliali che rappresentano ora quelle porzioni del rivestimento epiteliale

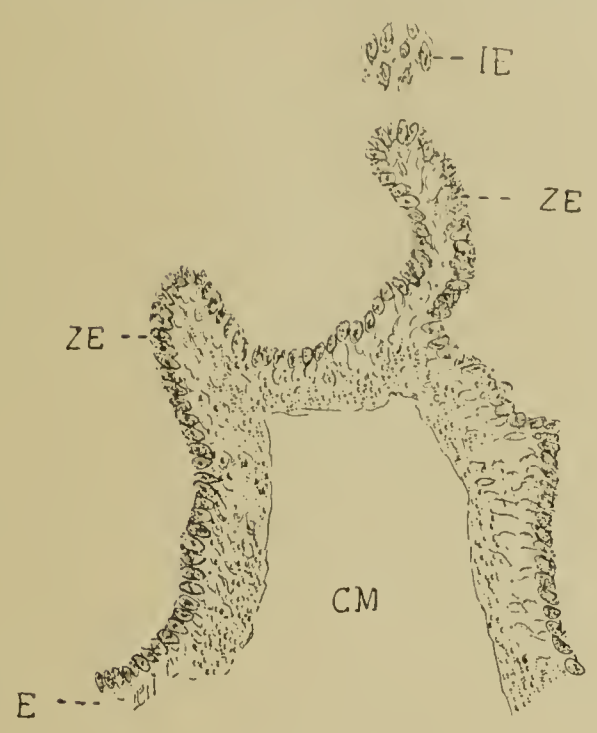

FIG. 6.

Cavità mediana ampiamente aperta all'esterno del palato di un embrione umano. *ZE*, zaffo epiteliale; *CM*, cavità mediana; *E*, epitelio.

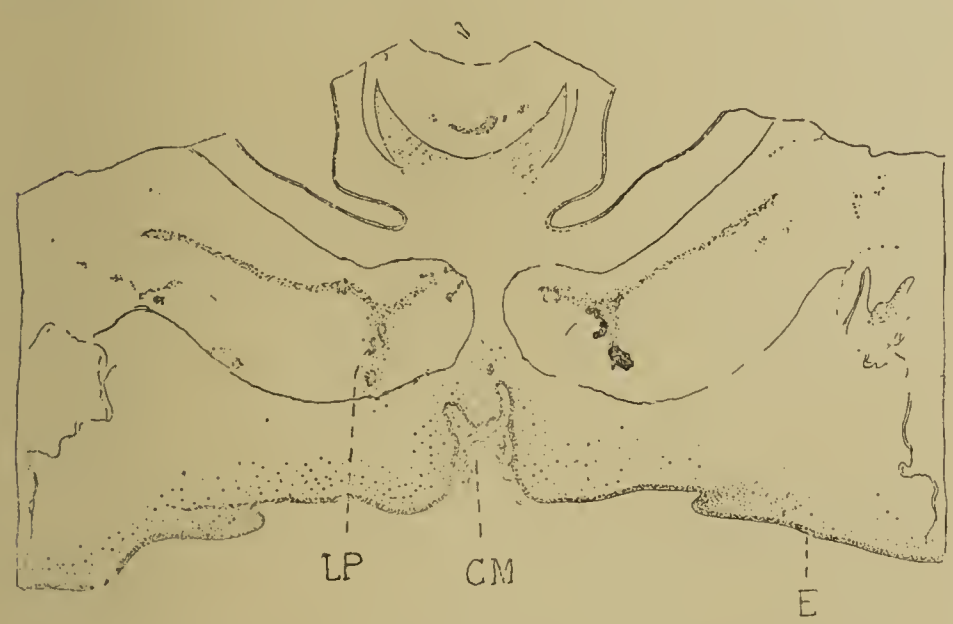

FIG. 7.

Sezione frontale del palato umano di un embrione di 78 mm. di lunghezza, a livello della cavità disegnata nella fig. *CM*, cavità mediana; *LP*. lamine palatine: *E*, epitelio.

della cavità che sono andate gradatamente staccandosi (fig. 9). Questi corpicciattoli o isole epiteliali sono alcuni di forma sferoidale altri allungati trasversalmente, e rimangono nella parte posteriore del palato per un certo tratto anche dopo scomparsa del tutto la fessura mediana; il loro numero è variabile nelle diverse regioni del palato. La fig. 10 rappresenta una sezione ove si trovano otto di queste formazioni. Talvolta specialmente nella regione anteriore del palato se ne trova una sola o raramente due (fig. 11).

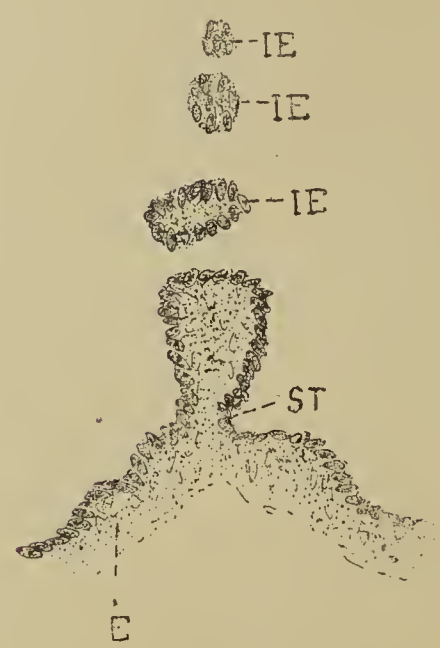

FIG. 8.

Sezione frontale come nella figura precedente Isole epiteliali (*IE*). *ST* = strozzamento dello zaffo epiteliale per la formazione delle isole ; *E* = epitelio.

Posteriormente alla fessura del rafe, il palato, nella linea mediana, si solleva in un'eminenza limitata lateralmente da due solchi, i quali avevano già cominciato a manifestarsi fin da quando si aveva la fessura mediana. Questa eminenza corrisponde al rafe (fig, 12) e contiene ancora uno o due formazioni epiteliali rotondeggianti, di volume abbastanza rilevante; essa va indietro gradatamente appianandosi e scompare totalmente nel limite tra il palato duro e il velopendolo.

L'estremità mediale dei processi palatini dell'osso mascellare si trovano ancora ad una certa distanza della linea mediana, per cui la regione mediana del palato è costituita da tessuto connettivo, come nell'embrione precedente.

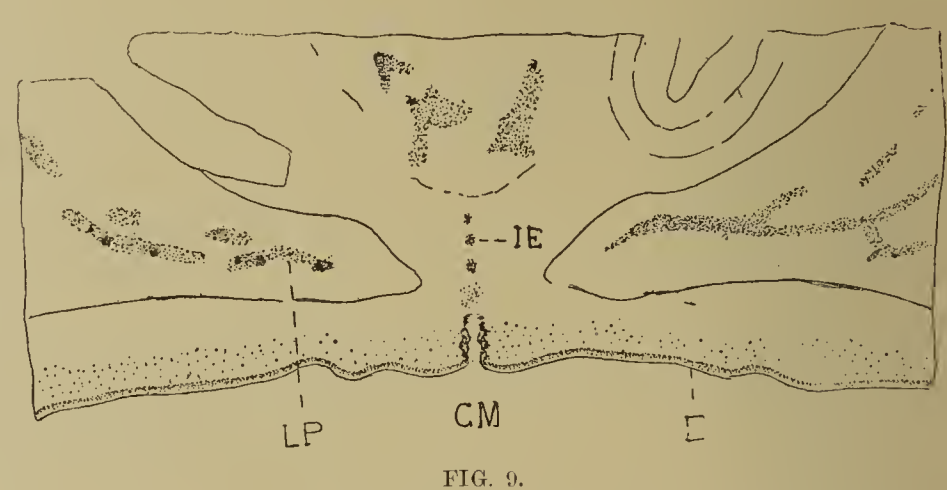

FIG. 9.

Sezione frontale del palato di un embrione umano, a livello della parte posteriore della cavità mediana disegnata nella figura 8. *CM*, cavità mediana ridotta a piccola fessura con margini pieghettati ; *IE*, corpiciattoli (isole) epiteliali ; *LP*, lamine palatine ; *E*, epitelio.

Il terzo embrione, dal vertice alla estremità caudale misurava millimetri 100. Il palato aveva forma paraboloide; erano bene sviluppate le arcate gengivali e l'ugola (fig. 13). Considerato nel suo aspetto esterno il palato presentava la papilla incisiva molto evidente e abbastanza sviluppate le creste palatine (*plicae palatinae transversae*). Il rafe non era visibile nella metà anteriore del palato, mentre appariva nella metà poste-

riore, sotto forma di cresta. Lateralmente al rafe, nel limite circa tra il terzo posteriore e i due terzi anteriori del palato, originavano due solchi trasversvali (quello di sinistra situato in un piano più anteriore), i quali giungevano fino alla estremità posteriore dell'arcata gengivale. Da questi solchi partivano delle pieghe della muccosa, più visibili a destra, dirette all'innanzi, che ben presto si appianavano e sparivano. Per la presenza di questi solchi trasversali e della cresta mediana (rafe) si aveva l'apparenza di una formazione a guisa di croce o *formazione palatina crociata*. Erano inoltre rimarchevoli quattro fossette che davano un aspetto irregolare e caratteristico alla superfice palatina. Erano situate lateralmente al rafe: una all'estremità mediale del solco trasverso di destra; l'altra alquanto all'innanzi del solco trasverso di sinistra; le altre due appartenevano alla porzione più anteriore del velo-pendolo.



FIG. 10.

Sezione frontale della regione mediana del palato di un embrione umano, dopo scomparsa la fessura mediana. Si vedono otto corpiciattoli (isole) epiteliali disposti verticalmente (*IE*); *E*, epitelio.

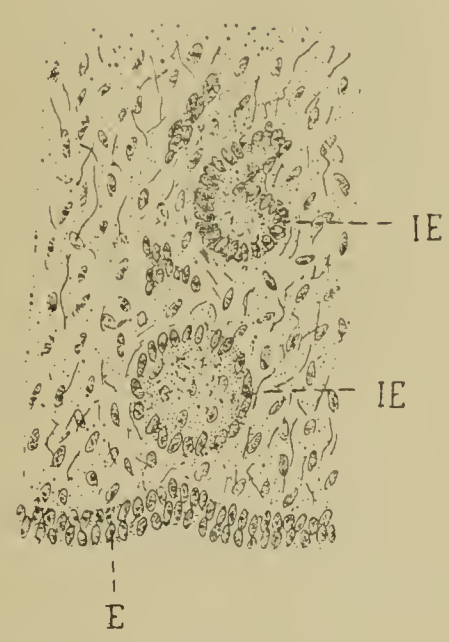

FIG. 11.

Sezione frontale del palato di un embrione umano. *IE*, isole epiteliali; *E*, epitelio.

FIG. 12.

Sezione frontale del palato di un embrione umano, a livello dell'eminenza corrispondente al rafe. *EM*, eminenza mediana limitata lateralmente da due solchi; *E*, epitelio.

Del palato di quest'ultimo embrione ho fatto, come dei precedenti sezioni frontali in serie. Ecco quanto ho osservato lungo il rafe: un solco mediano e superficiale si estende dal terzo anteriore al terzo medio della volta palatina. Scomparso il solco mediano, il rafe si solleva in una

eminenza dapprima poco pronunziata e limitata da un solco a sinistra, che rappresenta la sezione della fossetta laterale di questo lato. Alquanto più posteriormente, a livello cioè della formazione crociata, la protuberanza mediana è molto più sviluppata ed è limitata anche a destra da un solco profondo che rappresenta la sezione frontale della fossetta laterale di questo lato, che come sappiamo, è situata un po' più indietro di quella di sinistra. Finalmente, nelle sezioni del velopendolo, troviamo i solchi corrispondenti alle piccole fossette che abbiamo descritto in quest' organo.

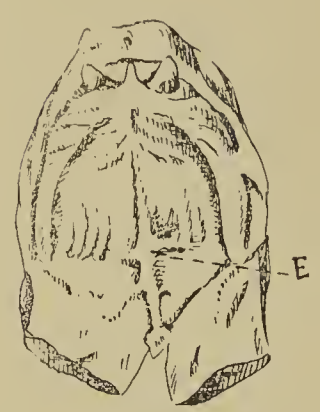

FIG 13.

Palato di embrione umano. Lunghezza dell'embrione (dal vertice all'estremità caudale) mm. 100.
Palato lung. mass. mm. 11.5
„ larg. „ „ 7.5
E, eminenza crociata.

Nello spessore del rafe palatino noi non troviamo qui diverticoli o fessure, ma soltanto quelle formazioni (isole) epiteliali, che negli embrioni più giovani erano in rapporto con tali fessure. I corpicciattoli epiteliali sono in numero da uno a tre, e disposti l'uno sull' altro verticalmente.

Essi hanno forma allungata sagittalmente, e si trovano in tutta la regione del palato duro. Generalmente non hanno alcun contatto con l'epitelio della muccosa, ma in alcune sezioni si avvicinano tanto alla superfice esterna da mettersi in intimo rapporto con questo epitelio. Alcune fra queste isole epiteliali pure essendo prive di cavità, presentano qualche particolarità degna di nota.

Si osserva infatti, specialmente in quelle formazioni situate nella parte più profonda del rafe, che gli elementi epiteliali sono limitati alla parte più esterna, mentre nel centro del corpicciattolo si trova soltanto tessuto connettivo, i fasci del quale hanno prevalentemente una direzione circolare. Non è improbabile che tale disposizione sia da attribuirsi ad involuzione del corpicciattolo epiteliale.

Il setto mediano, per l' aumentato sviluppo dei processi palatini, in quest'embrione è diventato molto sottile e dev'essere certamente scomparso in embrioni piu sviluppati. Le isole epiteliali non si trovano più in tutto lo spessore della regione mediana del palato, ma solo nel tessuto connettivo che ricopre la faccia superficiale dei processi palatini.

In nessun embrione esistono nelle regioni laterali del palato formazioni simili a quelle situate lungo il rafe.

Ora viene spontanea la domanda: qual'è il significato di tutte queste formazioni osservate nell'embrione umano e quale sarà il loro destino? I diverticoli o le fessure embrionali del rafe non possono rappresentare sbocchi ghiandolari perchè le ghiandole sono ancora allo stato di semplice proliferazione cellulare quando i diverticoli hanno raggiunto uno sviluppo considerevole; e neppure nell'adulto essi hanno rapporto alcuno con le ghiandole, che si trovano generalmente abbastanza lontane da queste formazioni. Verosimilmente adunque, secondo l' ipotesi

già formulata, sono da considerare invece come la traccia della primitiva fessura palatina. Noi sappiamo infatti che il palato definitivo o volta palatina si costituisce per lo sviluppo delle due lamine palatine originate dagli abbozzi del mascellare superiore, le quali restringono dapprima a poco a poco, e venendo a contatto nella linea mediana, chiudono infine la fessura palatina. Ora, se tieniamo conto del fatto che queste formazioni occupano tutto lo spessore della regione mediana del palato e si trovano fra il tessuto connettivo che costituisce unicamente questa regione, non essendo il processo di calcificazione delle lamine palatine ancora arrivato alla linea mediana, dobbiamo ammettere che la coalescenza delle lamine palatine, incompleta durante il periodo membranoso, sarà completa solo più tardi, quando cioè l'ossificazione di esse avrà raggiunto anche la linea mediana. Allora le formazioni epiteliali solide e le fessure mediane occuperanno la regione più superficiale del palato, costituita soltanto da un denso tessuto connettivo che prende il nome di rafe; e rimangono con una certa frequenza, come abbiamo visto, anche nell'adulto.

Intorno a queste cavità o ai corpicciattoli epiteliali possono nell'adulto raccogliersi i corpuscoli linfatici in gran numero e tutta la formazione assumerà allora l'aspetto di un follicolo linfatico. Tali formazioni sono da paragonare agli isolotti epiteliali indipendenti, che si staccano dai zaffi epiteliali a un dato momento dello sviluppo delle tonsille palatine, ed intorno ai quali si accumulano gli elementi linfatici per costituire il follicolo linfatico.

Strato ghiandolare. — In tutti i trattati d'anatomia, tanto italiani che stranieri, la descrizione delle ghiandole palatine è molto sommaria e concisa.

Fra gli antichi fu il primo Palfin (13) a fare una distinzione fra le ghiandole palatine della parte anteriore del palato, situate a qualche distanza l'una dall'altra, e quelle posteriori, più strettamente addossate, le quali formano una grossa ghiandola, che egli chiama ghiandola conglomerata del palato.

Gli autori successivi, ed anche i più recenti, descrissero sempre uno strato anteriore, assottigliato, delle ghiandole palatine, ed uno strato posteriore, più denso, senza dare però alcun limite fra i due strati. Da Sappey (18), Testut (21), e pochi altri, fu dato solo il limite anteriore delle ghiandole palatine, che corrisponderebbe ad *una linea orizzontale che passa per i due canini.*

Tutti gli anatomici (Strambio (20), Testut (21), Poirier-Charpy (14), Testut e Iacob (22), Chiarugi (4), ecc.) concordamente asseriscono che le ghiandole formano nel palato duro due masse allungate disposte *ai lati del rafe.*

Stieda (19) osservò che nei casi di *torus palatinus*, questo è sempre sprovvisto di ghiandole (fig. 8, tav. 7); al livello del torus la muccosa è intimamente unita al periostio dal quale non si lascia separare, mentre le ghiandole occupano uno spazio che trovasi lateralmente al torus, pareggiando in tal modo l'ineguaglianza dell'intero palato che appare perciò liscio ed eguale.

Fra i trattatisti recenti infine, solo il Romiti (17) ricorda quel gruppo di ghiandole che Verga aveva osservato in una fossetta speciale dell'osso palatino e che prende il nome appunto da questo grande anatomico che, per il primo la descrisse.

Le ghiandole del velo palatino ordinariamente descritte a parte nei trattati di anatomia descrittiva, sono da alcuni (Cruveilhier (5), Sappey (18), Jonnesco e Charpy (10) divisi in due strati: anteriore e posteriore.

Cruveilhier (5) ammette che solo alcune ghiandole disseminate e rare - più numerose nelle parti laterali che nella parte mediana - occupino la faccia superiore del velo palatino, mentre nella faccia inferiore formerebbero uno strato spesso e compatto che poi si prolungherebbe nell'ugola.

I moderni si attengono a questi criteri: Henle (8) ammette nel palato molle due strati ghiandolari, inferiore o anteriore l'uno, superiore o posteriore l'altro, divisi dall'allargarsi dei muscoli palatini, e che si protraggono nell'*uvula*, dove le ghiandole palatine superiori raggiungono il loro massimo spesssore (6 mm.). Ammette inoltre questo Autore, che quasi tutte le ghiandole che circondano il muscolo palato-stafilino, sbocchino nella superficie posteriore dell'*uvula*.

Sappey (18) descrive da ciascun lato del velopendolo un denso strato di ghiandole che si prolungano nella spessezza della sporgenza che limita indietro l'orifizio di comunicazione del vestibolo della bocca con la bocca propriamente detta, e scende in basso sino al livello del colletto dell'ultimo grosso molare inferiore ad anche più in basso. Questo prolungamento delle ghiandole palatine lo troviamo ricordato in seguito soltanto da Debierre (6), da Testut (21), e da Jonnesco-Charpy (10).

Io non riporterò quì i risultati delle numerose ricerche delle quali è stato oggetto il velo palatino, essendo lo scopo del mio lavoro solo quello di esaminare i vari strati del palato umano, e di estendere al velopendolo soltanto le osservazioni sullo strato ghiandolare.

Ho studiato lo strato ghiandolare nei 30 casi che servirono per le mie osservazioni sulla superfice esterna del palato.

Remossa la muccosa del palato, ciò che riesce abbastanza facile posteriormente, ma difficile anteriormente per le numerose e tenaci aderenze che essa contrae col periostio in molti punti, si presenta lo strato delle ghiandole palatine. Le ghiandole del palato duro e quelle del velopendolo, come è noto, costituiscono un piano unico e continuo; si deve necessariamente quindi fare di esse una descrizione complessiva.

Osservate le ghiandole palatine nel loro insieme dopo averle asportate dal palato, o meglio ancora in sito (fig. 8, tav. 5), presentano a considerare una porzione principale che costituisce una massa unica, fusa nella linea mediana, dalla quale partono cinque prolungamenti: due anteriori, due laterali ed uno posteriore. La porzione principale, corrispondente a tutto il velopendolo e solo in parte ($^2/_5$ anteriori) al palato duro, è costituita da molti strati di ghiandole ed ha uno spes-

sore molto maggiore di quello dei suoi prolungamenti. I prolungamenti anteriori simmetrici, sono addossati al palato duro, nel quale si avanzano sino ad un limite variabile nei diversi individui, e formano la parte più sottile di tutta la massa ghiandolare; i prolungamenti laterali sono situati nella parte più anteriore dell'arco glosso-palatino; il prolungamento posteriore costituisce l'*uvula palatina*. Ma la forma di queste varie parti di tutta la massa ghiandolare si presenta nei vari individui così svariata che credo utile fare una descrizione a parte delle diverse disposizioni da me osservate.

Tipo I. *Uomo*. Le ghiandole palatine, staccate dal palato ed isolate dalle parti molli vicine, presentano la disposizione che rappresento schematicamente nella figura 14. Il corpo principale delle ghiandole, fatta astrazione dei suoi prolungamenti ha figura quadrilatera. Lo spessore suo è di mm. 3,5.

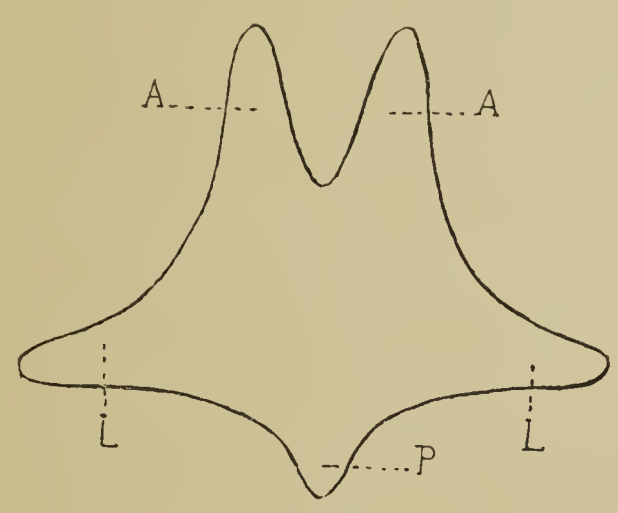

FIG. 14.

Schema delle ghiandole palatine (tipo I).
A-A, prolungamenti ghiandolari anteriori.
L-L, " " laterali.
P, " " posteriore.

I prolungamenti anteriori hanno forma triangolare. La base posteriore, trovasi in continuazione del corpo principale ed ha uno spessore considerevole: 5 mm. L'apice, molto assottigliato (1 mm. circa), è formato di ghiandole disposte in uno strato semplice e non continuo, ed arriva all'altezza del primo dente molare. Questi prolungamenti, in ciascuna metà del palato, sono quasi egualmente distanti dall'asse sagittale mediano del palato e del processo alveolare. Il loro margine mediale confina col margine esterno di un *torus palatinus* assai pronunziato.

I prolungamenti laterali hanno una base allargata, aderente alla massa principale e si dirigono lateralmente. Essi ricoprono l'uncino ptegoideo passano cioè dietro l'estremità posteriore del processo alveolare della mascella e attraverso la fessura che trovasi tra l'ultimo dente molare ed il processo coronoideo della mandibola, penetrano quindi nel vestibolo della bocca, e terminano con un apice aguzzo nella parte più profonda di questo. Lunghezza dei prolungamenti laterali mm. 16, larghezza mm. 7, spessore $^2/_2$-3. È da notare infine che essi non occupano tutta la larghezza dell'arco glosso-palatino, ma soltanto i $^2/_3$ anteriori di esso; nel terzo posteriore di quest'arco la muccosa ricopre direttamente il muscolo glosso palatino.

Il prolungamento posteriore, unico e breve, è situato nella linea sagittale e mediana del palato, ed è costituito dalle ghiandole dell'*uvula palatina*.

Tale disposizione delle ghiandole palatine, con trascurabili variazioni di spessore o di larghezza, inerenti alle dimensioni dei diversi palati, io ho riscontrato 14 volte (10 uomini compreso un bambino, e 3 donne) su 30 casi esaminati. Osservai pure una volta, nel palato di un cadavere di donna di 18 anni, i due prolungamenti anteriori molto sottili, con una base stretta e decorrenti parallellamente fra loro: considero questo caso come varietà della disposizione precedentemente descritta.

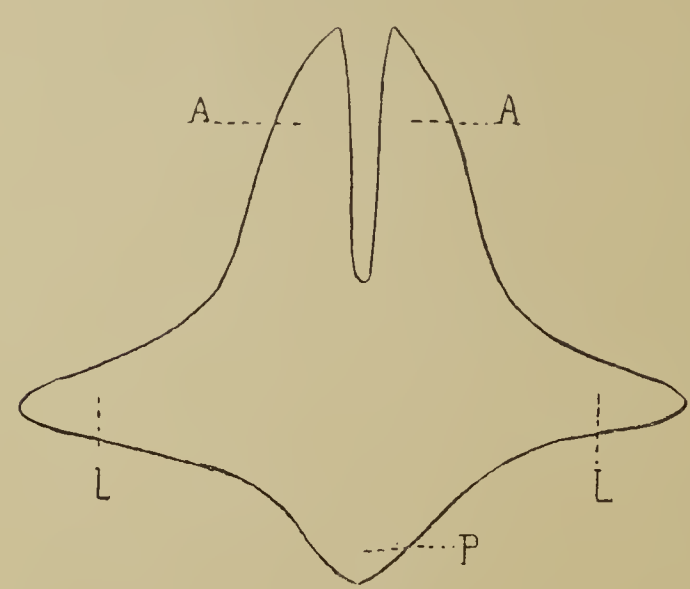

FIG. 15.

Schema delle ghiandole palatine (tipo II).
A-A, prolungamento ghiandolari anteriori
L-L, „ „ laterali.
P, „ „ posteriore.

Tipo II. *Palato di donna adulta.* I prolungamenti anteriori delle ghiandole palatine sono quasi simili per la loro forma a quelli descritti nella osservazione 19, differiscono solo da questi perchè situati vicinissimi alla linea mediana coi loro margini mediali quasi addossati al rafe (fig. 15) e paralleli. Gli altri prolungamenti e la massa ghiandolare principale si presentano come nel tipo I. Questa disposizione l' ho riscontrata 6 volte (2 uomini e 4 donne). Come varietà di questo tipo sono da còsiderare i seguenti casi:

1.°) *Palato di uomo adulto.* I prolungamenti anteriori delle ghiandole palatine (fig. 16) sono molto allungati e larghi e conservano sino alla loro estremità anteriore quasi la stessa larghezza che hanno alla base. Essi giungono in avanti sino all'altezza del primo premolare, ed occupano in larghezza quasi completamente tutta la superficie inferiore del processo palatino della mascella, si estendono cioè dal rafe al margine gengivale.

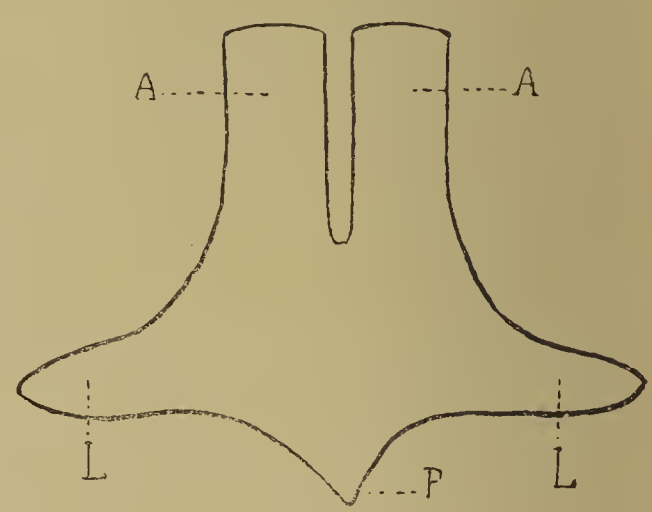

FIG 16.

Schema delle ghiandole palatine.
A-A, prolungamenti ghiandolari anteriori.
L-L, „ „ laterali.
P. „ „ posteriore.

I prolungamenti laterali sono molto larghi: 12 mm. alla base e vanno restringendosi verso la terminazione.

Il corpo principale ed il prolungamento posteriore non si allontanano dal tipo normale. (Oss. 2ª).

2°.) *Uomo adulto.* Simile al caso precedente.

3°.) *Uomo adulto.* I prolungamenti anteriori sono strettamente addossati al rafe ed hanno un'estremità anteriore molto larga (fig. 9, tav. 5 e fig. schem. 17). Alla loro base, lateralmente al rafe si trovano due ampie e profonde fossette (cribose). Il prolungamento laterale di sinistra è molto più largo di quello di destra.

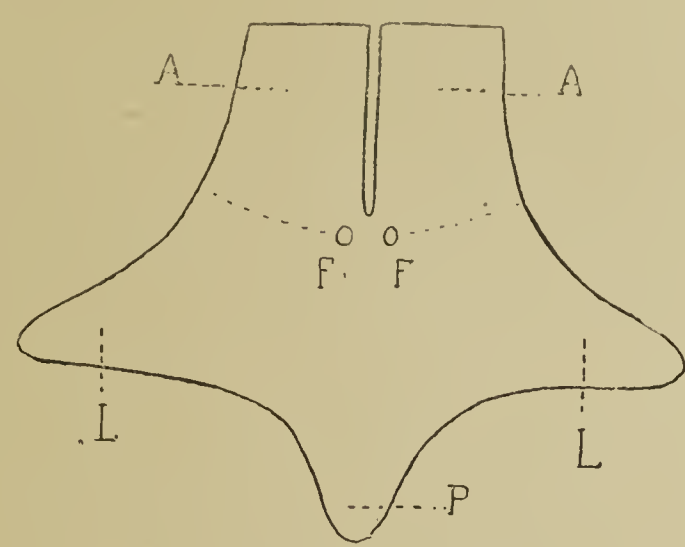

FIG. 17.

Schema delle ghiandole palatine.
A-A, prolungamenti ghiandolari anteriori.
L-L, „ „ laterali.
P, „ „ posteriore.
F-F, fossette cribrose.

Tipo III. Questo tipo è caratterizzato dall'aspetto speciale dei prolungamenti anteriori. Questi sono atrofici, lunghi appena 6 mm., la loro base si continua senza alcun segno di divisione con la massa principale; l'apice è acuto e sottile, situato nella parte media di ciascuna metà del palato (fig. schem. 18). I due prolungamenti, riunendosi alla loro base nella linea mediana del palato, formano un angolo acuto, molto più largo di quello risultante dalla riunione degli stessi prolungamenti nel tipo I.

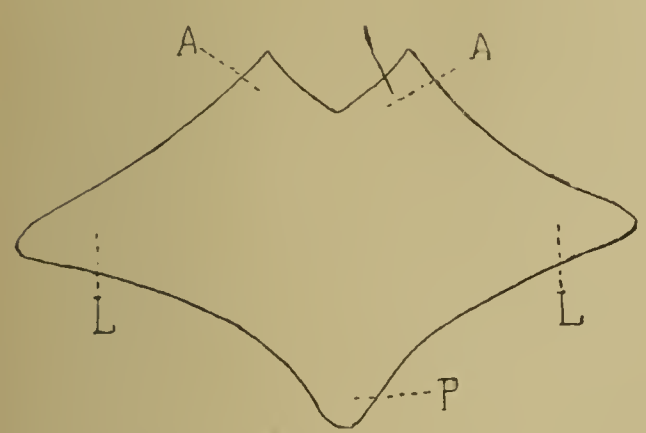

FIG. 18.

Schema delle ghiandole palatine (tipo III).
A-A, prolungamenti ghiandolari anteriori.
L-L, „ „ laterali.
P, „ „ posteriore.

Il resto delle ghiandole palatine è simile ai due tipi già descritti.

Presentano questa disposizione tre palati, cioè quello di un altro uomo adulto e di una donna adulta.

Varietà. Nel palato di un uomo adulto i prolungamenti anteriori, atrofici, a vevano l'estremità anteriore molto larga, ed erano addossati medialmente al rafe.

Tipo IV. Questo tipo può essere compreso anche fra le varietà del tipo I. I prolungamenti anteriori infatti hanno la stessa forma che abbiamo già descritto negli esemplari di questa categoria;

differisce soltanto da questi per la mancanza quasi assoluta dei prolungamenti laterali (fig. schem. 19).

Ho osservato tale disposizione due volte: in un vecchio ed una vecchia.

Superficie profonda delle ghiandole palatine. Per lo studio della superficie profonda delle ghiandole palatine è necessario asportare tutta la massa ghiandolare, come ho fatto nei 30 casi presi in esame, operazione che richiede molta cura ed attenzione per la difficoltà di separarla intatta dal periostio che è ad essa aderentissimo in molti punti.

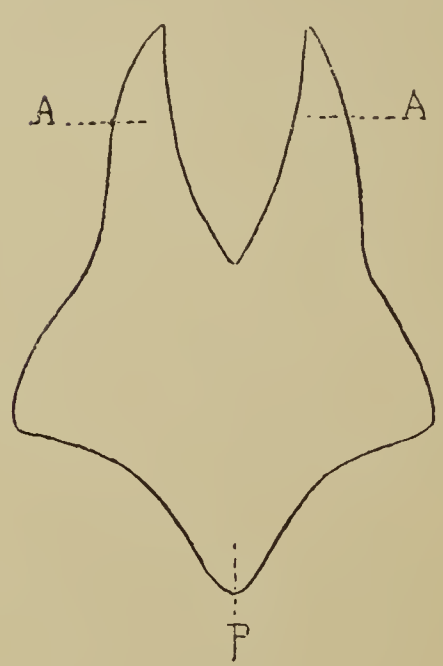

FIG. 19

Schema delle ghiandole palatine (tipo IV). *A-A*, prolungamenti ghiandolari anteriori. *P*, prolungamento ghiandolare posteriore.

La faccia profonda, a differenza di quella superficiale che è liscia ed uniforme, presenta dei solchi più o meno profondi nei vari individui. Questi solchi hanno una disposizione generale costante e sono: due trasversali ed uno sagittale.

Il solco sagittale corrisponde al rafe del corpo ghiandolare principale, e si estende dal punto di riunione, nella linea mediana, dei due prolungamenti ghiandolari anteriori, alla base dell'ugola. Subito ai lati del rafe, le ghiandole sono piccole e disposte in un semplice strato dello spessore di uno o due miltimetri, ma più lateralmente le ghiandole formano due grossi ammassi simmetrici col massimo spessore nella parte mediana di ciascuna metà del palato. Si ha in tal modo una profonda infossatura longitudinale e mediana, occupata dallo spesso strato deì muscoli del velo palatino.

I solchi trasversali, più profondi lateralmente, corrispondono: l'anteriore, alla base del prolungamento ghiandolare anteriore, e riceve la cresta ossea che limita anteriormente le fossette di Verga; quello posteriore, alla cresta marginale dell'osso palatino, che è in esso accolta. I due solchi non sono paralleli nè rettilinei; nel maggior numero dei casi essi convergono medialmente ed hanno un decorso leggermente arcuato a convessività anteriore; l'anteriore va a terminare nel rafe, per lo più nell'angolo formato dalla riunione dei prolungamenti ghiandolari anteriori, il posteriore invece si ripiega verticalmente in basso, prima di arrivare alla linea mediana e si esaurisce nella massa ghiandolare del velopendolo. Da questi solchi viene così delineato un gruppo di ghiandole palatine che dovrebbbe esser chiamato gruppo ghiandolare o ghiandola di Verga, dal nome di colui che per il primo lo mise in evidenza, come parimenti va sotto il nome di fossetta o nicchia ghiandolare di Verga quella piccola incavatura del palato ove queste ghiandole sono contenute. Ecco come il Verga descrive questo gruppo di ghiandole: « *La focaccetta (ghiandolare) convergendo con quella dell'altro lato,*

discende nel velopendolo e ne aumenta la grossezza ed importa alla muccosa sovrapposta un colorito giallognolo ». Nei trattati italiani e stranieri pubblicati posteriormente a quello di Verga, fatta eccezione per quello di Romiti (17), non si fa parola di questo ammasso ghiandolare, nè alcuno, da quanto risulta dalle mie ricerche bibliografiche, ne fece oggetto di studio speciale.

Nei preparati da me eseguiti, la ghiandola palatina di Verga è bilaterale e costante. Si presenta più o meno sviluppata e distinta dal resto della massa ghiandolare nei vari individui: su 30 casi è molto sviluppata 19 volte; anche nel neonato è abbastanza evidente. Essa è visibile soltanto dalla faccia profonda delle ghiandole palatine, nella faccia superficiale o muccosa non si osserva traccia alcuna di essa perchè le ghiandole costituiscono ivi uno strato uniforme. Ha una forma allungata trasversalmente e va restringendosi verso la sua estremità mediale dove si ripiega all'indietro venendo a contatto con l'estremità mediale della ghiandola del lato opposto.

La porzione più laterale della ghiandola di Verga è non solo la più larga, come abbiamo visto dalla descrizione dei solchi che la limitano, ma anche la più distinta ed individualizzata per la profondità di questi solchi, e quella che presenta il massimo spessore. Nel solco posteriore infatti penetra la cosidetta cresta marginale, che dà attacco ad un sottile prolungamento fibroso che continua la cresta in alto e si esaurisce nel tessuto connettivo interghiandolare, e non al muscolo tensore del velo del palato (peristafilino esterno) come generalmente si suole dire, perchè l'inserzione di questo muscolo non oltrepassa mai la base della nominata cresta (Vedi in proposito anche Stieda, 19). Questa costituisce un vero strato osseo che non raramente arriva molto vicino alla faccia superficiale dello strato ghiandolare. Meno profondo è invece il solco anteriore, ma anche qui il limite della ghiandola non è meno distinto perchè subito al davanti si ha la base del prolungamento anteriore che spicca per la sua sottigliezza. L'estremità laterale della ghiandola di Verga corrisponde alla fossetta del forame palatino maggiore, dove essa si approfonda formando una sorta di capezzolo, che può raggiungere (come ho osservato in un caso) lo spessore di mm. 6,5 mentre il resto della ghiandola non va oltre i 3 mm.



FIG. 20. FIG. 21.

Schema delle ghiandole di Verga. Nella figura 20, le estremità mediali della ghiandola sono poco voluminose e a contatto tra loro; nella figura 21 sono molto sviluppate e separate da un breve spazio.

L'estremità mediale della ghiandola di Verga si prolunga posteriormente per un certo tratto e può in alcuni casi penetrare nel velopendolo. Il volume di questa porzione è molto variabile; rappresento i gradi estremi da me osservati nelle figure schematiche 20 e 21.

Le ghiandole dei due lati o vengono a contatto fra loro medialmente, oppure

si fondono insieme per costituire nella linea mediana un corpo ghiandolare unico (fig. 22). Raramente le due ghiandole rimangono completamente separate l'una dall altra. (fig. 23).

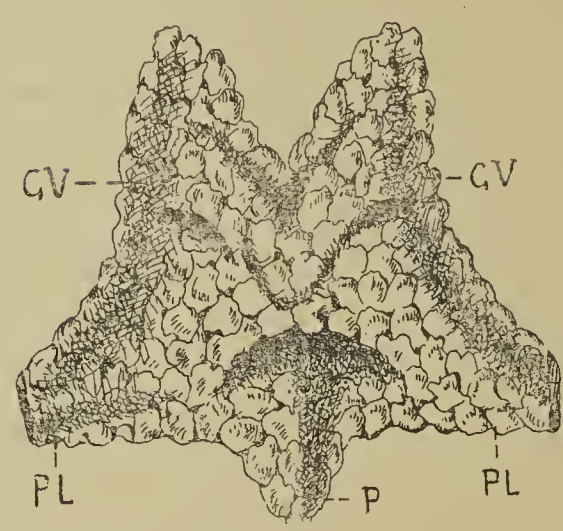

FIG. 22.

Superficie posteriore delle ghiandole palatine. *GV*, ghiandole di Verga che si riuniscono nella linea mediana o costituiscono un corpo ghiandolare mediano. *PL*, prolungamenti laterali; *P*, prolungamento posteriore (*uvula*).

Lo spessore dell'estremità mediale della ghiandola di Verga è generalmente più grande di quello del corpo della stessa ghiandola (senza raggiungere però quello che corrisponde alla fossetta del forame palatino maggiore); nel caso che rappresento nella fig. 22 il corpo ghiandolare mediano aveva uno spessore di 8 millimetri.

Per le dimensioni (lunghezza e larghezza) di questa ghiandola valgono quelle della fossetta omonima dell'osso palatino nella quale essa è accolta.

Quanto ai rapporti della ghiandola palatina di Verga con lo scheletro del palato, è da ricordare, che la porzione più laterale di essa, che è anche la più voluminosa, è contenuta nella fossetta del forame palatino maggiore; poggia quindi direttamente sui vasi e nervi palatini maggiori alla loro uscita dal rispettivo canale, i nervi palatini minori non hanno invece, nei casi da me osservati, rapporto alcuno con la ghiandola di Verga, essi penetrano infatti, appena usciti dai forami palatini minori, nella massa ghiandolare che sta subito al di dietro del gruppo ghiandolare di Verga (velo palatino). La porzione mediale di questa ghiandola è situata lateralmente alla sutura palatina mediana, tra la cresta palatina mediana e l'estremità mediale della cresta marginale che spesso si ripiega posteriormente, giungendo il più dalle volte fino al velo palatino. Nei casi in cui le due ghiandole di Verga sono fuse nella linea mediana, occupano anche quella piccola superficie pianeggiante o leggermente infossata di osso palatino che fa seguito alla estremità posteriore della *cresta palatina mediana*, la quale, come vedremo più tardi, non termina sempre nella *spina nasale posteriore*.

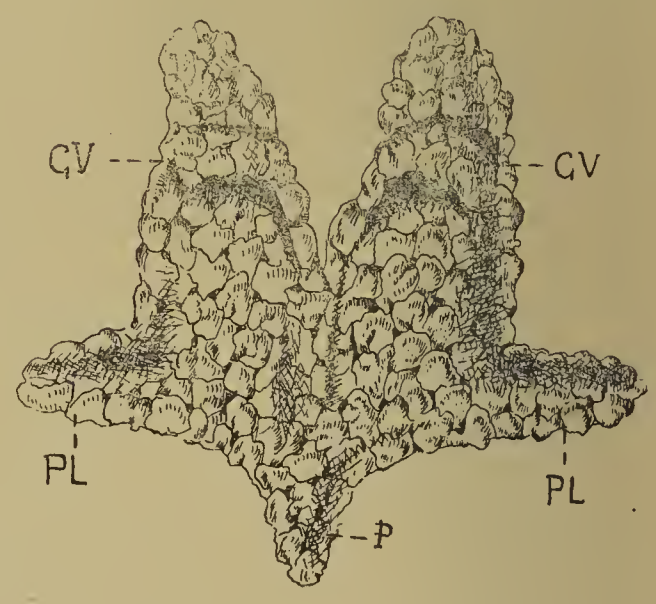

FIG. 23.

Superficie posteriore delle ghiandole palatine. *GV*. ghiandola di Verga; *PL*, prolungamenti laterali; *P*, prolungamento posteriore (*uvula*).

È interessante stabilire la situazione topografica della ghiandola di Verga dalla faccia superficiale o muccosa del palato. Il suo limite anteriore confina con la base dei prolungamenti anteriori, e nello studio della muccosa abbiamo visto che questo limite è segnato spesso da un solco o da una leggera depressione dove gli orifizi ghiandolari sono di ampiezza considerevole e molto addossati tra loro. La situazione poi dell'estremità mediale della ghiandola ci è indicata con sicurezza dalle fossette cribose. Queste infatti si trovano sempre lateralmente al rafe in corrispondenza dell'ingrossamento mediale della ghiandola di Verga, è quindi anche da ammettere che appartengano a questa ghiandola i condotti escretori che sboccano nelle fossette. Ma per rendermi conto esatto dei presumibili rapporti tra queste fossette e la ghiandola palatina di Verga, ho sezionato frontalmente tutto lo strato ghiandolare corrispondente alle fossette cribose, nei casi ove queste erano molto pronunziate, e il palato da me descritto a proposito degli orifizi della muccosa palatina, che presentava un orifizio ghiandolare molto largo e unilaterale (fig. 6 tav. 5).

Nelle sezioni frontali del palato, le singole ghiandolette che raggruppate insieme costituiscono la ghiandola di Verga, si distinguono anzitutto dalle altre ghiandole del palato per la loro forma caratteristica. Esse si presentano allungate e come disposte in serie, l'altezza di ciascuna ghiandola corrispondendo allo spessore di tutto lo strato ghiandolare. In alcuni palati esse conservano la stessa larghezza tanto alla base (profondamente) che alla loro estremità superficiale (fig. 26, tav. 6) in altri invece sono strettamente addossate oppure fuse alla base, mentre all'estremità opposta sono più assottigliate ed indipendenti; presentano cioè una forma triangolare. Più lunghi e più sottili sono poi quelle che si trovano in vicinanza del rafe, e che appartengono, come sappiamo, alla porzione mediale, talvolta allungata sagittalmente, della ghiandola di Verga. I condotti escretori sono molti ampi, alcuni brevissimi e con direzione rettilinea, vanno a sboccare all'esterno; altri invece hanno una direzione obliqua in senso laterale o mediale o dall'indietro all'innanzi; altri infine hanno un decorso flessuoso.

Nelle sezioni corrispondenti alle ghiandole del velopendolo, appena oltrepassata la ghiandola di Verga, le singole ghiandole perdono subito la caratteristica forma allungata; qui il tessuto connettivo perighiandolare diventa molto abbondante e penetra tra i lobi ghiandolari.

A livello delle fossette cribrose, che corrispondono, come abbiamo già detto all'estremità mediale della ghiandola di Verga, le ghiandole sono anche più assottigliate di quelle laterali e lievemente arcuate con la concavità rivolta all'esterno (fig. 26 tav. 6). I condotti escretori delle ghiandole che corrispondono alla parte centrale della fossetta sono rettilinei e si portano direttamente al l'esterno; sono invece obliqui, con l'obliquità diretta medialmente o dall'indietro all'innanzi, i condotti escretori di quelle ghiandole situate lateralmente o poste-

riormente alla stessa fossetta, di guisa che durante il loro decorso si avvicinano l'uno all'altro. Però tutti i condotti escretori conservano la loro indipendenza, nè mi è occorso mai di vederli fondersi insieme. Deriva da ciò che questa occorrenza dev'essere almeno abbastanza rara. Tutti questi condotti, nell'attraversare l'epitelio della muccosa del palato, presentano una marcatissima dilatazione ampollare, alla quale segue un brusco restringimento terminale, nel momento in cui si aprono all'esterno. Tale disposizione l'ho osservata anche nei condotti escretori di tutte le altre ghiandole palatine.

Si noti che, a livello delle fossette cribrose, quando le estremità mediali delle ghiandole di Verga dei due lati molto addossate, noi troviamo piccole ghiandole anche tra i fori del rafe palatino. I condotti escretori di queste ghiandole mediane non si portano mai direttamente in alto per sboccare nella linea mediana, ma volgono in fuori con decorso molto obliquo o quasi trasversale, e sboccano quindi lateralmente al rafe. (fig. 27 tav. 6).

Nel caso da me riscontrato di orifizio ghiandolare abnormemente ampio in luogo di fossetta, mostrano le sezioni frontali che esso si continua in un canale ugualmente largo, che percorre oltre la metà dello spessore dello strato ghiandolare del palato e termina a fondo cieco. Intorno al canale si trova un gruppo di grosse ghiandole (porzione mediale della ghiandola di Verga) tra loro strettamente addossate, e con condotti escretori indipendenti, i quali vanno a sboccare in parte nel grosso canale sopradetto, in parte isolatamente nella superficie esterna. I condotti escretori che sboccano nel canale comune sono in numero di cinque e li ho rapqresentati nella fig. 28 tav. 6, che riunisce insieme 7 sezioni. Gli sbocchi degli altri condotti appartenenenti allo stesso gruppo ghiandolare decorrono vicinissimi al condotto comune, e sboccano all'esterno presso il contorno di esso (fossetta del canale escretore comune) dando a questo contorno l'aspetto caratteristico che ho rappresentato nella figura schematica 2. Nella fig. 29 tav. 6 noi vediamo lo sbocco di tre di questi condotti nella fossetta del canale escretore comune.

E' importante ora notare che il grosso canale collettore comune riceve due condotti escretori nel momento in cui si apre all'esterno, e altri due nel limite circa tra il suo terzo profondo ed i suoi due terzi superficiali, rimane perciò un fondo cieco rappresentato da tutto il terzo profondo del canale che non riceve alcun condotto ghiandolare.

In un altro palato, nelle sezioni microscopiche frontali, si osserva un grosso canale vicinissimo al rafe che presenta una grande rassomiglianza col precedente. Ha decorso leggermente arcuato con l'estremità profonda ristretta e rivolta medialmente e riceve un piccolo condotto escretore ghiandolare a livello del suo terzo medio (fig. 30 tav. 6).

Se adesso confrontiamo le già descritte cavità o fessure mediane del palato con questi condotti comuni molto ampï, siamo indotti a ritenere le due forma-

zioni identiche per origine e significato. Solo questi ultimi differiscono dalle prime per il fatto che hanno ricevuto secondariamente lo sbocco di uno o più condotti escretori, diventando in tal modo condotti escretori comuni. Essi infatti non possono provenire dalla riunione di parecchi condotti escretori perche la loro ampiezza non è proporzionata al numero ed al calibro dei condotti escretori che vi sboccano (due nel primo caso ed uno nel secondo); presentano inoltre una estremità a fondo cieco che non ha rapporto alcuno coi condotti ghiandolari.

Quanto alla loro situazione, sebbene l'orifizio esterno non corrisponda perfettamente alla linea mediana, appartiene però ugualmente al rafe, il quale in questi casi si è spostato alquanto lateralmente per lo sviluppo maggiore delle ghiandole di un lato.

Nella figura 28 tav. 6 che rappresenta anche un caso di corpo ghiandolare mediano molto sviluppato, il rafe è spinto a sinistra dalle ghiandole più sviluppate di destra; qui anzi il rafe connettivale è abolito dall'accumulo ghiandolare mediano, e rimane solo a rappresentarlo l'ampia cavità ove sboccano i 4 condotti escretori. In sezioni più anteriori dello stesso palato ed in quelle più posteriori, dove cioè le ghiandole scompaiono dalla linea mediana, il canale suddetto si trova sempre nello spessore del rafe. Lo stesso dicasi press'a poco del secondo caso (fig. 30); anche qui l'orifizio esterno non si trova perfettamente nella linea mediana, ma nelle sezioni frontali vediamo che il canale, che ad esso fa seguito è contenuto nel rafe, nella parte più laterale di esso.

Ho esaminato infine lo sviluppo delle ghiandole palatine negli embrioni che servirono per lo studio delle fessure mediane del palato.

Nell' embrione più giovane (mm. 41) non si trova ancora l' inizio di formazioni ghiandolari in tutto l'ambito del palato. Nel secondo embrione (mm. 87) cominciano ad apparire gli abbozzi ghiandolari, in corrispondenza della parte posteriore del palato duro, cioè della futura fossetta di Verga. Questi abbozzi sono rappresentati da proliferazioni epiteliali solide e ancora semplici che si approfondano nel connettivo del palato, e sono disposti trasversalmente in più serie lineari. Essi diventano rari nel velopendolo, nell'ugola se ne trova uno solo nella sua porzione basale e mancano del tutto anteriormente, in corrispondenza cioè dei futuri prolungamenti anteriori.

Nell'embrione più adulto (mm. 100) i zaffi epiteliali precursori delle ghiandole cominciano già a ramificarsi e sono numerosi nella regione posteriore del palato duro (ghiandola di Verga). Qui si trovano anche nella parte anteriore del palato, mentre mancano del tutto nel velopendolo. E' evidente nel palato di quest'embrione una considerevole depressione dell'epitelio nel punto in cui questo s'infossa per dar luogo alla proliferazione cellulare.

Dalle osservazioni fatte sulla disposizione dalle ghiandole del palato (compreso il velopendolo) emergono i seguenti fatti:

Le ghiandole palatine nella faccia superficiale si presentano in uno strato

uniforme e continuo; nella faccia profonda invece si manifestano dei solchi trasversali limitanti un distinto gruppo ghiandolare o ghiandola palatina di Verga. Questa è costante, ma variabile di forma e di volume a seconda degli individui. Anche microscopicamente si differenzia dalle altre ghiandole palatine per la grandezza e la forma molto allungata dalle singole ghiandolette.

I condotti escretori di ciascuna ghiandoletta palatina sono indipendenti e presentano una dilatazione ampollare nel momento in cui sboccano all'esterno; quelli della ghiandola di Verga sono pure indipendenti ma molto ampî e vicini tra loro con spiccata tendenza a riunirsi in gruppi, specialmente nelle così dette fossette cribrose. Alcuni orifizî palatini di ampienza abnorme ed adiacenti alla linea mediana, che hanno il significato di fessure palatine del rafe, possono ricevere eventualmente dalle ghiandole più vicine, appartenenti cioè alla porzione mediale della glandola di Verga, lo sbocco d'uno o più condotti escretori.

Nell'embrione umano gli abbozzi della ghiandola di Verga appariscono più precocemente di quelli delle altre ghiandole del palato e del velopendolo.

Scheletro del palato. Lo strato osseo o scheletro del palato è stato da lungo tempo l'oggetto di numerose ricerche intese a stabilirne la conformazione più comune e le varietà; ma tali ricerche non si sono estese che per poco sulla cosidetta fossetta ghiandolare di Verga, ove è contenuto quel gruppo speciale di ghiandole palatine che abbiamo or ora studiato. Io mi limiterò quindi allo studio sistematico di questa fossetta, nei 30 rami che mi servirono per l'esame delle parti molli del palato, e nei 256 crani sardi posseduti dall'Istituto anatomico di Sassari.

La fossetta ghiandolare del palatino che prende il nome da Verga, fu da questo anatomico, nel 1879, descritta nel modo seguente: la faccia inferiore (dell'osso palatino) è pure leggermente scavata, ma in direzione trasversa ed all'indietro è circoscritta da una crestolina che in vicinanza dello sbocco del canale palatino discende a guisa di zappetta, ed all'innanzi termina con una linea saliente che segna il principio ove la porzione orizzontale si fa irregolare e sottile, per addossarsi a guisa di squama all'apofisi palatina dell'osso mascellare superiore ». Gli anatomici posteriori a Verga, sia nei trattati che nei lavori speciali sul palato, non ricordano affatto questo autore, ad eccezione di Calori (3), di Romiti (16-17) e recentemente di Le Double (11). Calori deplora anzi l'ingiusta dimenticanza in cui fu lasciato il nome del grande anatomico italiano da quei ricercatori che pubblicarono monografie sullo scheletro del palato.

La fossetta palatina di Verga, come è noto, ha forma allungata trasversalmente ed occupa la faccia inferiore della parte orizzontale dell'osso palatino. Medialmente s'incurva e si continua all'indietro in una porzione più ristretta e più breve a direzione sagittale, compresa tra la cresta palatina mediana posteriore e l'estremità mediale della cresta marginale, che qualche volta volge all'indietro parallelamente alla cresta mediana. Importa però precisare meglio i suoi limiti:

anteriormente essa è limitata da una cresta situata a livello della sutura palatina trasversa, incostante, ed interrotta, quando esiste, dai solchi palatini; posteriormente dalla cresta marginale di Bichat (trasversale o premarginale di Calori), costante e ben pronunziata, ma spesso sviluppata solo nella sua porzione laterale; lateralmente corrisponde alla fossetta del forame palatino maggiore; medialmente le due fossette sono separate da una cresta molto pronunziata, formata, lungo l'asse mediano del palato, dalla riunione dei due margini mediali delle lamine orizzontali dell'osso palatino, ed è questa cresta che io chiamo: cresta palatina mediana posteriore.

La fossetta palatina misura una larghezza che può variare da mm. 3.5 a mm. 8.5. La depressione da essa prodottta nelle lamine orizzontali del palatino è generalmente abbastanza profonda con le creste che la limitano ben evidenti.

In 159 crani, fra i 256 da me esaminati, la fossetta palatina e le parti ossee che la limitano, presentano tali caratteri di rassomiglianza da meritare una descrizione unica. La fossetta ha forma di virgola, con la testa corrispondenfe alla fossetta del forame palatino maggiore ed a concavità posteriore· Essa è situata trasversalmente, solo tre volte ha una direzione molto obliqua, dimodochè le fossette dei due lati, convergendo nella linea mediana formano un angolo acuto aperto all'innanzi.

La cresta anteriore è sempre ben evidente e di forma arcuata; corrisponde lateralmente alla sutura palatina trasversa, ma a livello della metà circa di questa (nella corrispondente metà del palato) comincia ad incurvarsi e si continua nella cresta palatina mediana posteriore (fig. 10 tav. 5). In conseguenza di tale incurvatura una piccola porzione triangolare della lamina orizzontale del palatino rimane extra-ghiandolare, ed è sempre ben distinta dal rimanente della lamina palatina per lo spessore considerevole.

La cresta palatina mediana posteriore è generalmente ben pronunziata; non può escludersi però che talvolta sia appena accennata e riconoscibile solo per lo spessore più cospicuo dell'osso a questo livello. È costituita dalle due porzioni extra-ghiandolari delle lamine orizzontali del palatino riunite, ed ha forma triangolare ad apice posteriore più o meno allungato (fig. 10 tav. 5). In un gran numero di casi l'apice della cresta mediana corrisponde alla *spina nasalis posterior* (fig. 11 tav. 5), oppure termina prima di questa, ed allora si ha una depressione terminale (fig. 12, tav. 5); in taluni casi infine la cresta è larga e triangolare solo nella parte più anteriore, mentre posteriormente ha l'aspetto di una cresta elevata e tagliente.

La depressione ghiandolare che trovasi a livelllo della *spina nasalis posterior* è formata dalla riunione delle fossette dei due lati (51 volta), oppure è data dal prolungarsi nella linea mediana la fossetta ghiandolare di un lato solo (34 volte), ed allora la cresta mediana posteriore è sempre lievemente deviata verso il lato opposto, può apparire infine come formazione indipendente, se è limitata

da una cresta circolare o triangolare dipendente il più delle volte dalla divisione della stessa cresta mediana posteriore (10 volte). Questo spazio circolare o triangolare (fig. 13 tav. 5) contiene nel fresco un piccolo gruppo di ghiandole, dipendenza della ghiandolo di Verga; noi sappiamo infatti che talvolta le due ghiandole di Verga, non restano soltanto addossate lungo la linea mediana ma si fondono completamente per costituire un corpo ghiandolare mediano.

In un esemplare le due fossette ghiandolari si continuano nella linea mediana, senza alcun segno di separazione quasi per tutta l'altezza delle lamine orizzontali del palatino (fig. 14 tav. V); la cresta mediana posteriore è qui rappresentata da due tubercoli, uno per l'alto, separati da un solco mediano profondo, e situati a livello della sutura palatina trasversa.

Frequentemente alla cresta mediana posteriore fa seguito anteriormente (in corrispondenza cioè dei processi palatini delle mascelle) una cresta palatina mediana anteriore (20 volte) o un torus palatinus molto pronunziato (15 volte), oppure un solco palatino mediano (9 volte); in tutti gli altri casi il palato si presenta più o meno pianeggiante, senza particolarità degne di nota.

La cresta palatina mediana posteriore manca 4 volte.

La cresta anteriore è interrotta lateralmente dall'origine dei solchi palatini: allorquando il solco palatino mediale è largo e profondo, o spostato alquanto verso l'asse mediano del palato, la cresta anteriore è accennata soltanto da una sporgenza a guisa di tubercolo o di spina ossea.

La cresta marginale di Bichat è ben pronunziata ed occupa i due terzi laterali della lamina orizzontale del palatino; raramente giunge fino alla cresta mediana ma si ricurva per lo più all'indietro per limitare la porzione mediale della fossetta di Verga. Talvolta può mancare. (1 caso).

L'incavatura della fossetta è sempre abbastanza profonda; spesso non è uniforme, poichè, nei casi in cui la cresta mediana è tagliente, si può trovare lateralmente a questa una piccola fossetta.

In un palato di uomo ho osservato la mancanza della porzione mediale incurvata all'indietro della fossetta di Verga, la quale aveva una forma ovalare allungata trasversalmente; questa disposizione era bilaterale.

Asimmetria delle fossette di Verga. Non considerando i casi in cui la fossetta di un lato si prolunga nella depressione mediana corrispondente alla *spina nasalis posterior*, ho trovato due volte asimmetrie delle fossette ghiandolari, per quanto riguarda la loro profondità. In entrambi i casi si osserva a sinistra, lateralmente alla cresta mediana posteriore, una fossa profonda, vera cavità digitale mentre a destra si ha un'incavatura normale.

In un altro gruppo di 85 crani la fossetta palatina di Verga non presenta differenze notevoli di forma da quelle descritte nel gruppo precedente, solo la profondità ne è alquanto diminuita.

La cresta anteriore è poco pronunziata ed ha una curva poco accentuata; in

molti esemplari perciò di questo gruppo la fossetta di Verga occupa quasi tutta la lamina orizzontale del palatino.

La cresta mediana anteriore è sottile e tagliente in tutta la sua estensione; poche volte è più larga nella sua estremità anteriore. Ma ciò che caratterizza principalmente questo gruppo è che la cresta palatina mediana non solo non presenta la speciale forma triangolare data dal continuarsi in essa della cresta anteriore, ma si continua direttamente in avanti un maggior numero di volte che nel gruppo precedente, o con una cresta mediana anteriore, costituita dai margini rilevati dei processi palatini (12 volte), o con un torus palatinus (15 volte), oppure con un solco (7 volte), nella profondità del quale si trova la sutura longitudinale, che va restringendosi in avanti per terminare a livello del forame palatino anteriore. In 55 casi infine il palato è anteriormente appianato e regolare.

Le altre particolarità non differiscono da quelle descritte nel primo gruppo, troviamo cioè una fossetta ghiandolare mediana formata dalla riunione delle fossette dei due lati (31 volte), o dal prolungarsi nella linea mediana la fossetta di un lato (12 volte); 37 volte la terminazione della cresta mediana posteriore nella *spina nasalis posterior* e quindi l'assenza della fossetta ghiandolare mediana.

La cresta mediana posteriore manca 1 volta.

La fossetta palatina di Verga manca 12 volte nei 256 crani da me osservati cioè in proporzione del 4,68 per 100. In questi casi si osserva la mancata assoluta della cresta anteriore; la cresta mediana è assente solo 2 volte, negli altri casi è poco elevata; esiste però sempre la cresta marginale, solo in tre esemplari è ridotta ad una sporgenza ristretta che limita posteriormente il forame palatino maggiore e non si estende nelle lamine orizzontali del palatino. Due volte ho trovato una lieve infossatura nella sutura longitudinale mediana delle lamine orizzontali del palatino. Ora si può chiedere se all'assenza di una fossa ghiandolare corrisponde l'assenza del gruppo ghiandolare corrispondente. Io credo che mancando l'infossamento del palatino la ghiandola di Verga sia molto assottigliata ma sempre esista; ciò ho potuto osservare in alcuni crani a fresco, ove la fossetta era appena accennata mentre la ghiandola era evidentissima; bastano infatti a limitarla ed isolarla i fasci laminari di tessuto connettivo che si staccano dal contorno osseo ove la ghiandola è collocata. Inoltre il piccolo infossamento osservato due volte lateralmente alla sutura longitudinale mediana, ci indica certamente il sito ove è accolta la porzione mediale della ghiandola di Verga.

Nei 256 crani che furono oggetto delle mie osservazioni sulla fossetta ghiandolare, si trovano lateralmente alla cresta palatina mediana posteriore due orifizî, uno per lato, 18 volte. Questi orifizî non sono situati nello stesso piano trasversale che nella metà circa dei casi; nell'altra metà invece uno si trova a livello della estremità anteriore della cresta, l'altro nella parte media di essa. Hanno un calibro piccolissimo, e si trovano o strettamente addossati alla cresta mediana, o

ad una certa distanza da questa; una setola introdotta in questi ultimi passa nella superficie superiore delle lamine orizzontali del palatino, mentre negli orifizî più vicini alla cresta, lo sbocco superiore avviene nella *cresta nasalis* delle ossa palatine.

Oltre i casi in cui gli orifizî palatini sono bilaterali, si trova un orifizio da un lato solo in 24 crani. In un palato di donna adulta infine la cresta mediana posteriore si presenta tutta bucherellata nelle sue parti laterali, e lateralmente ad essa si trovano due profonde infossature in fondo alle quali appaiono altri forellini.

Usura delle lamine orizzontali del palatino. Ho riscontrato questa anomalia dal lato sinistro di uomo adulto (età approssimativa anni 40). L'usura del palatino è parziale, ma abbastanza ampia (fig. 15 tav. 8). Ha forma elittica col massimo diametro trasversale ma un po' obliquo, ed è limitata anteriormente dal margine posteriore del processo palatino della mascella, posteriormente dalla cresta marginale. Lateralmente giunge presso il *foramen palatinus majus*, medialmente confina con la cresta palatina mediana posteriore.

Ho voluto riferire questa varietà perchè abbastanza rara, avendola io osservata una volta in 256 crani. Ne parlano poco anche gli autori nei trattati di anatomia, ed io ne ho trovato cenno solo nei trattati di Gorgone (7). Velpeau (23), e Merkel (12). Gorgone e Merckel ammettono la possibilità frequente del difetto di sviluppo della porzione orizzontale del palatino e di tutto il palato osseo, ma non dicono se tale anomalia fu da loro personalmente osservata. Velpeau invece descrive un palato in cui egli non trovò nè porzione orizzontale dell'osso palatino nè apofisi palatina del mascellare. La membrana palatina e quella del pavimento delle narici avevano uno spessore doppio dell'usuale, ed una durezza fibro-cartilaginea. Esse erano separate l'uno dall'altro da una cavità senza apertura, riempita da una specie di muco.

Sassari, aprile 1908.

Bibliografia.

(1) Beaunis et Bouchard. *Nouveau éléments d'Anatomie descriptive et d'Embriologie.* Paris, 1873.

(2) Bovero. *Annotazioni sul palato duro;* in: Accad. Torino, 1906-1907.

(3) Calori. L. *Sull'Anatomia del palato duro;* in: Memorie della R. Accademia delle Scienze dell'Istituto di Bologna. Serie V, T. II, fasc. 4.°, Bologna, 1892.

(4) Chiarugi. *Istituzioni di Anatomia dell'uomo.* Vol. II, libro 3, Milano 1904.

(5) Cruveilhier I. *Traité d'Anatomie descriptive.* T, II, Paris, 1874.

(6) Debierre Ch. *Trattato elementare di Anatomia dell'uomo.* Traduz. ital., p. II, Vallardi Milano.

(7) Gorgone G. *Corso completo di Anatomia descrittiva.* Palermo 1834.

(8) Henle I. *Handbuch der systematischen Anatomie des Menschen.* Bd. II, Eingeweidelehre. Braunschweig, 1873.

(9) Huschke. *Encyclopedie Anatomique.* T. V, Splancnologie.

(10) Jonnesco et Charpy, in: Poirier. *Traité d' Anatomie humaine.* Paris, 1901.

(11) Le-Double A F. *Traité des variations des os de la face de l' Homme.* Paris, 1906.

(12) Merkel F. *Trattato di Anatomia topografica.* Trad. it. Torino, 1901.

(13) Palfin I. *Anatomie du corps humain.* Paris, 1726.

(14) Poirier-Charpy. *Traité d'Anatomie humaine.* Paris, 1901.

(15) Quain I. *Trattato completo di Anatomia umana.* Vol. II, p. 1. Traduz. ital. Milano 1897.

(16) Romiti G. *Trattato di Anatomia dell' uomo.* Vallardi, Milano.

(17) » *Compendio di Anatomia topografica dell' uomo.* Milano, 1905.

(18) Sappey Ph. *Trattato di Anatomia descrittiva.* Napoli, 1878.

(19) Stieda L. *Der Gaumenwulst (Torus palatinus). Ein Beitrag zur Anatomie des knöchernen Gaumens;* in: Internat. Beitr. Wissensch. Medicin, Bd. I. 1891.

(20) Strambio. *Trattato elementare di Anatomia descrittiva.* Milano, 1855.

(21) Testut L. *Trattato di Anatomia umana.* Trad. ital, Torino, 1896.

(22) Testut et Jacob. *Traité d'Anatomie topographique.* Paris, 1905.

(23) Velpeau. *Traité complet d'Anatomie chirurgicale.* Bruxelles, 1834.

(24) Velpeau-Beraud. *Manuel d'Anatomie chirurgicale.* Paris, 1862.

(25) Verga A. *A proposito delle ossa palatine;* in Rend. Istit. Lombardo. Vol XII, 1879.

SPIEGAZIONE DELLE TAVOLE 5 e 6

Le figure 1, 2, 3, 4, 5, 6, 7, rappresentano il palato umano rivestito della mucosa; le figure 8, 9. semischematiche, mostrano le ghiandole palatine in sito, e le figure 10, 11, 12, 13, 14, 15, rappresentano lo scheletro del palato dopo la macerazione.

Le figure 16, 17, 18, 19, 20, 21, 22, 23, 24, 25, 26, 27, 28, 29, 30, 31, riproducono sezioni microscopiche delle parti molli della regione mediana del palato umano dell'adulto. Furono adottati i seguenti ingrandimenti:

Fig. 16, 17, 18, 19, 20, 21. 22, 23, 25, micr. Hartnach, oc. 2, ob. 2.

Fig. 24. Hartn. oc. 2, ob. 7.

Fig. 26, 27, 28, 29, 30, 81, microscopio semplice.

Gli strati muccoso e ghiandolare furono dapprima staccati dallo scheletro del palato, poi fissati in formalina (5 %) o sublimato picrico, colorati con cocciniglia e sezionati frontalmente.

Indicazioni comuni.

A = rilevatezze ghiandolari laterali.
RG = rilievi ghiandolari anteriori.
FC = fossette cribrose.
PI = papilla incisiva
PL = pieghe longitudinali della mucosa palatina.
M = orifizio mediano.
O = ampio orifizio ghiandolare.
AC = aree cribrose.
PA = prolungamenti ghiandolari anteriori.
PL = » » laterali.
GM = muscolo glosso-palatino.
PP = prolungamento ghiandolare posteriore.
FV = fossetta palatina di Verga.
CP = cresta palatina mediana anteriore.
S = spina nasalis posterior.
CNA = cresta ateriore.
CMA = cresta marginale (di Bichat).
CPA = cresta palatina mediana anteriore.
FM = depressione mediana in corrispondenza della spina nasalis posterior.
TP = torus palatinus.
U = usura della lamina orizzontale dell'osso palatino.
OL = orifizi delle lamine orizzontali del l'osso palatino.
CL = corpuscoli linfatici.
OM = orifizio mediano.
GP = ghiandole palatine.
SM = solco mediano.
CE = massa epiteliale.
E = epitelio.
CM = cavità mediana.
CO = canale mediano.
AL = voluminoso ammasso di corpuscoli linfatici con un centro epiteliale,
CEP = centro epiteliale.
ZEM = zaffo etiteliale mediano.
C = condotto escretore.
FCS = fossetta cribrosa sezionata frontalmente.
R = rafe.
GR = ghiandoletta palatina mediana.
CA = canale escretore comune.
F = fondo cieco.
CD = condotto escretore con dilatazione ampollare terminale.
F = fossetta del canale escretore comune.

Tavola 5

Fig. 1. Gli orifizii ghiandolari palatini si prolungano anteriormente in un'area di forma triangolare.

Fig. 2. Le rilevatezze ghiandolari laterali sono molto pronunziate e separate da un solco mediano profondo.

Fig. 3. Rilievi ghiandolari anteriori molto pronunziati. Gli orifizî ghiandolari sono disposti a gruppi. *FC* = fossette cibrose.

Fig. 4. Palato di donna giovane con pieghe longitudinali della mucosa (*LP*) e orifizio mediano (*M*).

Fig. 5. Gli orifizii palatini sono agguppati in gran numero nella depressione trasversale che limita gli orifizii del gruppo anteriore da quelli del gruppo posteriore. Numerosi orifizii mediani si trovano anche lungo il rafe. *FC* = fossetta cribrosa poco pronunziata e mal circoscritta.

Fig. 6. Orifizio ghiandolare (*O*) molto ampio, in luogo di vera e propria fossetta.

Fig. 7. Aree cribrose (*AC*) ai lati del rafe.

Fig. 8. Faccia superficiale delle glandole palatine in sito. Disposizione ghiandolare del 1° tipo (normale). *PA* = prolungamenti inferiori; *PL* = prolungamenti laterali; (*GM*) = fibre muscolari del m. glosso- palatino.

Fig. 9. Varietà del 2° tipo ghiandolare. I prolungamenti anteriori sono strettamente addossati al rafe. *FC* = fossette cribrose; *PL* = prolungamenti laterali; *PP* = prolungamento posteriore (uvula).

Fig, 10. Palato osseo di adulto. Fossetta di Verga molto profonda. La cresta palatina mediana posteriore (*CP*) è molto pronunziata e di forma triangolare.

Fig. 11. Palato osseo di adulto. Manca a destra la cresta marginale; a sinistra è rappresentata ad una breve spina ossea (*CMA*). Cresta mediana posteriore (*CP*) sottile, ma tagliente. Poco pronunziata la cresta anteriore (*CAN*). Molto evidente la cresta mediana anteriore.

Fig. 12. Palato osseo di adulto. La cresta mediana posteriore (*CP*) termina a qualche distanza dalla spina nasalis posterior (*S*). La cresta anteriore (*CAN*) è rappresentata da un tubercolo molto evidente a sinistra. Poco sviluppata la cresta marginale.

Fig. 13. Palato osseo di adulto. Fossetta di Verga poco profonda. Cresta mediana posteriore (*CP*) sotto forma di tubercolo molto pronunziato. Piccoli tubercoli (*CAN*) rappresentano la cresta anteriore. Abbastanza sviluppata la cresta marginale. Depressione ghiandolare mediana (*FM*) in corrispondenza della spina nasalis posterior.

Fig. 14. Palato osseo di adulto. Fossetta di Verga poco profonda. La cresta mediana posteriore è rappresentata da due tubercoli molto elevati, separati da un solco e dalla sutura palatina sagittale. Altri due tubercoli allungati trasversalmente rappresentano la cresta anteriore (*CAN*).

Fig. 15. Palato osseo di adulto. È rimarchevole per la presenza di un'usura (*U*) della lamina orizzontale del palatino di sinistra, e di ampii orifizii situati lateralmente alla cresta mediana posteriore.

Tavola 6

Fig. 16. Sezione frontale del palato di un uomo adulto a livello di un orifizio mediano. La cavità mediana è ripiena di secrezione muccosa.

Fig. 17. Estremità posteriore della formazione mediana rappresentata nella figura precedente. Il corpicciattolo epiteliale (*CE*) è circondato da un gran numero di elementi linfatici.

Fig. 18. Sezione trasversale di un profondo solco mediano.

Fig. 19. Il solco mediano, rappresentato nella figura precedente, è diventato, in questa sezione, una cavità ripiena di secrezione mucosa. Le ghiandole palatine sono molto vicine alla linea mediana.

Fig. 20. Ampia cavità mediana con pochi corpuscoli linfatici addossati alla sua estremità profonda.

Fig. 21. La cavità mediana rappresentata nella figura precedente si è chiusa superficialmente e rimane sotto forma di canale ovalare (*CO*) a direzione sagittale.

Fig. 22. Ampia cavità, di forma triangolare e largamente aperta all'esterno circondata da un gran numero di corpuscoli linfatici.

Fig. 23. Scomparsa la cavità (fig. 22) rimane posteriormente un ammasso di corpuscoli linfatici con un centro epiteliale.

Fig. 24. Formazione linfatica della figura precedente a forte ingrandimento.

Fig. 25. Formazione epiteliale mediana del palato divenuta obliqua per l'ineguale sviluppo delle ghiandole dei due lati.

Fig. 26. Sezione frontale del palato di un uomo adulto a livello delle fossette cribrose (*FC*) e della estremità mediana delle ghiandole palatine di Verga (*GP*).

Fig. 27. Sezione frontale come sopra a livello della estremità mediale della glandola di Verga. Si vede nello spessore del rafe una ghiandoletta mediana.

Fig. 28. Sezione frontale dell'orifizio unilaterale corrispondente al palato rappresentato nella figura 6. In questa figura sono riunite 7 sezioni per mostrare lo sbocco di quattro canali escretori nel canale escretore comune (*CA*).

Fig. 29. Sezione frontale a livello della fossetta del canale escretore comune (*F*), ove avviene lo sbocco di tre condotti escretori.

Fig. 30. Sezione frontale a livello di un largo ma breve infossamento epiteliale, ove sbocca un solo condotto escretore (*C*).

Fig. 31. Sezione frontale del palato di un uomo adulto a livello di una profonda fossetta cribrosa di destra. In questa si vedono sboccare due condotti escretori della estremità della mediale della ghiandola di Verga.

FIG. 1

FIG. 2

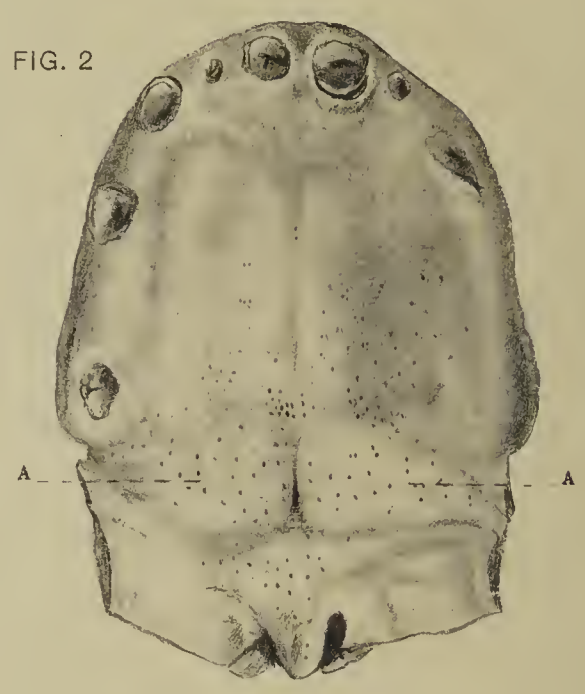

FIG. 3

FIG. 6

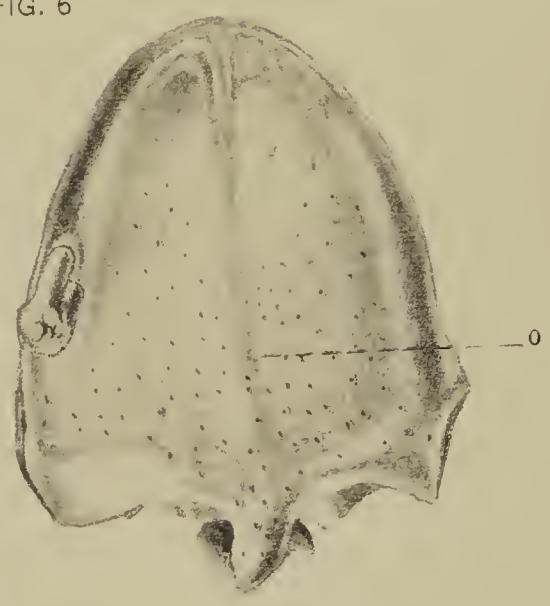

FIG. 7

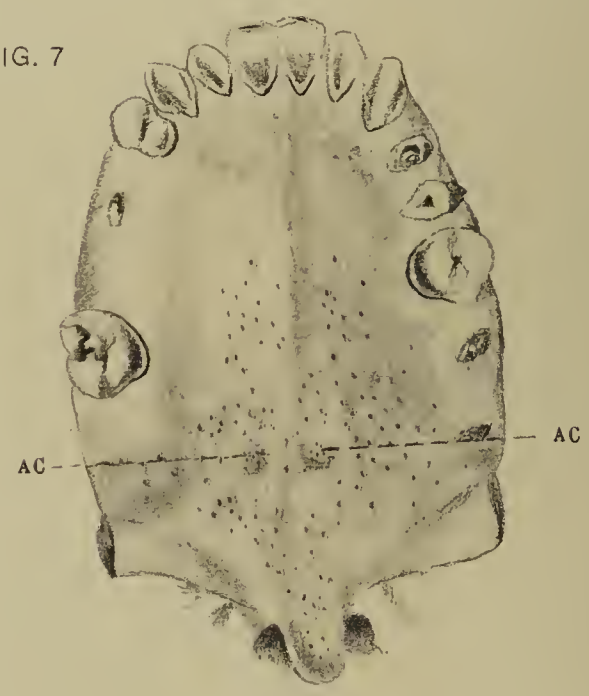

FIG. 8

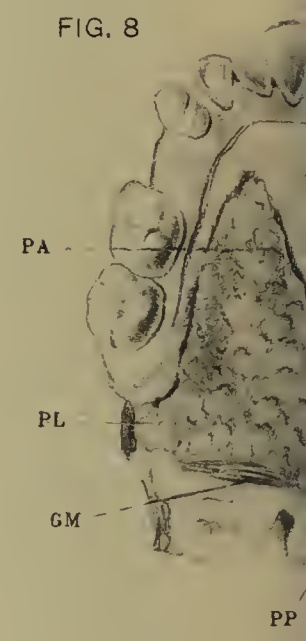

FIG. 11

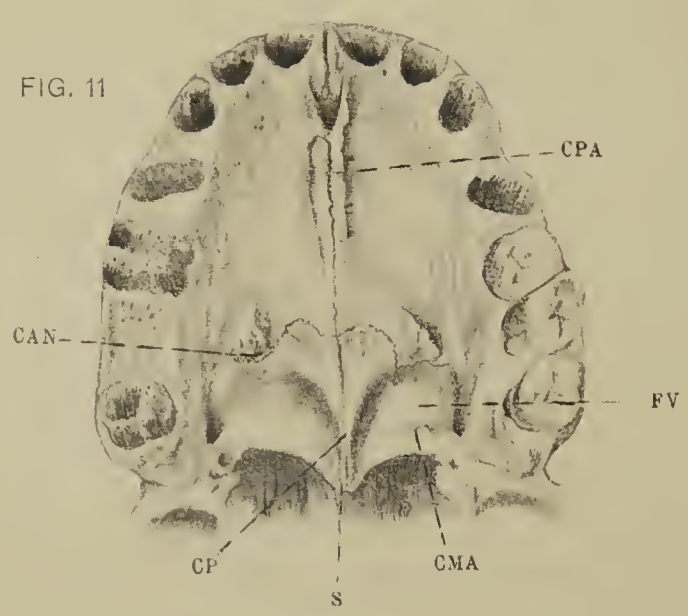

FIG. 12

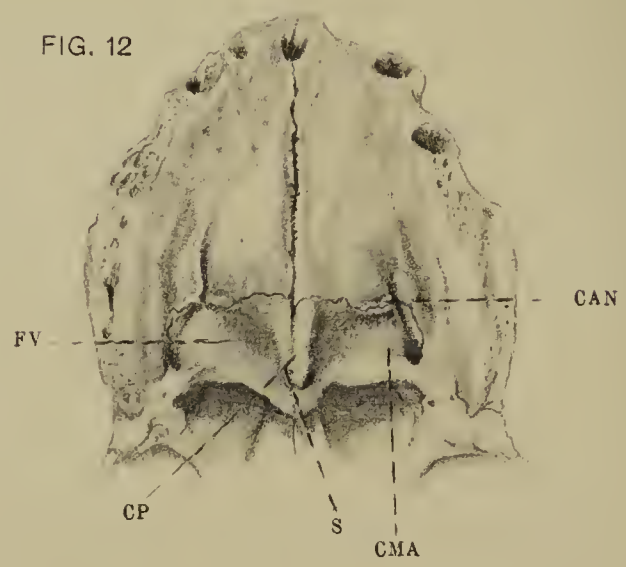

FIG. 13



G. Mannu dis.

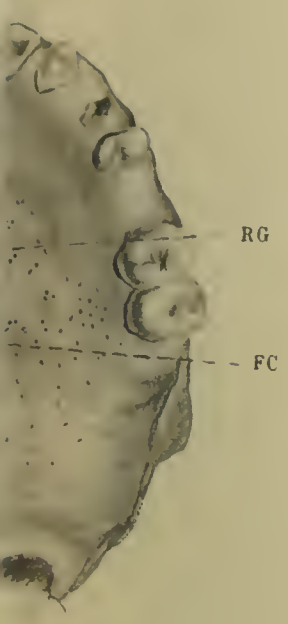

FIG. 4

FIG. 5

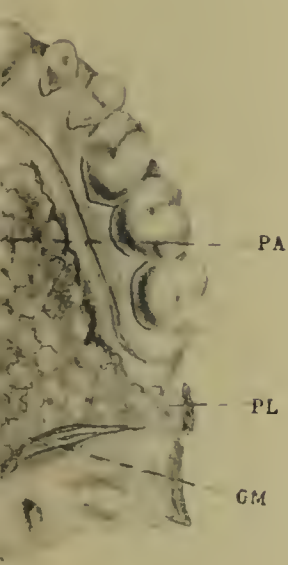

FIG. 9

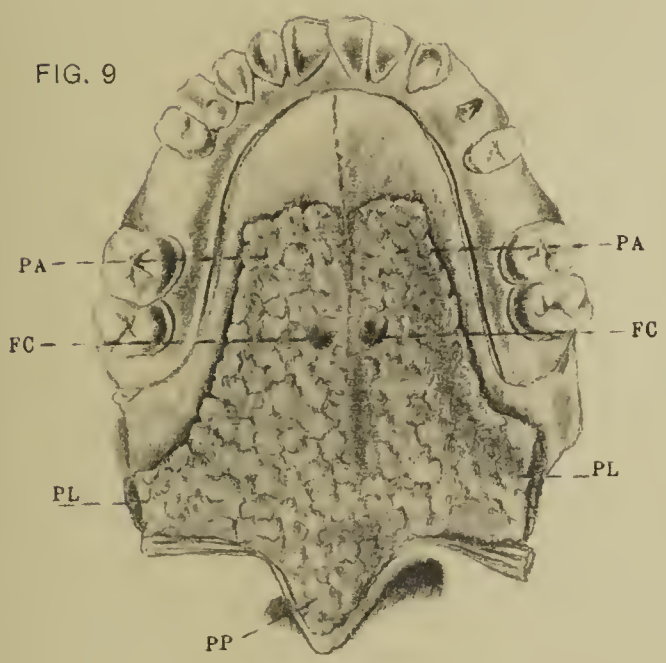

FIG. 10

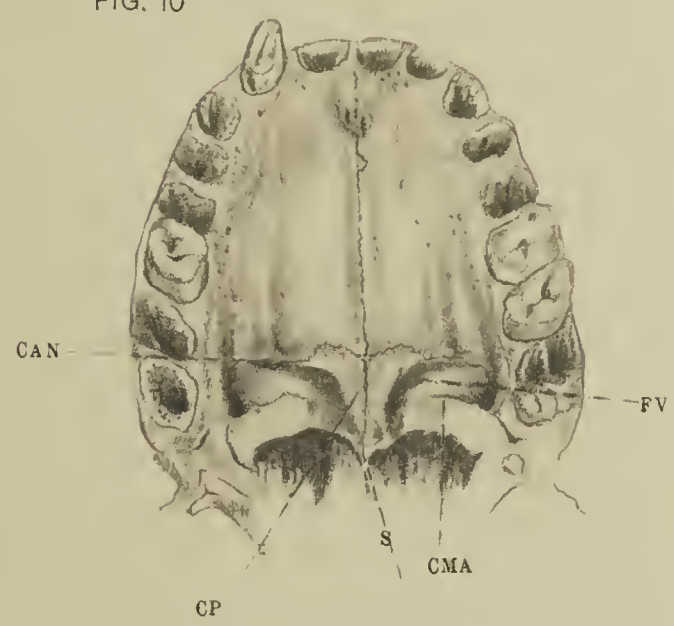

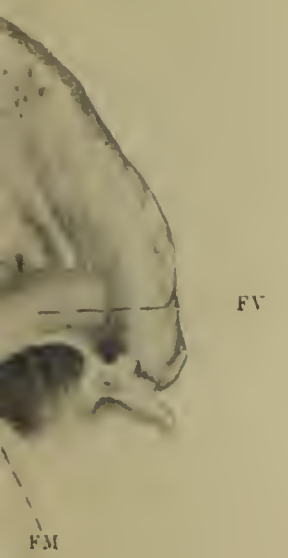

FIG. 14

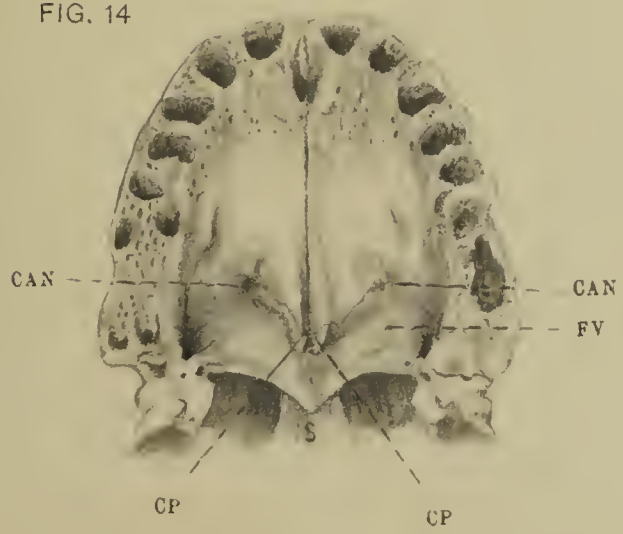

FIG. 15

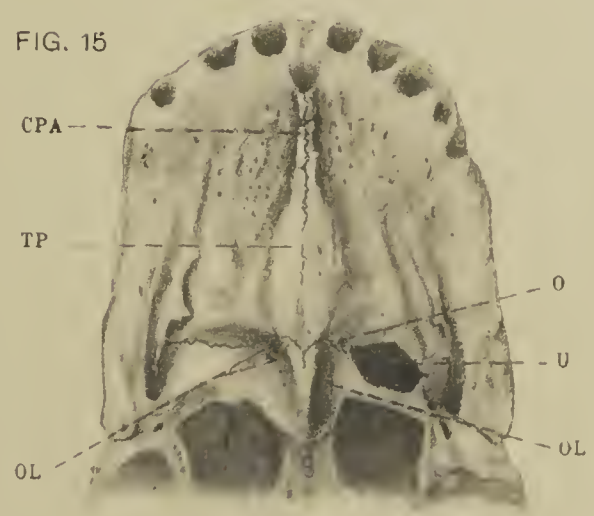

Fot. Danesi Roma

Fig. 16.

Fig.21.

Fig.17.

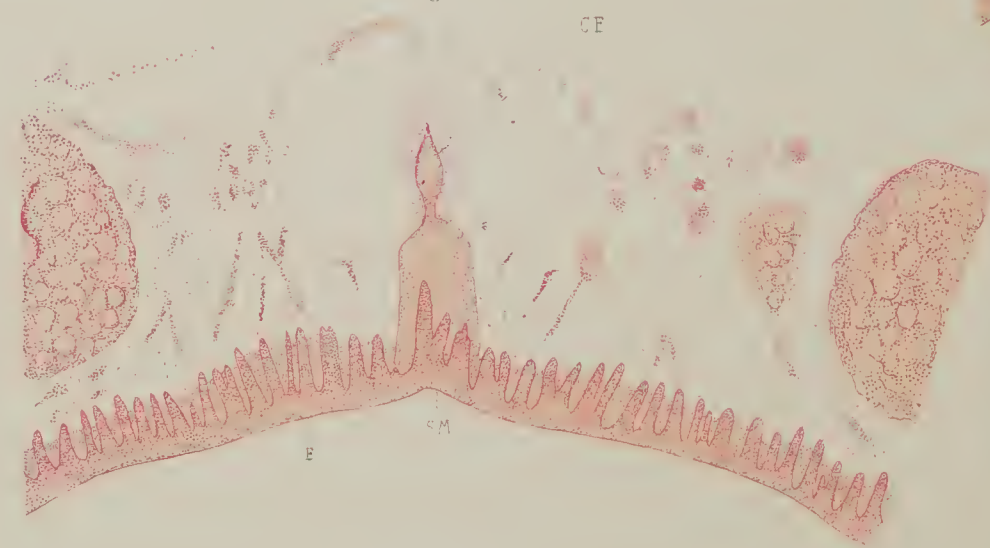

Fig.23.

Fig. 18.

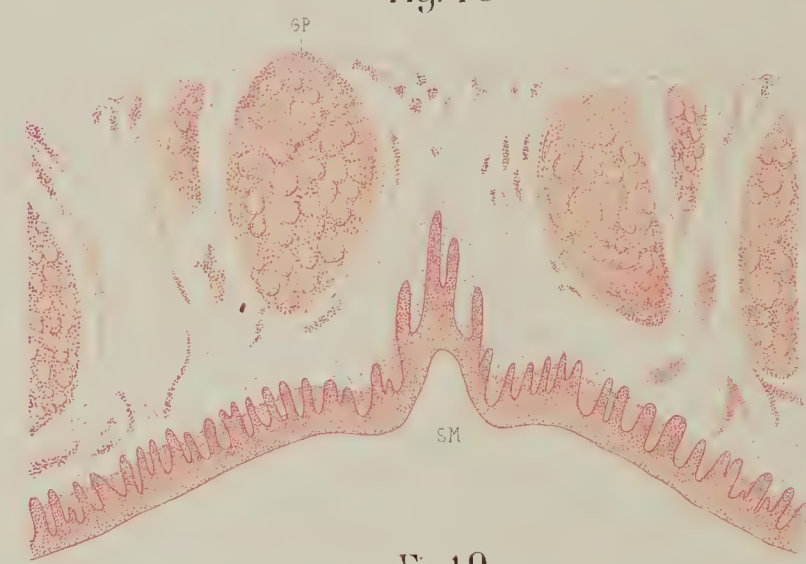

Fig.24.

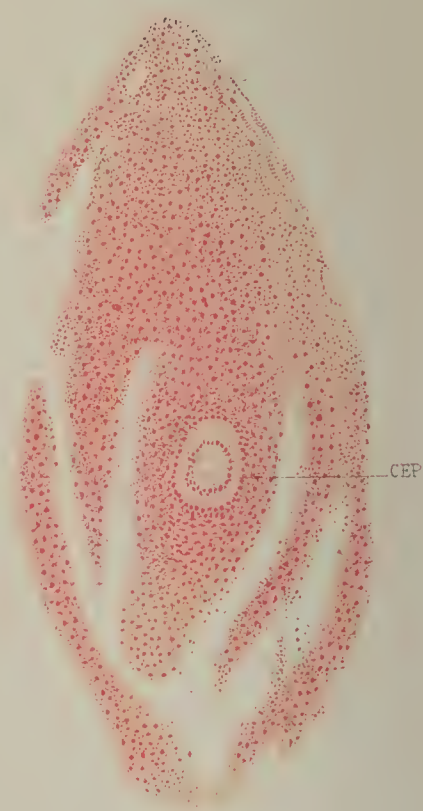

Fig.19.

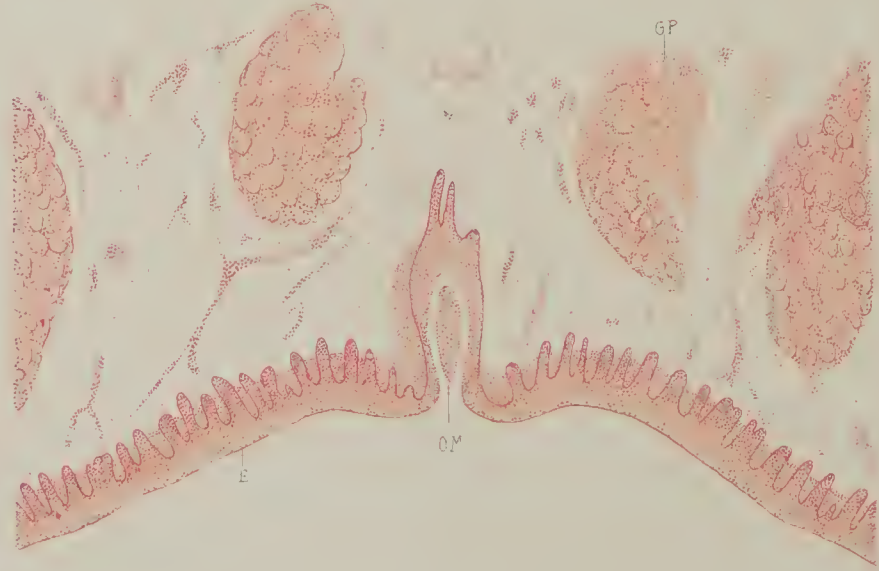

G. Mannu, dis.

Fig. 20.

Fig. 22.

Fig. 25.

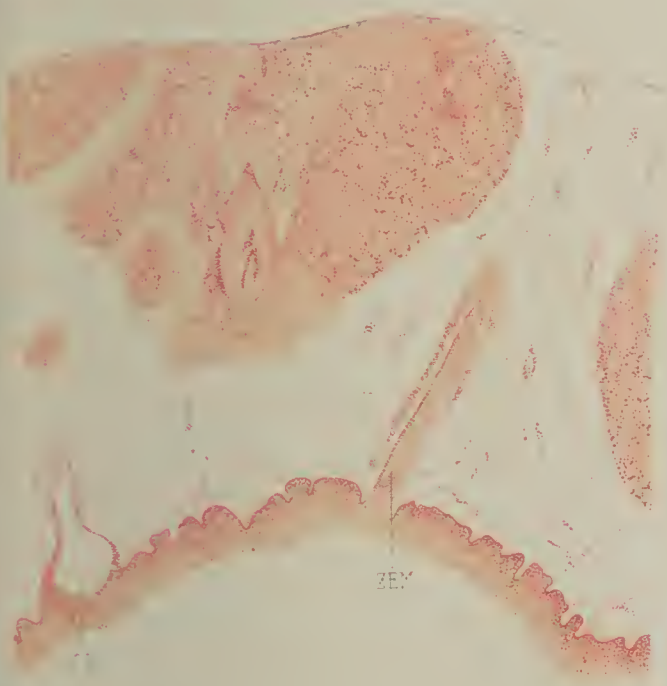

Fig. 26.

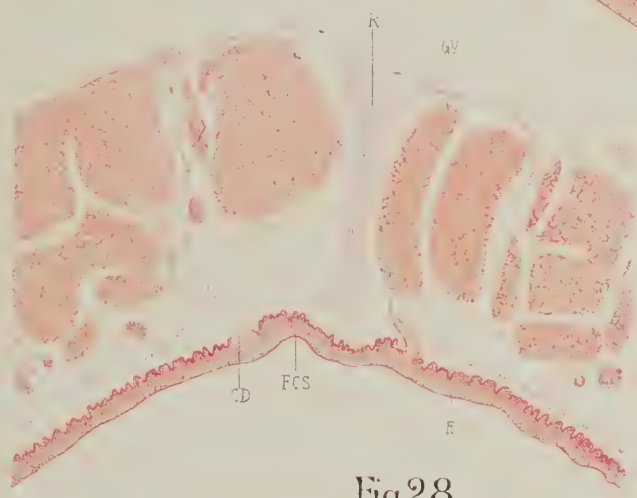

Fig. 28.

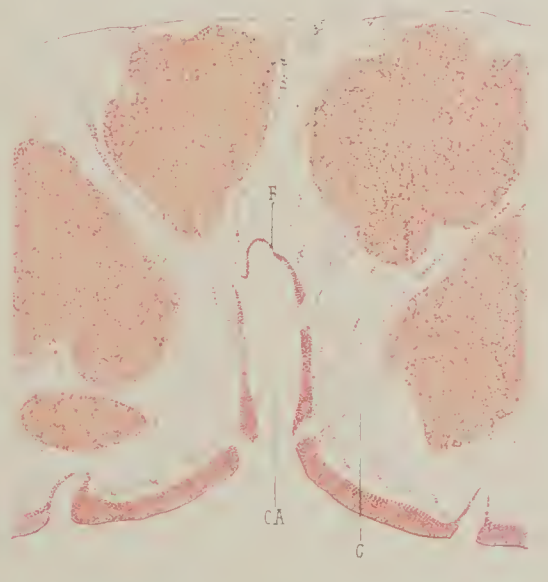

Fig. 27.

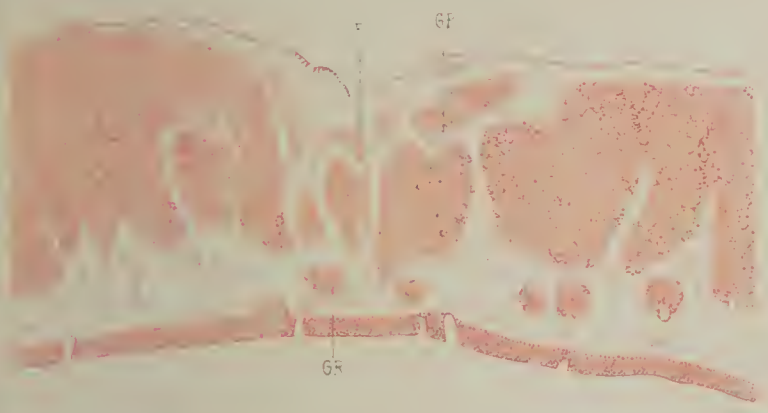

Fig. 29.

Fig. 30.

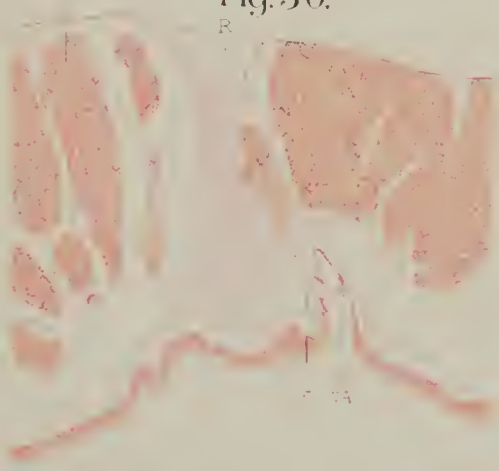

Fig. 31.

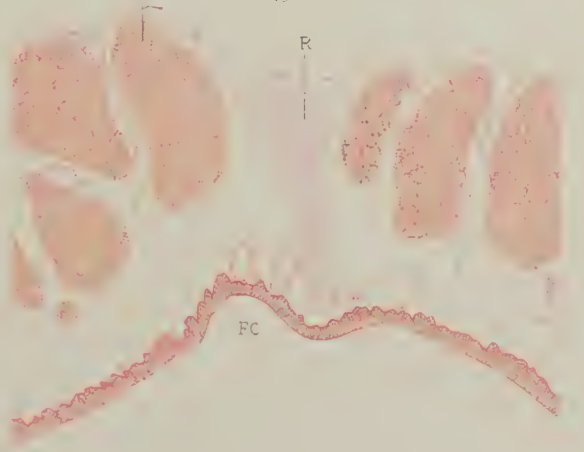

Lit. Tadhunardi e Ferrari Pavia

DALL' ISTITUTO
DI ANATOMIA UMANA NORMALE DELLA R. UNIVERSITÀ DI PALERMO
DIRETTO DAL PROF. R. VERSARI

LO SVILUPPO DELLA CIRCOLAZIONE SANGUIGNA NEI DENTI TRANSITORI DELL'UOMO

PER IL

Dott. L. CASTELLANI
Assistente

(*Tavola 7*)

Uno degli argomenti che non è stato ancora abbastanza chiarito è quello che riguarda la morfogenesi dei vasi sanguigni dei denti. Come il dente dell' individuo adulto riceva la sua nutrizione, quali siano i rami arteriosi che nel loro complesso costituiscono la circolazione dentaria, quali le modalità con cui il ramo arterioso penetra nella polpa del dente, tutto ciò è noto da molto tempo e non vi è trattato di anatomia nel quale non si dia almeno un cenno schematico della vascolarizzazione dei denti. Però a proposito del modo di distribuzione delle ramificazioni del vaso arterioso che penetra nella cavità della polpa, esiste tuttavia qualche divergenza, come è ancora controverso se vi sia realmente una penetrazione nella dentina dei rami vasali esilissimi che si trovano alla periferia della polpa, in corrispondenza dello strato delle cellule subodontoblastiche. Vi è da supporre che tali questioni, che si presentano realmente alquanto ardue, attesa la grande difficoltà che si incontra per ottenere del materiale di individuo adulto che sia adatto a tal genere di ricerche, possano essere risolute qualora si abbia l' opportunità di seguire le varie fasi di sviluppo dei vasi del dente. Mi sono quindi proposto di eseguire delle ricerche su questo argomento.

Avendo ricavato il materiale di studio dalla collezione embriologica dell' Istituto Anatomico, ed avendo potuto osservare anche alcuni embrioni della collezione della R. Clinica oculistica, messi gentilmente a mia disposizione dal professore Cirincione, che sentitamente ringrazio, ho avuto agio di seguire lo sviluppo della circolazione del dente dal momento in cui tale organo comincia ad apparire sotto forma di cresta dentaria.

I trattati di Anatomia ci danno le nozioni opportune intorno alla circolazione del dente allo stato adulto e quindi mi dispenso dal darne un sunto. Le arterie passando al davanti delle radici dei denti, inviano a ciascuna di esse un ramo, denominato arteria della polpa; ciascun dente quindi riceve tante arterie della polpa quante sono le sue radici.

Sul riguardo Lepkowski, che ha rivolta la sua attenzione anche alla circolazione del dente di un feto del 7° mese e di neonati, aggiunge che la disposizione delle arterie del dente varia non solo a seconda del numero delle radici del dente stesso, ma anche a seconda della forma delle corone. In un dente bicuspidato si hanno due fasci isolati ed indipendenti di vasi, cosicchè si ha l'impressione che ogni dente sia composto da un numero di denti più semplici uguale al numero delle sue radici e delle sue cuspidi; in un molare a tre radici nei primi tagli della serie si hanno due fasci isolati; se poi si procede nei tagli, si trova un terzo ed un quarto fascio vasale e ciò in rapporto col fatto che nel dente abbiamo raramente tre, ma generalmente quattro o cinque cuspidi. Tale disposizione, secondo l'A. , é una delle prove a sostegno della teoria di Dybowsky e Röse e cioè che nell'uomo e nei mammiferi la dentatura eterotonda provenga da una preesistente dentatura omodonta.

L'arteriola penetra nella cavità della polpa passando pel canale della radice e si risolve in una ricca rete capillare, dalla quale si ricostituiscono due venuzze per ciascuna radice. Secondo Magitot i rametti arteriosi, giunti alla base della polpa assumono un aspetto ad ansa, dalla cui convessità partono vasi che si distribuiscono alla polpa. Coulliaux invece ha osservato che i rami arteriosi, penetrati che sieno nella polpa dopo un breve percorso rettilineo, formano un piccolo ginocchio per poi continuare il percorso rettilineo: il medesimo fatto avverrebbe ad ogni ramificazione dicotomica dell'arteria.

Quanto al modo di comportarsi dei vasi in rapporto collo strato odontoblastico e colla dentina, molti autori, fra i quali Blake, Bell e Fox, sostengono che i vasi della polpa penetrino fino nella dentina attraversando lo strato degli odontoblasti. Altri autori invece non ammettono che i vasi della polpa oltrepassino lo strato degli odontoblasti.

È stato ricercato da Boedecker se oltre alle arterie dentarie, ve ne fossero altre che concorrono alla nutrizione dei denti; egli, basandosi sul fatto che allorquando si pratica l'estrazione completa della polpa per procedere al successivo otturamento di un dente, sebbene sia stata asportata la parte che apporta sensibilità e nutrizione, esso dente non si comporta già come un corpo estraneo, ma adempie invece ancora il suo ufficio, ha pensato che dalla membrana alveolo - dentaria potesse arrivare al dente la nutrizione per mezzo dei rami alveolari delle arterie dentarie e dei rami gengivali (provenienti per la gengiva inferiore dall'alveolare superiore, sottorbitaria, sfenopalatina, palatina discendente; per la inferiore dalla linguale, sottomentale e dentaria inferiore). Quanto alla via tenuta da tali rami

vasali per irrorare il dente, l'A. suppone che essa sia tracciata fra i cementoblasti, che sono in connessione diretta, da una parte colla dentina, dall'altra colla membrana alveolo-dentaria.

Ma Annover e Magitot si oppongono assolutamente ai risultati di Boedecker, dichiarandoli immaginari.

La tecnica seguita per la preparazione del materiale di ricerca è la stessa indicata dal Versari nella sua monografia sulla morfogenesi dei vasi sanguigni della retina. Stimo quindi inutile dilungarmi su di essa e rimando per le indicazioni alla suaccennata monografia.

Ho asportato il mascellare inferiore di quegli embrioni e feti nei quali il sistema vasale era già stato precedentemente iniettato con gelatina al bleu di Prussia. Talora mi sono servito anche del mascellare superiore. Ho passato i mascellari, dopo averli divisi per metà, nella serie degli alcools ed alcuni li ho posti a permanenza in xilolo, o preferibilmente in olio di cedro per fare su di essi delle osservazioni per mezzo della diafanizzazione; altri ho invece inclusi in paraffina, tagliati in sezioni di spessore vario (da 15 a 50 μ) e colorati usando la comune colorazione coll'ematossilina ed eosina. Le sezioni dei mascellari hanno richiesto una certa attenzione a causa dell'orientamento che conveniva dare al pezzo, e ciò per la curva che i mascellari presentano in vicinanza della loro porzione anteriore. Dopo aver aggredito i mascellari inferiori a cominciare dalla sinfisi, conducendo su di essi delle sezioni trasverse, ho dovuto, dopo alcune sezioni, cambiare l'orientamento del pezzo, affinchè le sezioni continuassero ad essere trasversali alla direzione del mascellare stesso.

Negli embrioni più piccoli le mie osservazioni sono state fatte su sezioni in toto e condotte sia nel piano frontale, sia nel piano sagittale.

Ho cominciato con un embrione avente una lunghezza vertico-coccigea di mm. 10 e successivamente esaminai altri embrioni più sviluppati fino a giungere ad un feto dell'8° mese con lunghezza vert.-cocc. di cm. 28.

Trovo riferito in una monografiia di Tandler il modo col quale si differenzia l'arteria mascellare interna, dalla quale traggono origine le varie arterie che si distribuiscono ai denti. Tale autore riportando i risultati delle varie ricerche eseguite da altri negli embrioni umani e di altri vertebrati, ed aggiungendo i risultati di un contributo personale, viene alle conclusioni seguenti:

Il tronco di origine dell'arteria mascellare interna è dato dal ramo anastomotico fra la carotide ventrale o esterna ed il ramo mandibolare dell'arteria stapedia, che ha nei primi periodi dello sviluppo una grande importanza a causa del suo diametro considerevole e dei rami che da essa provengono. Il ramo mandibolare di quest'arteria si trasforma nell'arteria dentaria inferiore, la quale, per le modificazioni che in seguito si verificano nello sviluppo delle circolazione arteriosa del capo, trae origine in periodi successivi dalla mascellare interna. Così

pure, per le stesse ragioni, l'arteria alveolare superiore e la sottoorbitaria, che sono in un periodo primitivo rami provenienti direttamente dalla carotide ventrale, divengono rami della mascellare interna.

Gli embrioni umani che hanno una lunghezza vert.-cocc. inferiore ai mm. 14 non presentano alcun fatto che indichi che i denti hanno cominciato a svilupparsi: infatti lungo il margine libero dei mascellari non si riscontra alcun ispessimento epiteliale. Quindi, trascurando la descrizione degli embrioni di mm. 10 ed 11,5, nei quali ho soltanto potuto riconoscere alcuni dei fatti ricordati da Tandler, riferirò quanto ho notato in embrioni di lunghezza superiore e nei feti.

Embrione umano. Lunghezza vert.-cocc. mm. 14 (35° giorno).
In corrisrondenza del margine libero dei mascellari, tanto superiore che inferiore si riscontra che l'epitelio boccale si è fortemente ispessito e fa da una parte sporgenza nella cavità orale sotto forma di un cumulo, dall'altra si approfonda nei tessuti sottostanti in forma di una lamina continua che si estende su tutta la lunghezza della mascella e che si lascia riconoscere per la cresta dentaria. Così che in questo embrione la cresta dentaria si trova già ben sviluppata in un'epoca che è alquanto più precoce di quella generalmente ammessa dagli autori e che è fissata verso il 45° giorno, cioè negli embrioni aventi una lunghezza vert.-cocc. di mm. 18 (Tourneaux, Kölliker, Prenant).

In tale periodo, come più sopra ho accennato, esistono rami collaterali dell'arteria mascellare interna, e fra essi le arterie dentali superiore ed inferiore. Tali arterie sono ben visibili e si lasciano facilmente riconoscere per la loro posizione, ma i rami che da esse si partono per recarsi verso i margini gengivali non hanno la loro caratteristica struttura. Infatti nelle varie sezioni si vedono solamente dei vasellini capillari, tappezzati da cellute che non hanno ancora la forma classica delle cellule endoteliali, ma che sono però già divenuti permeabili agli elementi del sangue, ben riconoscibili per i loro speciali caratteri istologici. Tali embrionali vasi capillari si spingono fin sotto la cresta dentaria (fig. 1) ed irrorano il tessuto mesodermico sottostante alla cresta stessa.

Embrione umano. Lunghezza vert. cocc. mm. 24. (fine del 2° mese).
In questo periodo notiamo anzitutto una modificazione a carico della introflessione epiteliale costituente la cresta dentaria: la formazione cioè già avvenuta dell'abbozzo dentario. Questo, come è noto, è una produzione della cresta dentaria, la quale in corrispondenza della sua faccia anteriore o labiale o, secondo la nomenclatura di Pouchet e Charpy, faccia adamantina, presenta dei rigonfiamenti. che per l'appunto verso la fine del 2° mese, come afferma il Tourneux sono in numero di 10 per ciascuna mascella. La faccia posteriore o linguale, o faccia adamantina, rimane invece indifferenziata.

Tale abbozzo dentario, accrescendosi in senso inverso al bulbo dentario (o papilla dentaria, papilla mesodermica, organo dell'avorio), si modella su di essa a forma di calotta e costituisce l'organo dello smalto. (fig. 3) Osserviamo dapprima come si è modificata la circolazione lungo tutta la lamina dentaria, quindi vedremo quale sia il comportamento dei vasi in corrispondenza dell'abbozzo dentario.

Nel mascellare superiore si può riconoscere nettamente l'arteria alveolare superiore decorrere lateralmente alla cavità naso-faringea (fig. 2) ed emettere dei rami, che per la loro direzione rispetto alla cresta dentaria, possiamo distinguere in esterni, ed interni o laterali e mediali. Tali rami (fig. 2) terminano in corrispondenza della mucosa boccale e si esauriscono in essa giungendo coi loro ramoscelli terminali fin sotto lo strato più profondo delle cellule epiteliali. Questi ultimi ramoscelli non presentano la stessa struttura di quelli notati nell'embrione precedente a proposito delle diramazioni dentarie. Infatti non si notano globuli sanguigni sparsi in mezzo al tessuto connettivo, ma si vedono dei canalini nei quali non si riesce a scoprire nettamente una parete propria. Tanto dal ramo laterale che dal ramo mediale dell'arteria alveolare superiore partono ramoscelli diretti alla cresta dentaria (fig. 2); i quali presentano per la loro struttura le stesse caratteristiche dei vasellini destinati alla mucosa boccale e che sono stati più sopra menzionati.

Dall'esame del complesso delle sezioni si può stabilire che in rapporto colla cresta dentaria abbiamo in questo periodo due ordini di esilissimi vasellini sanguigni situati gli uni medialmente, gli altri lateralmente alla cresta stessa.

In corrispondenza degli abbozzi dentari i rami vasali, sia che provengano dalla dentale inferiore, sia dell'alveolare superiore, giunti in vicinanza dell'abbozzo stesso, danno luogo a tre ordini di rami che nelle sezioni frontali potremo chiamare *rami laterali* e *mediali* all'abbozzo, che corrisponderebbero a rami laterali e mediali della cresta e *rami destinati* alla papilla dentale o mesodermica. Tali rami (fig. 3) hanno tutti un decorso più o meno tortuoso e sono scarsi (nella papilla mesodermica sono generalmente due o tre e si esauriscono prima di raggiungere la periferia).

Embrione umano. Lunghezza vert.-cocc. mm. 26, totale mm. 40 (principio 3° mese).

In questo stadio, oltre ai rami forniti dalle arterie alveolari superiore ed inferiore, si constata la presenza di nuovi rami, che non sono stati fino ad ora descritii e che provengono dalle arterie coronarie delle labbra. Nelle sezioni sagittali, tanto del labbro superiore che del labbro inferiore, si vedono le arterie coronarie tagliate trasversalmente. Da un ramo ascendente della coronaria superiore si scorge staccarsi un vasellino che si dirige verso l'abbozzo del dente e giunto in corrispondenza di esso si mette in raporto con la papilla mesodermica, comportandosi poi come si è già visto nell'embrione precepente per i rami provenienti dal-

le arterie alveolari. Lo stesso fatto si riscontra nel mascellare inferiore in cui si scorge come verso l'abbozzo dentario si dirigano tanto un ramo proveniente dalla coronaria inferiore, quanto un ramo che proviene senza dubbio dall'alveolare inferiore. Esiste anche un vaso di calibro abbastanza considerevole sezionato longitudinalmente e del quale alcune ramificazioni si mettono in rapporto con l'abbozzo di un dente, che per la sua situazione va riconosciuto come un dente premolare. Tale vaso è dunque l'arteria alveolare superiore.

Fino ad ora abbiamo potuto osservare che i rami vasali dentarii, qualunque sia la loro origine, giunti nella papilla mesodermica dell'abbozzo del dente, si distribuiscono in numero piuttosto scarso in essa e vi si esauriscono.

Tale fatto conferma quanto asseriscono generalmente gli autori, e tra essi specialmente il Williams, cioè l'assenza assoluta dei vasi nel tessuto epiteliale che, modificandosi nel corso dello sviluppo, costituisce nel dente embrionale la polpa dello smalto.

Però in questo embrione, in mezzo agli elementi epiteliali dell'organo dello smalto, risalta nettamente la sezione di un vaso con struttura capillare il quale è situato ad una certa distanza dallo strato basale delle cellule e presenta un calibro abbastanza censiderevole (fig. 4). Seguendo questo vaso nella serie delle sezioni lo si riscontra in quattro di esse, aventi ciascuna uno spessore di 30 μ.

Che cosa bisogna pensase di questo vaso? Sarebbe arrischiato l'opporsi, sulla base di questa sola osservazione, a quanto è stato fino ad ora asserito in proposito da moltissimi autori, ossia che nella polpa dello smalto del dente embrionale non esistono vasi. Però è bene osservare che mentre pel passato si era generalmente negata l'esistenza di questi ultimi fra gli epiteli, studi recenti hanno invece dimostrata la possibilità della loro presenza.

Nel 1896 Ficalbi dimostrava pel primo che nello strato di Malpighi della pelle dell'hyla viridis vi sono in alcuni punti addirittura delle reti capillari. Nol 1899, tornando sullo stesso argomento confermava le sue precedenti osservazioni, venendo alla conclusione che vasi intraepiteliali esistono nella pelle dell'anfibio da lui esaminato; che però questi, se topograficamente debbono essere considerati come intraepiteliali, non lo debbono essere istologicamente, poichè essi sebbene siano circondati da cellule epidermiche, lo sono per lo più da quelle basali dello strato malpighiano, perchè conservano i loro rapporti col derma al quale sono congiunti da un peduncolo laminare e perchè infine le loro pareti non toccano direttamente le cellule epiteliali, ma ne sono separate da un delicatissimo rivestimento connettivo.

Dopo Ficalbi altri autori si occuparono dell'argomento: Maurer studiando il palato degli anfibi, Leydig gli epiteli in generale, Bethge la mucosa esofagea della salamandra e nello spelerpes, London la mucosa del palato della rana, Coggi, Raffaele, Corning i corpi rossi della vescica natatoria dei teleostei, Della Valle la mucosa nasale dell'uomo, riscontrarono vasi fra gli epiteli. Recentissimamente

Vitali nell'epitelio ungueale dell'uomo arrivava alle stesse conclusioni di Ficalbi, ammettendo anch'egli la presenza di vasi intraepiteliali, ma solo nel senso topografico. In un lavoro pubblicato nel febbraio del decorso anno, Alagna richiama l'attenzione su vasi intraepiteliali nella mucosa della tonsilla di alcuni mammiferi Per alcune delle forme vascolari che egli distingue, sostiene trattarsi di vasi intraepiteliali veri e propri, sia nel senso anatomo-topografico, sia nel senso istologico. Per conto mio, pur non ritenendomi, autorizzato da questa sola osservazione ad affermare senz'altro la presenza di vasi nella polpa dello smalto, devo tuttavia constatare la possibilità della loro esistenza, almeno in questo periodo della vita intrauterina, tanto più che a quest'epoca le modificazioni delle cellule dell'epitelio infossato a costituire la polpa dello smalto, si può dire che non siano ancora incominciate.

Embrioni umani. Lunghezza vert.-cocc. mm. 32 e 50, totale mm. 50 60 (metà circa del 3° mese).

L'iniezione dei vasi arteriosi e venosi essendo ben riuscita in questi embrioni, ho potuto riprodurre nella fig. 5 il comportamento generale dei rami provenienti dall'arteria dentale inferiore. La figura rappresenta un mascellare inferiore di embrione con lunghezza vert.-cocc. di mm. 50, osservato col mezzo della diafanizzazione.

Sono in essa chiaramente visibili l'arteria ed una delle vene dentarie con le rispettive diramazioni; l'arteria lungo il suo percorso fornisce numerosi rami, che dividendosi e suddividendosi si dirigono verso il margine superiore del mascellare inferiore, ricoperto dalla mucosa gengivale: tali rami, che si dipartono con un angolo che può variare, sono i rami alveolari che, dopo aver fornito ramoscelli all'abbozzo dentario, si prolungano in alto mettendosi in rapporto col tessuto sottomucoso della gengiva. Questa è irrorata da un sistema di vasi disposti a reticolo e che sembra indipendente dalla circolazione del dente. In una delle vene molto ben sviluppata confluiscono oltre i rami venosi degli abbozzi dentari anche altri rami che traggono origine da ramoscelli che si trovano attorno ad un corpo allungato, il quale costeggia il mascellare e che è la cartilagine di Meckel.

Le sezioni microscopiche dei mascellari appartenenti agli embrioni di questi due periodi sono molto dimostrative, poichè essendo, come già dissi, ben riuscita l'iniezione, si possono agevolmente seguire i rami vasali.

Lo sviluppo dei denti è progredito: osservando l'abbozzo di un incisivo si nota che la lamina o cresta dentaria si va assottigliando, mentre l'organo dello smalto ha assunto un rigoglioso accrescimento. Le cellule che ne costituiscono la polpa, sebbene non presentino delle grandi modificazioni e siano ben lungi dall'avere assunto l'aspetto stellato che più tardi le caratterizza, sono divenute più piccole. Il tessuto che circonda la porzione epiteliale e che al di sotto delle

cellule interne dell'organo dello smalto forma il bulbo o papilla mesodermica, ha subito una importante modificazione. Esso si è ispessito notevolmente attorno all'abbozzo dentario e specialmente dove forma la papilla mesodermica e si è differenziato così il follicolo dentario, nel quale però non si arriva ancora a distinguere una doppia parete.

Col prodursi di tali modificazioni, anche la circolazione, quantunque nelle linee generali non sia modificata, ha subito qualche variazione non priva d'importanza. L'arteria dentaria fornisce anche in questo periodo i tre ordini di rami già constatati nell'embrione con mm. 24 di lunghezza vertico-coccigea e cioè rami laterali e mediali e rami destinati alla papilla mesodermica. Naturalmente, dovendo considerare l'abbozzo dentario non in una sola sezione, ma come ci si presenta in seguito alla ricostruzione di parecchie sezioni, è evidente che quei rami che in una sezione frontale di un incisivo ad esempio sono laterali e mediali ed in una sagittale anteriori e posteriori, costituiscono nel complesso loro come un ciuffetto vasale disposto a cestello attorno all'abbozzo e quindi i rami vasali in rapporto con quest'ultimo si possono suddividere in *periferici* (quelli che si dispongono a cestello) e in *centrali* (quelli contenuti nella papilla mesodermica). In questo stadio i rami periferici si possono anche chiamare *follicolari* poichè si trovano in mezzo all'ispessimento del connettivo che costituisce il follicolo. Essi (fig. 6) si dispongono in modo da avere un decorso parallelo a quello dei fascetti connettivali del follicolo e giunti in corrispondenza del derma della mucosa gengivale vi formano un reticolo. Non ho potuto accertarmi se tali rami prendano connessione con quelli propri della gengiva, i quali, come è noto, provengono nell'adulto da diverse sorgenti che per il mascellare inferiore, oltre ai rami provenienti dall'arteria alveolare inferiore sono rappresentate anche da quelli della linguale e sottomentale (Testut) e per il superiore, oltre ai rami dell'alveolare e sottorbitaria, anche da rami dell'arteria sfeno palatina e palatina discendente.

Nell'embrione di 26 mm. di lunghezza vertico-coccigea alla circolazione dell'abbozzo dentario possono anche prender parte rami provenienti dalle coronarie labiali: negli stadi che sto descrivendo in seguito alle accennate modificazioni, si è delineata meglio la parte che tali rami prendono nella circolazione del dente. Essi sono dei vasi destinati al follicolo e precisamente alla sua porzione labiale. Nella fig. 6 è riprodotto uno di tali rami; si scorge la distribuzione di esso nel follicolo del dente e nel derma della mucosa gengivale, dove concorre alla costituzione del reticolo formato dai rami periferici.

Quanto ai rami centrali della papilla mesodermica del dente, essi originano nel mascellare inferiore dall'arteria alveolare inferiore, ma a causa dello sviluppo assunto dal follicolo dentario si nota che il ramoscello dal quale essi provengono fornisce dei vasellini anhe alla parete follicolare e mentre alcuni si portano verso la sua porzione più alta, altri invece irrorano la sua base. In questo stadio i vasi della papilla si presentano maggiormente evoluti in riguardo alla loro co-

stituzione istologica, essendo il loro lume rivestito da cellule allungate e alquanto appiattite, che ricordano molto da vicino l'endotelio.

Non ho potuto rintracciare fra gli elementi della polpa dello smalto alcun vaso sanguigno.

Quanto alla posizione del tronco principale da cui provengono i rami alveolari, si deve osservare che l'arteria dentale inferiore si trova compresa fra le due lamelle di tessuto osteogeno che costituiscono per così dire l'impalcatura sulla quale si compirà l'ossificazione del mascellare inferiore e che più tardi, accrescendosi e saldandosi, daranno origine al canale dentario.

Nella fig. 5 si può inoltre osservare che l' arteria dentale inferiore si trova dapprima compresa tra la cartilagine di Meckel ed il processo condiloideo; quindi assume una direzione dapprima ascendente, poi discendente, quindi di nuovo ascendente fin verso la sinfisi del mento, dove si risolve in rami che, anatomizzandosi con rami superficiali provenienti probabilmente dalla facciale, formano un reticolo.

Feti umani. Lunghezza vert.-cocc. cm. 9; 9,5; 10; totale cm. 12; 14; 15. (dal principio alla metà del 4° mese).

Sebbene fra gli ultimi embrioni osservati ed i feti che si prendono ora in esame non si rinvenga alcuna fondamentale modificazione nella disposizione dei vasi del dente, si riscontrano tuttavia alcune particolarità che meritano di essere ricordate. Tutti i preparati ricavati da questi feti rappresentano sezioni del mascellare condotte sia nel piano frontale sia nel piano sagittale. Nelle sezioni sagittali si può ricostruire il percorso dell'arteria dentale la quale, come già si è osservato, tiene dapprima per un certo tratto un percorso ascendente e poi discendente.

Un'altra particolarità degna di nota riguarda l'arteria destinata alla cartilagine di Meckel. Tale arteria si distacca dalla dentaria inferiore prima che questa si immetta fra le lamine ossee del tratto orizzontale della mandibola ed accompagna la cartilagine fin verso la sua estremità anteriore. Le lamine di tessuto osteogeno fra le quali decorre l'arteria dentale, le vene ed il nervo, sono riunite fra loro in basso (nelle sezioni trasverse) ma in alto non si sono ancora saldate a costituire un canale; però dall'una lamina all'altra vi è uno scambio di trabecole che tratto tratto delimitano delle aree nelle quali passano l'arteria o le vene mentre il nervo, che è situato superiormente ai vasi, rimane libero.

Modificazioni notevoli si hanno a carico del dente; e cioè si è costituito un vero sacchetto dentario che racchiude quasi completamente l'organo dello smalto e la papilla mesodermica, lasciandovi attraversare soltanto in alto dalla lista dentaria molto assottigliata. Le cellule che formano la polpa dello smalto hanno nella parte centrale modificato la loro forma e si presentano ora con la caratteristica delle cellule stellate.

Quanto alla circolazione propria del dente è solo da notare che i vasi folli-

colari costituiscono intorno all' abbozzo dentario una rete a larghe maglie, chiaramente visibile nelle sezioni di un certo spessore, condotte nel senso sagittale.

Da un preparato ottenuto col metodo della diafanizzazione ho potuto ritrarre il comportamento generale di una delle vene dentarie inferiori e i suoi rapporti colla circolazione venosa della cartilagine di Meckel. La fig. 7 mostra appunto tale comportamento; da essa si rileva che alla vena arrivano rami provenienti dall'alto (rami dentali)e rami provenienti dal margine inferiore della mandibola: alcuni di questi rami venosi provengono da un reticolo che circonda la cartilagine di Meckel. Ora si è visto che dall' arteria dentaria si diparte un ramo destinato alla cartilagine mentre non si riesce a rintracciare, sia nei preparati ottenuti colla diafanizzazione, sia nelle sezioni, alcun tronco venoso proprio della cartilagine, la cui circolazione venosa è rappresentata del reticolo e dai vari rami che da questo si dipartono e vanno a sboccare nella vena dentaria.

Feti umani. Lunghezza vert.-cocc. cm. 13-14, totale cm, 17-19 (principio del 5° mese).

Il dente si presenta notevolmente progredito nel suo sviluppo. Il follicolo lo racchiude completamente lasciandosi soltanto attraversare in alto dalla cresta, ridotta ad una lamina epiteliale sottile, la quale è così circondata come da un colletto. In corrispondenza di quest'ultimo si è dalla cresta stessa differenziata un'altra lamina epiteliale che rappresenta l'abbozzo del dente permanente. Tale lamina si situa posteriormente all'abbozzo del dente temporaneo.

Tutta la polpa dello smalto è caratterizzata dalla trasformazione degli elementi epiteliali che la costituiscono in elementi stellati simili agli elementi del tessuto mucoso; dalla papilla mesodermica si è differenziato lo strato subodontoblastico, quello degli odontoblasti e tra i prolungamenti di questi si è depositato il primo strato dell' avorio sotto forma di un cappello che ricopre la sommità del bulbo.

Da parte del tessuto osseo si può constatare che si è formato un vero canale dentario che comprende i vasi dentarii ed il nervo; non solo, ma all' ingresso di esse si nota una forte sporgenza ossea che sta a rappresentare la futura spina di Spix.

Disarticolando convenientemente il mascellare inferiore in modo che ad esso rimanessero accollate l' arteria carotide esterna e la vena giugulare interna, ho potuto, per mezzo della diafanizzazione ottenere un preparato abbastanza dimostrativo per il comportamento dei vasi dentari in vicinanza della loro origine (fig. 8). L' arteria dentaria inferiore, distaccatasi dalla mascellare interna, tiene un percorso ascendente e si insinua nel canale dentario, dove penetra situandosi fra le due vene dentarie inferiori. Prima di addentrarsi nel canale emette un ramo che si porta lungo il margine superiore della cartilagine di Meckel, nella quale si riscontra il reticolo venoso già osservato precedentemente.

La ragione della direzione ascendente dei vasi dentari inferiori deve probabilmente ricercarsi nel mancato parallelismo di accrescimento tra la porzione alveolare del mascellare e quella porzione di esso che Herpin e Pelletier chiamano scheletrica; infatti dalle ricerche di questi due autori è stabilito che la porzione scheletrica cresce meno rapidamente della porzione alveolare e solo dopo la nascita la porzione scheletrica raggiunge il suo completo sviluppo, cosicchè soltanto verso i due anni di età si può veramente parlare di una branca ascendente e di una orizzontale della mandibola. Questo sviluppo della porzione scheletrica del mascellare inferiore determina probabilmente il sollevamento delle inserzioni del muscolo pterigoideo esterno e quindi lo spostamento verso l'alto dell'arteria mascellare interna che passa per l'appunto fra i due fasci del muscolo. Per questa trazione in alto dell'arteria mascellare interna, la dentale inferiore che abbiamo visto tenere negli stadii embrionali e fetali un percorso dal basso all'alto, a poco a poco inverte la sua direzione e infine si dirige dall'alto in basso, come si riscontra nell'adulto.

La circolazione propria del dente transitorio nei feti del principio del 5° mese non differisce notevolmente da quella finora descritta (fig. 9). I vasi della papilla mesodermica derivano da un tronchicino avente l'aspetto di un'arteriola. In vicinanza di quest'ultima si può anche osservare una venuzza. Il tronchicino arterioso, giunto nel tessuto della papilla si divide e suddivide dicotomicamente in ramoscelli che hanno l'aspetto di capillari e che conservano ancora la caratteristica precedentemente notata di avere un andamento tortuoso. Essi non oltrepassano lo strato subodontoblastico, in corrispondenza del quale formano anzi un reticolo. Molto sviluppati e di un calibro invece abbastanza cospicuo sono i vasi sanguigni che irrorano il follicolo dentario. Fra questi non sono riuscito a vedere rami provenienti dalle arterie labiali, quantunque abbia preso in esame parecchi feti di questo stadio. Forse essendosi, come sopra ho rifesito, formato il canale dentario del mascellare inferiore, i rami che in periodi meno evoluti provenivano dalla coronaria inferiore delle labbra e si recavano al dente transitorio, trovano in quest'epoco preclusa la via al loro percorso.

La circolazione attorno alla lista epiteliale che sta a rappresentare il primo accenno del dente definitivo è molto semplice ed è fornita da rami originatisi dai vasi follicolari del dente transitorio. Tali rami, pur essendo ben differenziati, si comportano come quelli che abbiamo visto iniziare la circolazione attorno alla cresta dentaria.

Feto umano. Lunghezza vert-cocc. cm. 28. totale cm. 40 (8° mese).

A quest'epoca dello sviluppo si può già distinguere nei denti incisivi una radice nella quale è scavata la cavità della polpa. In ciascuna radice penetra un solo ramo arterioso il quale, dopo un breve percorso rettilineo, si ramifica dicotomicamente e suddividendosi sempre alla medesima guisa, si avanza verso l'apice e

verso la periferia della cavità polpare (fig. 10). Non mi è stato possibile di poter osservare le ripiegature ad ansa di cui parla il Magitot; mi sembra invece giusta l'osservazione già citata di Colliaux. La circolazione della polpa dà l'apparenza, vista nel suo insieme e nei denti ad una sola radice di un piccolo albero, che mentre mantiene il fusto principale più o meno tortuoso nel centro, spicca tutto intorno rami i quali, mano mano, dando luogo a rami secondari, si sfioccano alla periferia in sottili ramoscelli intrecciantisi fra di loro in modo da formare quasi una rete. Ed infatti si riscontrano i vasi più grossi nella parte centrale della polpa, i vasi di medio calibro nella parte corticale e si vedono le ultime sottilissime ramificazioni al di sotto dello strato odontoblastico. Vasi che oltrepassino questo strato e che si immettano tra i canalicoli della dentina, come ammettono alcuni autori, non ne ho potuto riscontrare, sebbene le osservazioni siano state fatte su feti nei quali le iniezioni vasali erano ben riuscite (fig. 11). I capillari, giunti nello strato sottoodontoblastico, ridotti alle più piccole proporzioni, penetrano con decorso tortuoso tra le cellute di questo strato ed anastomizzandosi sempre tra loro, formano al di sotto degli odontoblasti una rete a piccolissime maglie e quivi si arrestano. Il sacchetto dentario continua ad essere molto vascolarizzato.

Conclusioni

Dalle osservazioni riferite si può concludere quanto segue:

1.° - Le arterie destinate alla nutrizione degli abbozzi dentarii dapprima, e poi dei denti transitorii si originano in un'epoca nella quale ancora non esiste alcun accenno a formazione dentaria, dall'arteria stapedia, che proviene direttamente dalla carotide interna; più tardi si stabilisce un'anastomosi tra l'arteria mandibolare, ramo della stapedia, e la carotide esterna. Tale ramo anastomotico va assumendo sempre più una maggiore importanza fino a costituire l'arteria mascellare interna, mentre che la stapedia perde ogni importanza regredendo fino a trasformarsi in un esile filamento che poi generalmente scompare.

2.° - Formate che si siano le arterie dentarie, si deve ritenere, per quanto riguarda la loro direzione, che l'arteria dentale inferiore, che è stata quella più frequentemente esaminata, dapprima decorre al lato mediale della lamina di tessuto osteogeno che inizia la formazione del mascellare, nell'angolo diedro formato da tale lamina e dalla cartilagine di Meckel situata in basso e medialmente. In seguito quando si differenziano le due lamine di tessuto osteogeno, l'arteria decorre fra queste, rimanendo la cartilagine di Meckel, al di fuori della lamina mediale e finalmente quando si costituisce nel mascellare inferiore il canale dentario, allora decorre nell'interno di esso.

La direzione dell'arteria è nei periodi embrionali e fetali dal basso verso l'alto e dall'indietro all'avanti. Come si determini in seguito un cambiamento di direzione non ho ancora potuto con sicurezza accertare. Ho però enunciato nel contesto del lavoro una ipotesi (che mi riserbo di controllare con maggior copia di fatti) secondo la quale tale modificazione si effettuerebbe per una differenza nell'accrescimento delle due porzioni del mascellare inferiore e per una contemporanea trazione esercitata dal muscolo pterigoideo esterno sull'arteria mascellare interna.

3.° – Il primo accenno ad una circotazione dentaria si manifesta contemporaneamente ad una differenziazione dell'epitelio boccale dell'embrione, che consiste nella formazione della lista o cresta dentaria. Ciò ho riscontrato in un embrione con 11 mm. di lunghezza vert.-cocc. (35° giorno), mentre secondo gli autori generalmente la comparsa della cresta dentaria è stabilita negli embrioni di 18 mm. In vicinanza della cresta dentaria i vasi sanguigni hanno l'aspetto di canalini tappezzati da cellule che non hanno ancora la forma classica delle cellule endoteliali, ma che però sono di già divenuti permeabili alle emazie contenute entro il loro lume.

In seguito, costituitosi l'abbozzo dentario, partono dalle arterie principali (dentarie, sottorbitaria ecc.) dei rami che si distribuiscono lungo la cresta dentaria ed agli abbozzi stessi. Tali rami possono dividersi in *laterali* e *mediali*, il che si osserva bene nelle sezioni frontali degli embrioni (lunghezza vertico coccigem millimetri 24) e *rami papillari* destinati al bulbo o papilla del dente. Il numero di questi ultimi è scarso, ma si riesce ad osservarne sempre più di uno, mentre che più tardi, nei feti di un periodo di sviluppo avanzato, nella polpa del dente si riscontra un sol ramo arterioso e due soli vasi venosi. Mentre nelle sezioni frontali si trovano rami arteriosi laterali e mediali attorno a ciascun abbozzo dentale, in quelle sagittali se ne rinvengono degli *anteriori* e *posteriori* quindi si può stabilire che attorno all'abbozzo stesso i vasi formino una specie di cestello il quale diviene più spiccato quando dal tessuto mesodermico circostante all'abbozzo dentale si sarà differenziato il follicolo dentale (embrioni di lungh. vert.-cocc. mm. 32 e 50). Tale comportamento si mantiene costante negli stadi successivi ed i rami vascolari vanno acquistando sempre più netti i loro caratteri strutturali.

4.° – Oltre ai rami arteriosi forniti dall'arteria dentaria dall'alveolare superiore e dalla sottorbitaria, si notano rami che provengono dalle arterie coronarie delle labbra e che si distribuiscono dapprima alla papilla mesodermica e che più tardi, quando si forma il follicolo dentario, si debbono considerare rami follicolari. In seguito però tali rami non prendono più parte alla circolazione del dente.

5.° – I vasi follicolari costituiscono una rete a larghe maglie, formata da rami aventi calibro abbastanza considerevole. I vasi della papilla mesodermica sono invece generalmente sottili ed hanno un decorso tortuoso. Quando la papilla me-

sodermica ha dato luogo alla papilla dentaria i vasi che la irrorano vi si ramificano con tipo dicotomico, e formano un reticolo capillare alla periferia della polpa, non oltrepassando mai lo strato delle cellule odontoblastiche.

6.° - In un solo embrione ho rinvenuto nella polpa dello smalto un vaso sanguigno: come ho accennato nel contesto del lavoro non oso pronunciarmi sul significato da darsi a tale vaso, trattandosi di un' unica osservazione.

Bibliografia.

Alagna. *Contributo allo studio del reticolo adenoidèo e dei vasi della Tonsilla palatina;* in: Anat. Anzeiger. Bd. XXXII. N. 6-7 1908.

Black. *The periosteum and peridental membranes;* in: Dental Rev. Chicago Vol. 1. 1886.

Boedecker. *The Anatomy and Pathology of the teeth.* Philadelphie 1894.

Coggi *Intorno ai corpi rossi della vescica natatoria di alcuni teleostei;* in: Mitth. Z. Stat. Neapel. Bd. VII, 3 H. 1877.

Corning. *Beiträge zur Kenntniss der Wundernetzbildungen in den Schwinnenblasen der Teleostier;* in: Morph. Iahrb. 14, Bd. T. 1-2.

Coulliaux. *Anatomie, Physiologie, Pathologie der Zahnpulpa des Menschen.* Korr. Bl. f. Zahnärtze Bd. 25. H. 3-4.

Della Valle. *Contributo alla conoscenza della circolazione sanguigna nella mucosa nasale dei mammiferi adulti.* In: Ricerche Lab. Anat. Roma etc. Vol. VIII. Fasc. 2. 1906.

Dybowscki. *Studien über Säugetierzähne;* in: Verh. Z. Bot. Ges. 1899.

Ficalbi. *Ricerche sulla struttura minuta della pelle degli anfibi. Pelle degli anuri della famiglia delle Hylidae;* in: Atti Accad. Peloritana. A. XI. 1896-1897.

Id. *Su alcuni vasi sanguigni tegumentali di un anfibio* (Hyla viridis) *e sui loro rapporti con derma ed epidermide;* in: Lo Sperimentale (Arch. Biol.) A. LIII fasc. 1. 1899.

Herpin. *Evolution de l'os maxillaire inférieur*, Paris, 1907.

Kölliker. *Embryologie.* Trad. française par Schneider. Paris 1882.

Lepowsky. *Die Verteilung der Gefässen in den Zähnen des Menschen;* in: Anat. Hefte 1 Abh. LIV-H (XVII Bd. H. 1) 1901.

Lepowsky, Wincenty. *O unaczi nienin u ludzi (sulla vascolarizzazione dei denti dell' uomo)* Przeglad dentyst Warzawa T. IV. 1901.

Leydig. *Vascularisirte Epithel.;* in: Arch. Mikr. Anat. Bd. 52. H. 1. 1898.

Magitot. *Sur les deux dentitions des mammifères;* in: Bull. Soc. Biol. 1888.

Maurer. *Blutgefässe in Epithel;* in: Morph. Inst. Bd. XXV, 1902, fasc. 5.

Pelletier. *Contribution à l'élude de la phylogénèse du maxillaire inférieur;* in: Bull. Soc. Anthrop. 1902 fasc. 5.

Pouchet et Chabry. *Contributions à l'odontologie des mammifères;* in: Journ. Anat. Phys. 1884.

Prenant. *Éléments d'Embryologie de l'homme et des vertébrés.* Paris 1896.

Raffaele. *Sullo spostamento postembrionale della cavità addominale nei teleostei.* in: Mitth. Z. Stat. Neapel. Bd. 9. 3 H.

Tandler. *Zur Vergleich. Anat. der Kopfarterien bei den Mammalia;* in: Denkschr. Akad. d. Wiss. Wien. Bd. LXIII 1898.

TESTUT. *Trattato di Anatomia umana.* Trad. Sperino, Torino 1894.

TESTUT e JACOB. *Trattato di Anatomia topografica.* Torino 1906.

TOURNEAUX. *Précis d'embryologie humaine.* Paris 1898.

VITALI. *Contributo sullo studio istologico dell'unghia umana.* in: Ricerche Lab. Anat. Roma etc. Vol. XIV. Fasc. 4. 1906.

WILLIAMS. *On the development and structure of denthal. Emael;* in: Journ. Micr. Soc. London 1896 ed in: Internat. Jour. Microgr. 1896, Vol. 6.

SPIEGAZIONE DELLA TAVOLA 7.

Fig. 1. Embrione umano di mm. 14 lungh. vert. cocc. (Sezione frontale). Koristka obb. 3. oc. 1. *CBF*, Cavitá buccale; *L*, lingua; *VL*, vasi linguali; *NL*, nervo linguale; *MI*, tessuto osteogeno del mascellare inferiore; *SLG*, solco labio-gengivale; *CD*, cresta dentaria; *RV*, ramo vascolare per la cresta dentaria.

Fig. 2. Embrione umano di mm. 24 lungh. vert. cocc. (Sezione frontale). Koristka obb. 1. oc. 1. *CN*, Cavità nasale: *CB*, Cavità buccale; *L*, lingua; *CM*, Cartilagine di Meckel; *MI*, Mascellare inferiore; *MS*. Mascellare superiore; *CD*, Cresta dentaria, *ADS*, Arteria alveolare superiore con *RL*, ramo laterale; *RM*, ramo mediale.

Fig. 3. Embrione umano di mm. 24 lungh. vert. cocc. (Sezione frontale) Koristka obb. 5. oc. 2. *EB*. Epitelio buccale; *MI*, Mascellare inferiore; *PM*, papilla mesodermica; *VL*, Ramo vasale laterale; *VM*, Ramo vasale mediale; *VB*, Ramo bulbare dell'abbozzo dentario.

Fig. 4. Embrione umano di mm. 26 lungh. vert cocc. Sezione sagittale. Koristka obb. 5. oc. 2. *LI*. Labbro inferiore; *EB*, Epitelio buccale; *MI*, Mascellare inferiore; *PS*, Polpa dello smalto nell'interno della quale si vede un vaso (CS); *VP*, Ramo della papilla mesodermica.

Fig. 5. Embrione umano di cm. 5 lungh. vert. cocc. Koristka obb. 0 oc. 3. Mascellare inferiore iniettato e diafanizzato. *CM*, Cartilagine di Meckel; *MG*, Mucosa gengivale; *ADI*, Arteria dentaria inferiore con *RA* Rami alveolari; *VDI*, Vene dentarie inferiori.

Fig. 6. Embrione lunano di mm. 32 lungh. vert. cocc. Sezione sagittale. Koristka obb. 4. oc. 1. *CM*, Cartilagine di Merckel; *MI*, Mascellare inferiore; *ND*, Nervo dentale; *ADI*, Arteria dentaria inferiore; *RF*, *RF'*, Rami follicolari; *RB*, Rami del bulbo; *ACI*. Arteria coraccaria del labbro inferiore con *RP*, Ramo posteriore che si posta verso il follicolo del dente.

Fig. 7. Embrione umano di cm. 9 lungh. vert. cocc. Koristka obb. 0 oc. 1. Mascellare inferiore iniettato e diafanizzato; *VD*, Una delle vene dentali inferiori con *RA* ed *RD*; Rami ascendenti e discendenti; *CM*, Cartilagine di Meckel con reticolo venoso.

Fig. 8. Feto umano di cm. 13 lungh. vert. cocc. Koristka obb. 0 oc. 1. Mascellare inferiore iniettato e diafanizzato; *MI*, arteria mascellare interna; *ADI*, Arteria dentale inferiore che si addentra nel canale dentale; *CM*, Cartilagine di Meckel; *ACM*, Arteria della cartilagine di Meckel; *VDI*, vene dentarie inferiori.

Fig. 9. Feto umano di cm. 14 lungh. vert. cocc. Koristka obb. 5 oc. 1. Dente incisivo. *D*, Dentina; *PS*, Polpa dello smalto; *AP*, Arteria della polpa; *RF*, Rami follicolari.

Fig. 10. Feto umano di cm. 28 lungh. vert· cocc. Koristka obb. 4. oc. 1. Indicazioni come nella figura 9.

Fig. 11. Feto umano di cm. 28 lungh. vert. cocc. Koristka obb. 8 oc. 2. *a*, Dentina; *b*, odontoblasti: *c*, substrato odontoblastico; *d*, strato delle cellule periferiche della polpa *e*, strato centrale; *r p* rete vasale.

Fig. 1.

Fig. 2.

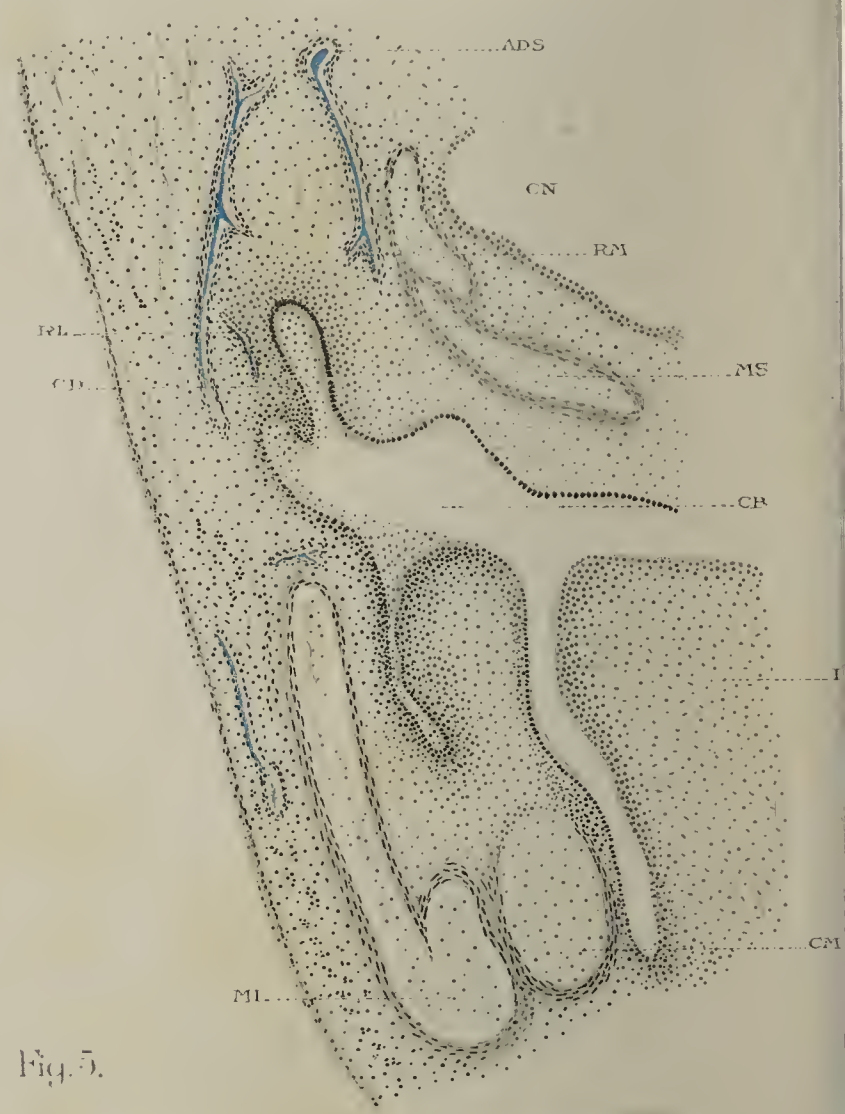

Fig. 3

Fig. 5.

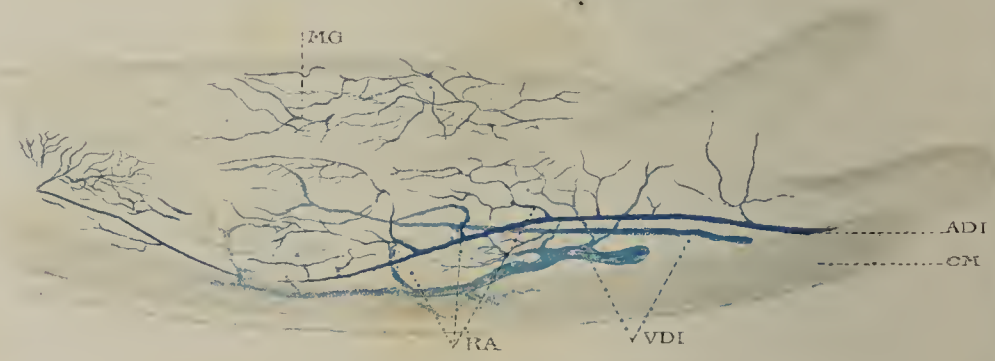

Fig. 6.

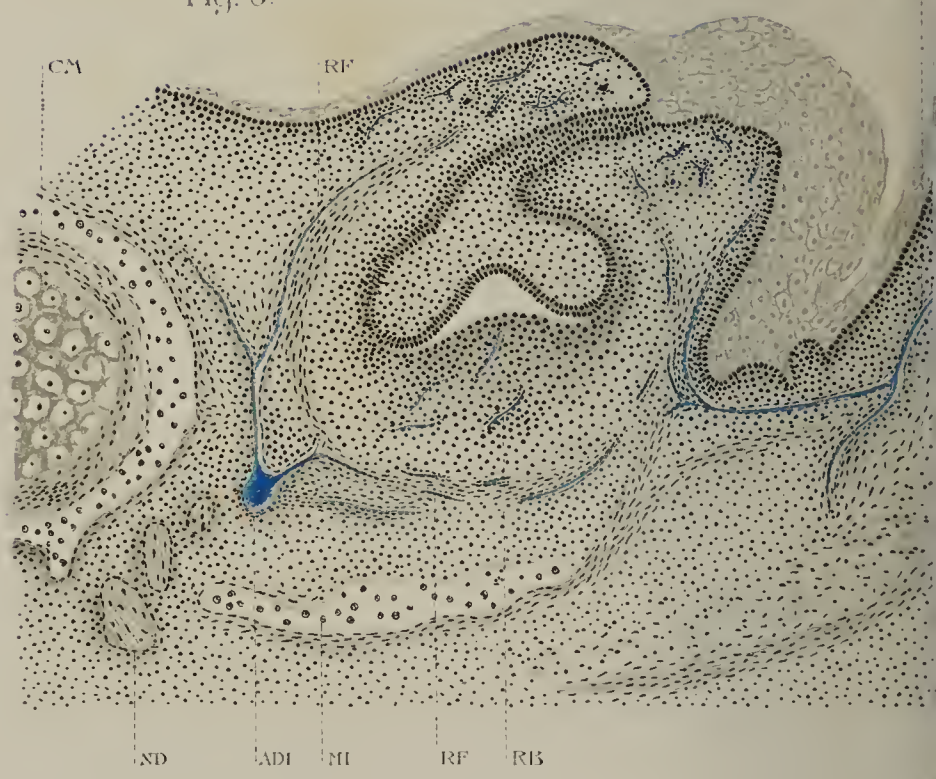

Fig. 4.

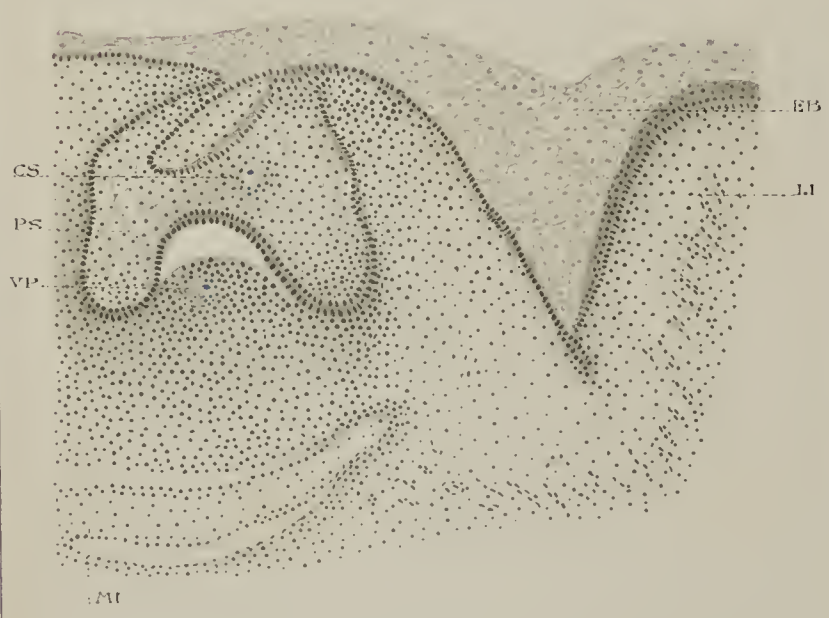

Fig. 7.

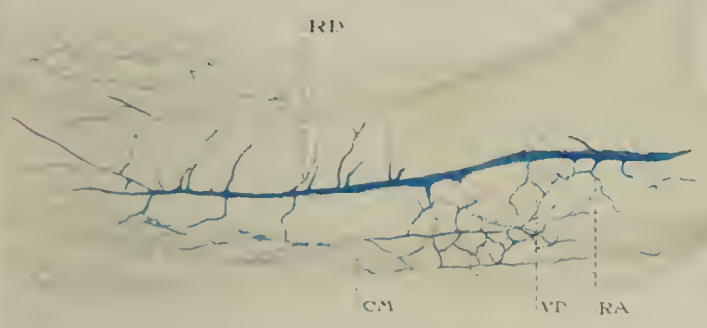

Fig. 8.

Fig. 11



Fig. 9.

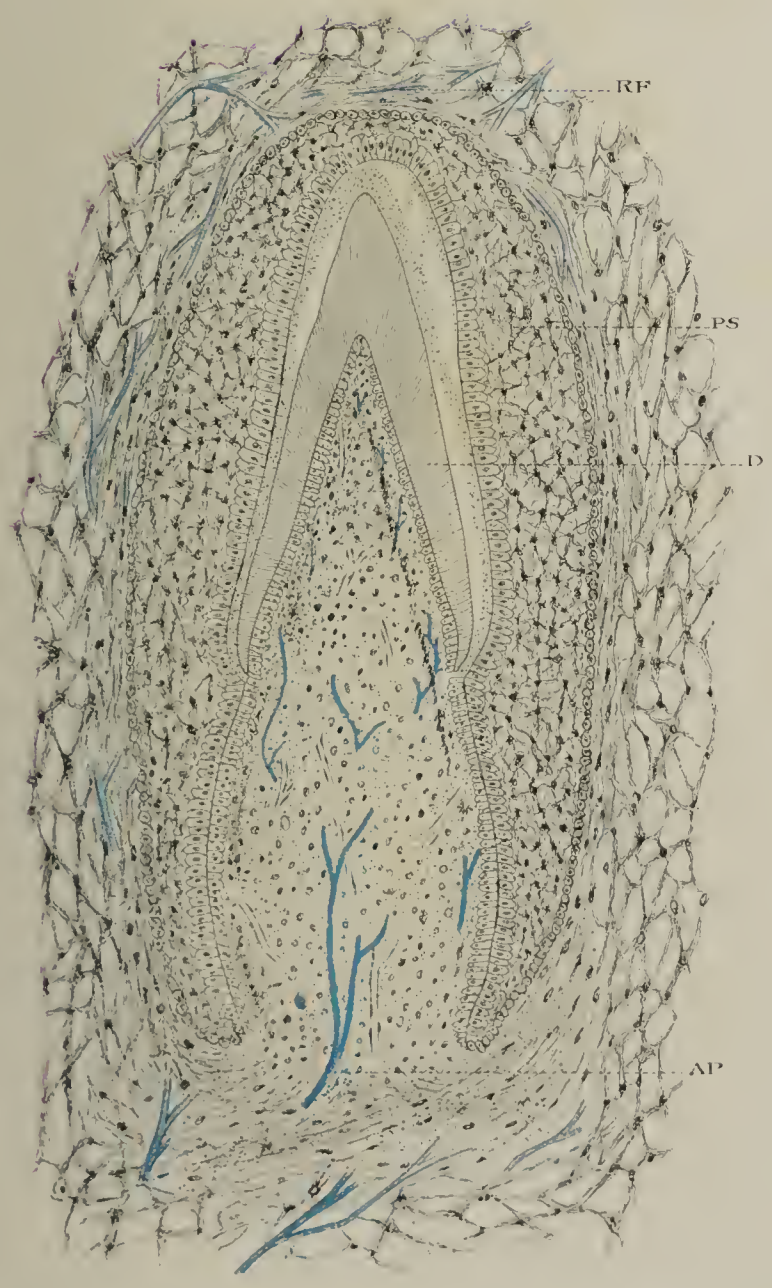

Fig. 10.

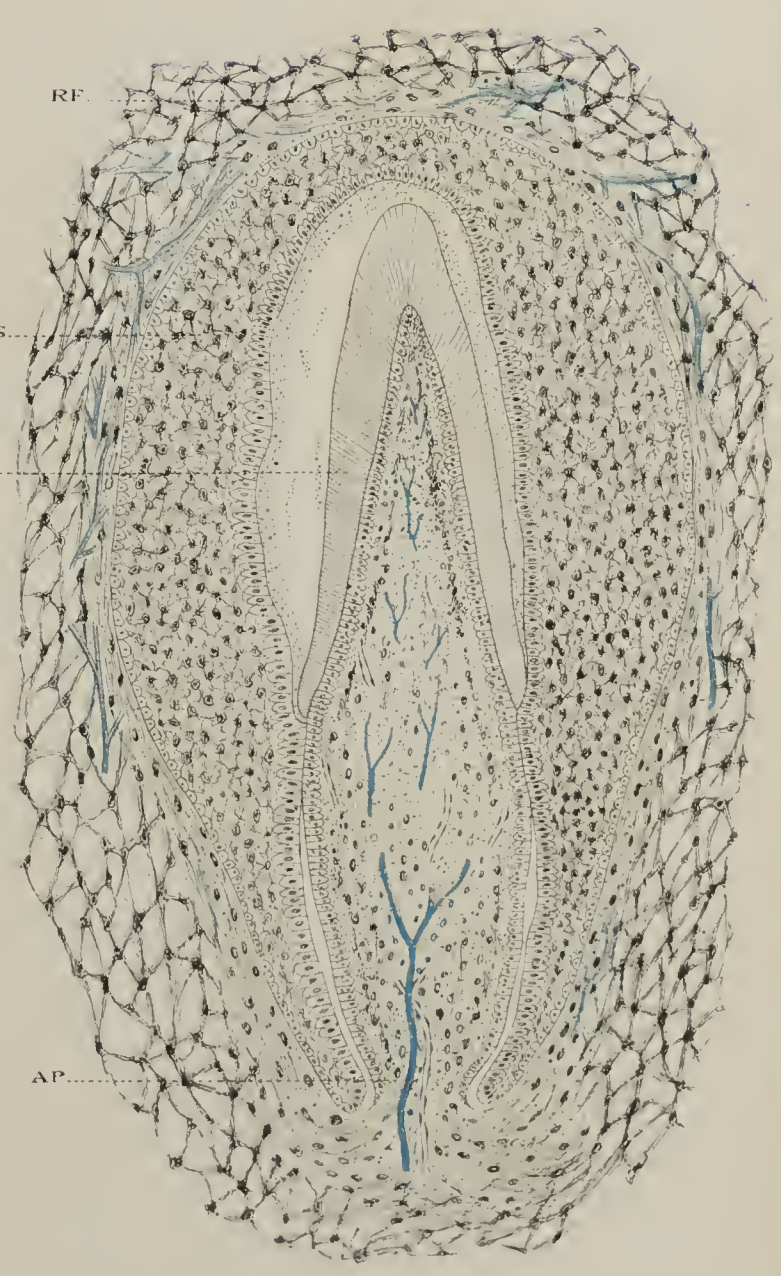

Manicomio di Roma diretto dal Prof. G. Mingazzini

Laboratorio Anatomo-Patologico diretto dal Prof. A. Giannelli

CONTRIBUTO ALLO STUDIO DEI SOLCHI E DEI GIRI CEREBRALI

NEL GATTO DOMESTICO *(Felis domestica)*

PER

QUIRINO SERGI

(*Tavola 8*)

La nostra conoscenza sulla morfologia del cervello del gatto è ancora imperfetta. Vi sono, è vero, varii lavori comparativi sui solchi e sui giri del cervello quali, ad esempio, quelli di Turner, di Broca e di Krueg, ma lavori speciali come quello pregevolissimo di Ellenberger per il cane, per il Felis domestica ancora non esistono (1). E l'ideale invece sarebbe di avere per ogni genere, anzi per ogni specie, degli schemi determinati fondamentali sui limiti di variabilità nell'andatura dei solchi, ed allora, per mezzo di questi, con meno facilità di errore si potrebbe tentare la ricerca delle omologie, e d'altra parte dal loro ordinamento si verrebbe a creare una nuova base per la classificazione.

Queste sono le ragioni che mi hanno indotto a scrivere il presente lavoro Infatti questo mio studio che si estende a 11 cervelli, cioè a 22 emisferi, del nostro gatto domestico adulto, Felis domestica, da me raccolti ed induriti col metodo Giacomini, ho cercato di dare un quadro ben definitivo e sopratutto completo sulla morfologia cerebrale esterna della specie suddetta.

(1) Mi affretto a rettificare quanto ho detto sopra, perchè durante la correzione di queste stampe è uscito un lavoro di Landau sul cervello del Felis domestica (vedi bibliografia in fondo) inteso anch'esso a determinare con precisione le andature dei solchi. Il lavoro è corredato da una serie di tabelle in cui sono raccolte in millimetri le varie lunghezze dei solchi, e da 5 tavole in cui sono riprodotti in fotografia la maggior parte degli emisferi studiati. Io ho cercato qui di aggiungere alle mie osservazioni quelle diligentissime di Landau in alcune note.

È però necessario ch'io principi dando un rapido cenno sul modo con cui i principali autori hanno considerato i solchi cerebrali dei mammiferi, ed in particolare dei Felini.

Turner sulla superficie cranica del Felis riconosce tre giri, silviano, soprasilviano e marginale, distinti da due solchi intermedi, soprasilviano e laterale. I giri e i solchi così costituiti formano un unico sistema che, colla direzione dall'avanti all'indietro, si dispone ad arco intorno alla fessura di Silvio. Ferrier invece distingue quattro giri divisi da tre solchi dei quali il più interno, cioè il più vicino alla silviana, incompleto. E ciò perchè, mentre Turner trascura i due solchi ectosilvio anteriore ed ectosilvio posteriore, Ferrier ammette come questi due solchi corrispondano al solco silviano del cane; e siccome i due ectosilvi rimangono superiormente divisi, il punto in cui avviene l'anastomosi tra la quarta e la terza circonvoluzione esterna (come le chiama il Ferrier), da questo autore è detto *connettivo* o giro a ponte. Questo fatto l'ammette anche Martin quando, studiando lo sviluppo dei solchi nel gatto, egli dice « Während diese Furche (fiss. ectosylvia) beim Hund einen zusammenhängenden Bogen darstellt, ist derselbe bei der Katze unterbrochen ». Poichè secondo Martin « i solchi ectosilvi sono tre, anteriore, medio o superiore e posteriore. Tutti i tre formano un solco unico nel cane, il solco soprasilvio, mentre nel gatto l'anteriore si unisce alla parte anteriore del solco soprasilvio, il posteriore rimane isolato e soltanto un piccolo uncino nella terminazione dorsale dell'ectosilvio posteriore mostra dove si dovrebbe trovare l'ectosilvio medio » (pag. 6). Perciò nei canidi non avremmo un solco in più dei felini, un solco *additional* come dice Turner, ma solo si avrebbe un'anastomosi superiore dei solchi ectosilvi nel connettivo del Ferrier.

Quello che ha dato una classificazione veramente originale è il Broca. Broca non si è occupato in particolar modo del cervello dei felini, ma nel suo studio sul cervello dei carnivori ed in generale di tutti i mammiferi ammette sulla faccia cranica dell'emisfero un solco parietale centrale, il primo nella scala filogenetica, con la direzione sagittale, ai lati del quale in cervelli più evoluti vengono a formarsi nuovi solchi e nuovi giri. Per cui l'unico gruppo o sistema di tutti gli autori dei quali precedentemente abbiamo parlato si suddivide in due per mezzo del solco parietale primario; cioè i solchi e i giri che si trovano al di sopra appartengono al primo sistema o sistema sagittale, quelli che si trovano al di sotto appartengono al secondo sistema o sistema silviano.

Ma Martin ha dimostrato che, se dal lato filogenetico esiste il solco parietale primario, questo non sempre esiste se lo consideriamo dal lato embriologico. Egli ha trovato infatti nel cervello di feto del Felis, non già che si forma sulla

superficie cranica prima un solco sagittale che poi viene circondato da altri, ma che « i solchi principali si seguono dal lato mediale verso il laterale; essi non appariscono come si potrebbe credere da principio intorno alla fessura di Silvio ma del tutto all'opposto ».

Questa è la ragione per la quale io non ho usato la divisione di Broca ma invece ho cercato di fare una nuova classificazione.

Superficie craniale

- Solchi della superficie craniale
  - Solchi uniti in sistemi
    - Arcus superior — 1° Sistema di solchi
      - 1. Sulcus lateralis *l*
        - 1. pars posterior seu sulcus medilateralis *lp*
        - 2. par supralateralis *sl*
        - 3. pars sagittalis *ls*
        - 4. pars ansata *la*
        - 5. pars coronalis *lc*
      - 2. Sulcus coronalis *co*
      - 3. Sulcus postcruciatus *pcr*
    - Arcus medius — 2° Sistema di solchi
      - 1. Sulcus suprasylvius posterior *ssp*
      - 2. Sulcus suprasylvius superior anterior
        - 1. pars superior *sss*
        - 2. pars anterior *ssa*
        - 3. pars ansata minor
        - 4. pars ectosylviana
      - 3. Sulcus ectosylvius anterior *ea*
      - 4. Sulcus diagonalis *d*
    - Arcus inferior seu limbicus — 3° Sistema di solchi
      - 1. Fissura rhinalis posterior *rp*
        - (pars ascendens, sup. mediale)
        - pars sylviana
      - 2. Fissura Sylvii *s*
      - 3. Fissura rhinalis anterior *ra*
        - pars sylviana
        - pars olfactoria
      - 4. Sulcus praesylvius *ps*
  - Solchi non uniti in sistemi
    - 1. sulcus cruciatus *cr*
    - 2. sulcus ectosilvius posterior
      - pars ectosylvia posterior propriam. detta *ep*
      - pars ectosylvia media

Nel quadro precedente chiamo *sistema* l'insieme di quei solchi i quali tendono e possono anastomizzarsi tra loro; e chiamo *pars* gli elementi che costituiscono il solco stesso. Quindi vediamo come eccetto due tutti gli altri solchi

della superficie craniale sono uniti in tre sistemi foggiati ad arco, i primi due convessi in alto, il terzo in basso; e tutti insieme vengono a limitare i seguenti giri.

Giri della superficie craniale	I° sistema di giri	gyrus marginalis	pars posterior pars inframarginalis pars superior-anterior
		gyrus sigmoideus	pars postcruciata pars praecruciata
		gyrus supraorbitalis externus	
	2° sistema di giri	gyrus suprasylvianus	pars posterior pars superior-anterior
		gyrus coronalis	
	3° sistema di giri	gyrus sylvianus	pars coniunctionis pars ectosylvia posterior pars retrosylvia pars antesylvia pars ectosylvia anterior
	4° sistema di giri (pars cranialis magni lobi limbici)	gyrus olfactorius lateralis gyrus supraorbitalis internus	

Da notarsi è il fatto che il gyrus sylvianus presenta ora cinque ed ora quattro pars poichè, se il sulcus ectosylvius anterior è anastomizzato col suprasylvius superior-anterior la pars ectosylvia anterior è fusa col gyrus coronalis altrimenti facilmente si può distinguere.

Ed ora senza trattenermi a commentare inutilmente i due quadri suesposti passo subito a descrivere comparativamente con la loro guida i 22 emisferi, di gatti da me studiati.

Arcus superior. — L'arcus superior si compone di tre solchi: sulcus lateralis, sulcus coronalis e sulcus postcruciatus, ed ha una direzione arcuata parallela in gran parte al lembo del mantello.

Il sulcus lateralis è stato dagli antichi anatomici così chiamato perchè, considerando ogni emisfero a sè, è il primo solco più vicino al margine del mantello che ne segua la direzione. Da alcuni autori è stato chiamato anche sulcus sagittalis, ma questo nome non è esatto poichè soltanto una parte ha direzione sagittale, da altri ancora sulcus marginalis, ma questa denominazione la lasciamo soltanto al giro che intercede tra il solco in questione e il margine libero dell'emisfero, così vi sarà meno probabilità di generare confusione. Il sulcus late-

ralis, che si estende tra il gyrus marginalis ed il gyrus suprasylvianus, si può dividere in cinque parti: pars posterior, pars supralateralis, pars sagittalis, pars ansata e pars coronalis. Raramente la pars posterior si continua direttamente nella sagittalis in modo che nessuna alterazione nell'andatura del solco mostri il punto d'incontro delle due parti. Più spesso invece nel punto d'incontro si notano delle piccole digitazioni, e meglio ancora, la pars posterior si innalza dapprima al di sopra del livello della pars sagittalis, e poi, formando una curva molto accentuata con arco concavo in basso, ridiscende e si anastomizza colla pars sagittalis. Quando quest'arco è molto accentuato in un emisfero, nell'altro emisfero del medesimo cervello quasi sempre la pars posterior é distaccata e divisa da un piccolo giro dalla pars sagittalis. Vi sono però anche dei cervelli in cui in ambo i lati le due parti sono distinte. Quando la divisione accade in un solo lato spesso questo lato é il sinistro. Questo fatto di trovare in un lato l'anastomosi e nell'altro no ci dimostra chiaramente come l'una forma sia un passaggio all'altra. La branca superiore della pars posterior che si è distaccata può inoltre allungarsi molto e spingersi innanzi parallelamente alla pars sagittalis costituendo la pars supralateralis del solco in questione, e la pars inframarginalis del gyrus marginalis. Non bisogna però credere che questa nuova parte si sia formata soltanto per l'allungamento della pars posterior, poichè, anche se abbiamo un accenno della pars supralateralis, anzi avendo soltando la curva caratteristica della branca superiore della pars posterior, possiamo talora scorgere benissimo un lieve infossamento lineare che divide in due parti il gyrus marginalis parallelamente alla pars sagittalis. Dunque da questo deduciamo che la pars supralateralis si forma per due segmenti distinti; in quanto che prima s'inizia un infossamento parallelo al margine del mantello e alla pars sagittalis e poi questo infossamento si unisce alla branca superiore della pars posterior per successivo allungamento di quest'ultima. Bisogna infine notare due nuovi fatti: che verso la metà della par posterior si può presentare un piccolo giro che la divide in due solchi distinti; e che la branca inferiore si può avvicinare più o meno al sulcus suprasylvius posterior e anzi spesso degli infossamenti più o meno profondi per lo più a parvenza di solchi vascolari tra questo solco e l'inizio della pars posterior limitano in basso il gyrus suprasylvius nel punto in cui esso va ad anastomizzarsi col gyrus marginalis (1). Riassumendo ciò che si è detto per la pars posterior del sulcus lateralis possiamo dire che essa

(1) Pansch una volta e Landau due volte hanno osservato la completa anastomosi dell'estremità inferiore della pars lateralis posterior con la porzione superiore del sulcus suprasylvius posterior.

si può presentare in cinque diversi tipi e che questi diversi tipi non sono altro che graduali passaggi più o meno evolutivi da una forma all'altra.

tipo α: la pars posterior si continua direttamente nella pars sagittalis senza alcun accenno a divisione.

tipo β: la pars posterior forma un grande arco in alto prima di incontrarsi colla pars sagittalis.

tipo γ: la pars posterior è staccata dalla pars sagittalis.

tipo δ: la pars posterior è divisa dalla pars sagittalis e continua nella pars supralateralis.

tipo ε: la pars posterior è divisa dalla pars sagittalis ed inoltre a sua volta è divisa in due parti secondarie.

Unico è invece il modo di presentarsi della pars sagittalis; come il nome stesso lo dice, questa è composta da quel tratto del sulcus lateralis che, con direzione prevalentemente sagittale, va dalla pars posterior alla biforcazione formata dalle due parti successive, l'ansata e la coronalis, ma il più delle volte forma nel suo decorso dei piccoli archi più o meno accentuati acquistando un aspetto serpeggiante. In generale nella sua porzione anteriore è unita col vertice dell'angolo formato dalle due pars ansata e coronalis, soltanto tre volte l'ho trovata separata per un largo giro a ponte. Di questi tre casi due sono a sinistra e bisogna notare che allora a sinistra, verso il terzo o il quarto anteriore, si diparte dalla pars sagittalis un piccolo rametto parallelo quasi alla pars ansata che si dirige in alto verso il margine libero del mantello. Questa nuova diramazione ha un'importanza grandissima per spiegarci la causa della divisione della pars sagittalis dalla biforcazione. Infatti altre volte ho visto simili diramazioni partirsi dallà pars sagittalis (cer. IV a des.; VI a sin.; VII a sin.) ed ho notato come allora dopo il ramo suddetto la pars sagittalis s'incurvi quasi bruscamente e si diriga obliquamente in basso.

Quindi questo ramo indica la tendenza di questa porzione anteriore a scindersi e separarsi dal resto della pars sagittalis. Perciò quando questa pars è distaccata dalla biforcazione significa che la porzione anteriore, che già tendeva ad individualizzarsi, in parte scompare. Infatti per convincersi basta osservare l'emisfero sinistro del cervello XI in cui il rametto trasversale si diparte proprio dall'estremo della pars sagittalis e sembra la porzione terminale di questa che si sia incurvata in alto; ed anzi a prima vista se non si facessero i confronti con gli altri emisferi si potrebbe credere che la pars ansata si fosse scissa longitudinalmente in due solchi paralleli e che le due porzioni per un accrescimento intermedio della corteccia si fossero in tal modo allontanate.

La pars ansata e la pars coronalis formano come abbiamo già detto

la biforcazione terminale del sulcus lateralis, poichè le due parti si incontrano ad angolo molto aperto col vertice indietro. La pars ansata è quella che si dirige obliquamente in alto verso il margine libero del mantello e corrisponde alla metà superiore del sulcus ansatus degli autori. La pars coronalis infine è quella porzione della biforcazione che si dirige obliquamente in basso ed innanzi corrispondente alla metà inferiore del sulcus ansatus degli autori; le ho attribuito tal nome perchè, quando avviene l'anastomosi tra il sulcus lateralis e il sulcus coronalis, sempre questa parte serve da tratto di unione.

Passiamo quindi al sulcus coronalis. Esso prende il nome dalla sua direzione coronale o trasversale e secondo Martin comparisce per la prima volta negli embrioni di 11 cm. Per Owen e per Turner questo solco avrebbe una grandissima importanza perchè corrisponderebbe al solco di Rolando dell'uomo e dei primati, per cui verrebbe a circoscrivere ed a limitare il lobo frontale. In tutto il suo percorso il coronalis compie un arco molto aperto con concavità in avanti abbracciando il gyrus sigmoideus e con esso il sulcus cruciatus essendo limitato indietro dal gyrus coronalis. La sua porzione inferiore si dirige quasi perpendicolarmente verso il sulcus praesylvius ma mai lo raggiunge; mentre la porzione superiore non ha una direzione stabilita, ma oscilla, ed ora si porta in avanti sulla stessa linea della pars sagittalis dirigendosi cioè verso il centro dell' angolo formato dalla pars ansata e dalla coronalis, ora si porta indietro per unirsi a quest'ultima. Si nell' un caso che nell' altro questo solco nel suo quarto superiore compie una piccola curva con convessità in avanti per cui la punta libera superiore viene a sporgere leggermente indietro e si vede molto manifesta quasi come accenno a ramificazione nell'emisfero sinistro del cervello VII in cui il sulcus coronalis è intimamente unito col postcruciatus. Come si vede i due estremi del sulcus coronalis terminano a punta, solo nell'emisfero sinistro del cervello IV abbiamo un piccolo accenno a biforcazione terminale nell' estremo inferiore. Quando la parte superiore del s. coronalis si porta in avanti, tende ad anastomizzarsi col sulcus postcruciatus. Questo è un piccolo solco che finora è stato trascurato nel gatto dagli autori, nè sempre si trova. Spesso si presenta come un solco circolare o come fossetta ma alcune volte è netto e profondo. Trovasi nel centro della pars postcruciata del gyrus sigmoideus e dalla sua posizione ha preso il nome. Da notarsi è il fatto che il coronalis quando si unisce col postcruciatus si distacca dal lateralis e viceversa. Per cui se noi ammettiamo che l'arcus superior potrebbe essere formato da un solco unico, ciò che poi non avviene per una legge importantissima che governa lo stesso arco, è impossibile mettere a far parte di questo il postcruciatus, ma d'altra parte l'intima relazione che questo solco può

contrarre col coronalis, quale ad esempio trovasi nell'emisfero sinistro del cervello VII m'impediscono di descriverlo come un solco a parte.

Ed ora ch'io ho dato un' idea del modo di comportarsi dei vari solchi di quest'arco, bisognerebbe che a conferma di ciò seguissero le descrizioni singole del medesimo arco nei 22 emisferi del Felis da me raccolti e conservati. Ma poichè questo trascenderebbe i limiti che mi sono proposto, ho brevemente riassunto una sommaria descrizione di essi nella tabella seguente la quale, avendo il vantaggio non lieve di potere con un solo sguardo abbracciare le forme e quindi le differenze di tutti i cervelli, facilmente ci conduce a vedere se vi siano e quali siano le leggi direttive nel movimento dei solchi.

In questo quadro ho diviso in tre tipi principali i vari modi nei quali l'arcus superior si presenta. Esso nel tipo α è formato da due segmenti: uno posteriore superiore costituito da tutto il s. lateralis, ed uno anteriore costituito dal s. coronalis (unito o no col postcruciatus), tipo β i segmenti si mantengono 2, ma l'uno è costituito dalla sola p. posterior del s. lateralis, l'altro invece dal resto del s. lateralis più il s. coronalis (in tal caso sempre diviso dal postcruciatus), tipo γ, più raro, i segmenti sono 3, perchè costituiti il primo dalla sola p. posterior, il secondo dal resto del s. lateralis, il terzo solo dal s. coronalis.

Si possono avere inoltre altri due casi: il primo a^1 è quello dell'emisfero destro del cervello II, in cui la pars posterior si divide in altri due segmenti, evidentemente tutto l'arco resta costituito da quattro segmenti, ma in tal caso non abbiamo un nuovo tipo perchè questo non implica alcuno spostamento nel resto. E possiamo dire lo stesso di non avere un nuovo tipo quando a^2 come nel cervello I la biforcazione del sulcus lateralis si separa dalla pars sagittalis. Questa biforcazione quando, staccatasi dalla p. sagittalis, si unisce al sulcus coronalis, ci da l'immagine di una stella triradiata dal cui centro (o vertice della biforcazione) si porta in alto ed innanzi la p. ansata, indietro e in basso la p. coronalis, in avanti e in basso il sulcus coronalis. Voler del resto classificare tutte le minime variazioni dell'arcus superior è cosa difficilissima, perchè esso può presentare inoltre delle altre ramificazioni come si vede nell'emisfero destro del cervello X in cui un ramo si diparte dal centro della p. ansata del s. lateralis e si dirige quasi verticalmente in alto, oppure dei piccoli rami tendono ad unire la p. supralateralis alla sagittalis dello stesso s. lateralis, e così via. Tuttavia benchè l'indice di variazione sia tanto grande, con l'aiuto della precedente tabella possiamo asserire che quasi costantemente governa questa legge: *l'arcus superior tende a mantenersi sempre di una lunghezza costante.* Infatti per questa semplicissima ragione non ho mai trovato nella mia collezione un emisfero di Felis domestica in cui l'arcus superior fosse formato da un unico

DISPOSIZIONE E RELAZIONE DEI SOLCHI DELL'ARCUS SUPERIOR
(TABELLA DESCRITTIVA)

Numero dei cervelli	L'arcus superior è del tipo		Il sulcus lateralis si presenta diviso in segmenti		La pars posterior del s. lateralis è del tipo		La p. ansata et coronalis del s. lateralis sono rispetto la p. sagittalis.		La p. coronalis del s. lateralis è rispetto al s. coronalis		Il s. postcruciatus si presenta come	
	D	S	D	S	D	S	D	S	D	S	D	S
I.	a^2	a^2	2	2	α	α	divise	divise	unita	divisa	s. vasc	s. netto
II	a^1	(a^1)	3	2	ε	γ	unite	unite	unita	divisa	s. vasc.	fo ssetta
III	α	γ	1	2	β	γ	unite	unite	divisa	divisa	—	fossetta
IV	α	α	1	1	β	α	unite	unite	divisa	divisa	s. netto	—
V	γ	γ	2	2	γ	γ	unite	unite	divisa	divisa	—	—
VI	α	γ	1	2	β	γ	unite	unite	divisa	divisa	s. vasc.	s. vasc.
VII.	β	α	2	1	γ	β	unite	unite	unita	divisa	s. netto	s. netto
VIII	α	α	1	1	α	α	unite	unite	divisa	divisa	s. profondo	s. profondo
IX	α	γ	1	2	β	γ	unite	unite	divisa	divisa	s. vasc.	s. vasc.
X	β	β	3	2	δ	δ	unite	unite	unita	unita	s. vasc.	s. vasc.
XI	α	a^2	1	3	β	δ	unite	divise	divisa	divisa	s. netto	s. vasc.

solco (1) ma invece ho visto sempre, come ho già notato più sopra, che quando la p. coronalis del s. lateralis si anatomizza al s. coronalis, sempre la p. posterior si scinde dalla p. sagittalis, per cui possiamo affermare che l'anastomosi anteriore viene compensata dalla divisione posteriore, ed anzi sarebbe più naturale ammettere non già che posteriormente venga a mancare la porzione di solco che si va formando anteriormente, ma che la stessa porzione del sulcus lateralis sia attirata e quindi spostata dall'indietro innanzi. Della legge ora esposta abbiamò un'altra conferma se osserviamo come avviene la scissione in più segmenti del sulcus lateralis. Vediamo allora che quello stesso procedimento che da noi è già stato descritto a proposito della divisione della pars posterior dalla p. sagittalis, si avvera anche negli altri punti di scissione del solco stesso, ad esempio nel centro della p. posterior. Guardiamo infatti nel cervello II i due emisferi destro e sinistro, e vedremo che. per giungere alla divisione in due segmenti distinti del lato destro, si è prima formato nel lato sinistro la curva caratteristica già notata. Dunque il fenomeno di scissione si compie sempre in due tempi distinti, nel primo tempo le parti che si devono dividere si pongono a livello diverso e si mantengono unite per un tratto trasversale quasi perpendicolare ad ambedue le parti, nel secondo tempo scompare il trattro trasversale e quindi le due porzioni restano distinte. In tal modo tanto prima che dopo la lunghezza del solco non ha variato. Però in seguito queste parti che si trovano ad altezze diverse possono allungarsi e portarsi l'una parallela all'altra come avviene della p. posterior quando va a raggiungere la p. supralateralis. Questo fatto ci induce ad enunciare una seconda legge cioè che: *quando il sulcus lateralis si divide in più segmenti conserva la lunghezza primitiva o l'aumenta, solo rarissimamente la diminuisce.* Però se osserviamo l'emisfero sinistro del cervello V e il destro del cervello VII, soli casi in cui diminuirebbe la lunghezza del s. lateralis, vediamo che come compenso nel primo la branca superiore della pars posterior e nel secondo anche la branca posteriore della p. sagittalis, terminano con una piccola biforcazione. Quindi come completamento della seconda legge possiamo aggiungere che. *quando il sulcus lateralis dividendosi in più segmenti verrebbe a diminuire di lunghezza, nei punti del solco che si distaccano si formano delle biforcazioni compensatrici.* Finalmente dalle osservazioni della 1ª tabella si ricava come, facendo il confronto fra i due lati del medesimo cervello, si abbia spesso a destra accennato, e potremmo meglio dire in fieri, ciò che poi nettamente appare a sinistra.

---

(1) Pansch l'avrebbe trovato una volta, ma mai Landau.

Passiamo ora ad un'altra tabella, che ho chiamato tabella quantitativa o delle frequenze perchè, derivata direttamente dalla prima, ci fa vedere quante volte un dato fatto si sia mostrato. Troppo lungo sarebbe il voler illustrare per intero questa seconda tabella, e mi contenterò di accennare soltanto ai fatti più evidenti.

Così si vede subito come più comunemente l'arcus superior si presenti secondo il tipo α a cui per ordine di frequenza segue prima il tipo γ e poi il β. In secondo luogo si vede come nel totale sia quasi uguale il numero delle volte in cui il s. lateralis si presenta diviso o in 1 o in 2 segmenti, ma che a destra è molto più spesso di 1 segmento, ed a sinistra di 2. Osservando la p. posterior del lateralis si vede come per ordine di frequenza si abbia nel totale prima γ e poi β, α, δ, ε; a destra invece prima β e poi γ, α, δ, ε; e a sinistra prima γ e poi α, δ, β. La biforcazione del lateralis è quasi sempre unita alla p. sagittalis e non vi é prepoderanza di una forma nè a destra nè a sinistra. La p. coronalis del lateralis invece è quasi sempre divisa dal s. coronalis ma, anche qui possiamo dire che non vediamo prepoderanza di forma in un lato piuttosto che in un altro. Il s. postcruciatus poi più frequentemente si mostra come solco vascolare e questa forse è la ragione per cui finora é stato trascurato, tuttavia 7 volte lo vediamo come solco vero. Infine possiamo dire che più spesso i due lati sono uguali, più raramente diversi.

Arcus medius. — L'Arcus medius si compone di quattro solchi: sulcus suprasylvius posterior, s. suprasylvius superior-anterior, s. ectosylvius anterior e s. diagonalis, ed ha una direzione quasi parallela e concentrica all'arcus superior trovandosi tra il 2° ed il 3° sistema di giri. Il s. suprasylvius posterior comparisce, secondo Martin, per la prima volta nell'embrione di 11 cm. Esso con direzione trasversale, quasi parallela alla pars posterior del lateralis, si dirige dal basso verso l'alto. Si inizia in basso là dove vengono a confondersi la p, posterior del gyrus suprasylvianus e la p. ectosylvia posterior del gyrus sylvianus; il solco in tutto il suo percorso divide queste due parti e termina in alto anastomizzandosi sempre al sulcus suprasylvius superior-anterior con un angolo acuto aperto in basso ed in avanti (1). Veramente l'incontro dovrebbe avvenire ad angolo retto poichè questo solco si trova perpendicolare al su-

(1) Per Pansch il s. suprasylvius posterior può trovarsi diviso dal s. suprasylvius superior-anterior e Landau nella sua collezione l'ha trovato quattro volte.

DISPOSIZIONE E RELAZIONE DEI SOLCHI DELL'ARCUS SUPERIOR (TABELLA DELLE FREQUENZE)

In 22 emisferi		Totale		a destra		a sinistra		nei due lati dello stesso cervello: ugualmente			diversamente
L' arcus superior (s. postcruciatus escluso) si presenta diviso in segmenti	1	—		—		—		—		6	5
	2	13 α	9	9 α	6	4 α	3	4 α	2		
		β	3	β	2	β	1		1		
		a^2	1	a^2	1	a^2	—				
	3	8 γ	5	2 γ	1	6 γ	4	2 γ	1		
		a^1	2	a^1	1	a^1	1		1		
		a^2	1	a^2	—	a^2	1				
	4	1 a^2	1			1 a^2	1	a^2	1		
Il s. lateralis è diviso in segmenti	1	9		6		3		2		4	7
	2	10		3		7		2			
	3	3		2		1		—			
La p posterior del s. lateralis è del tipo	α	5		2		3		2		4	7
	β	6		5		1		—			
	γ	7		2		5		1			
	δ	3		1		2		1			
	ε	1		1		—		—			
Le p ansata et coronalis del s. lateralis sono per la sagittalis	unite	19		10		9		9		10	1
	divise	3		1		2		1			
La p. coronalis del s. lateralis è per il s. coronalis	unita	5		4		1		1		8	3
	divisa	17		7		10		7			
Il s. postcruciatus si presenta	profondo	2		1		1		1		6	5
	netto	5		3		2		1			
	vascolare	9		5		4		3			
	fossetta	2		—		2		—			
	mancante	4		2		2		1			
								Totale		38	28

perior- anterior, ma in tutto il suo percorso compie un arco molto aperto convesso innanzi per cui ripiega indietro la sua estremità superiore. Non sempre però l'incontro avviene ad angolo, poichè nel luogo dell'anastomosi si può avere un arco più o meno accentuato per cui il passaggio tra l'un solco e l'altro non è così brusco come prima. Vi è da notare inoltre che talora la parte inferiore del solco ha una direzione diversa dal resto poichè si dispone ad arco convesso all'indietro. E allora il solco viene ad essere formato da due archi, uno inferiore convesso indietro ed uno superiore convesso innanzi; alcune volte infine dal punto di unione dei due archi si diparte un ramo che con direzione sagittale si volge indietro limitando la pars posterior del gyrus suprasylvianus là dove va a confondersi con la parte rispettiva del gyrus marginalis, bisogna però notare che spesso questo ramo è vascolare. E allora riassumendo possiamo dire che il s. suprasylvius posterior può presentarsi sotto quattro tipi che poi non sono altro che graduali passaggi; infatti il solco nel

tipo α presenta un solo arco convesso innanzi e s'incontra ad angolo acuto col s. suprasylvius superior-anterior

tipo β pur presentando come nel tipo α un solo arco convesso innanzi, s'incontra ad arco col s. suprasylvius superior-anterior.

tipo γ presenta 2 archi sovrapposti, l'inferiore convesso indietro, il superiore convesso innanzi; in tal caso l'incontro col s. suprasylvius superior-anterior è generalmente ad arco.

tipo δ oltre presentare 2 archi sovrapposti, divide il punto di unione di essi con un rametto diretto sagittalmente indietro.

Abbiamo già visto come al s. suprasylvius posterior sia sempre unito il s. suprasylvius superior-anterior In esso, che si presenta, come il precedente, per la prima volta nell'embrione di 11 cm., possiamo distinguere quattro segmenti o parti: pars superior, p. anterior, p. ansata minor, p. ectosylviana. La p. superior è composta principalmente da un lieve arco che con convessità in basso quasi parallelamente alla p. sagittalis del s. lateralis corre in direzione sagittale tra la p. superior del gyrus suprasylvianus e la p. coniunctionis del gyrus sylvianus. L'estremità posteriore quando si anatomizza al solco precedente volgendosi ad arco si solleva molto in alto formando una specie di curva, quando invece si anastomizza ad angolo acuto può darsi che essa principi prima ancora d'incontrarsi con l'altro solco per cui indietro sporge un piccolo rametto come si vede nell'emisfero sinistro del cervello IX. L'estremità anteriore procede invece quasi insensibilmonte nella p. anterior formando un arco più o meno accentuato con convessità innanzi ed in alto, per cui il solco dalla direzione sagittale, che prima aveva, viene nella p. anterior ad assumere una direzione

quasi coronale. La p. anterior termina in due rami. Questi si incontrano ad angolo più o meno acuto con l'apertura rivolta in basso ed innanzi. Il ramo superiore (pars ansata minor) è obliquo in basso ed innanzi ma può acquistare una direzione sagittale, mentre il ramo inferiore (pars ectosylviana) ha direzione obliqua indietro ed in basso e può unirsi con il s. ectosylvius anterior; anzi da ciò trae il suo nome. Tuttavia non sempre la p. anterior del s. suprasylvius superior-anterior si continua con la biforcazione suddetta poichè può mancare la pars ectosylviana: nel qual caso più non si distingue il punto in cui termina la p. anterior e principia l'ansata minor. Prima di lasciare questo solco è necessario ch'io accenni come in ambedue gli emisferi del III cervello tra il secondo e il terzo posteriore della p. superior si distacca un ramo con direzione obliqua indietro ed in basso. Quardando allora nell'interno del solco si scorge nettamente una piega interna che separa questa parte in due porzioni, e questo ramo ora descritto non è che il proseguimento posteriore della porzione anteriore, mentre la porzione posteriore è dalla detta piega divisa (1).

Il terzo solco dell'Arcus medius è il sulcus ectosylvius anterior. Esso si origina nell'embrione di 12 cm.; trovasi tra la p. antesylvia e la p. ectosylvia anterior del gyrus sylvianus ed è variabilissimo per forma e posizione. In generale possiamo dire che questa grande instabilità è dovuta al fatto che il solco si presenta costituito di vari elementi, che possono variare da 1 a 4, i quali si anastomizzano tra loro in vario modo. Quindi classificare le varie forme in tipi determinati come abbiamo fatto per gli altri solchi è addirittura impossibile, poiché quasi ogni emisfero verrebbe a formare un tipo a sè (2). Tuttavia descriverò le varie forme da me incontrate nella mia collezione. Ma prima voglio accennare ad un fatto importantissimo. Si potrebbe credere che quando nel s. suprasylvius superior-anterior manca il ramus ectosylvianus, questo non già sia scomparso, ma si sia distaccato dal ramus superior e si sia già unito al s. ectosylvius anterior costituendo un nuovo elemento di questo solco; ma, a mio credere, questa ipotesi viene dimostrata falsa dall'emisfero sinistro del I cervello in cui, oltre la presenza del ramus ectosylvianus della biforcazione, si vede un elemento del s. ectosylvius anterior che è parallelo e vicinissimo al ramo suddetto. Quindi quando manca questo ramo e troviamo un elemento dell'ectosylvius in quistione che parrebbe ad esso omologo, è invece semplicemente l'omologo del-

(1) Landau ha trovato questo rametto tre volte nella sua collezione.

(1) Landau ha perfino osservato alcune volte il sulcus ectosylvius anterior unito alla fissura Sylvii per un' anastomosi che può essere superficiale o profonda.

l'elemento che abbiamo visto esistere nel I cervello; ed anzi a conferma, di ciò si noti che il numero degli elementi non supera mai quello del cervello accennato. Ed ora facciamo una rapida rassegna delle varie forme del s. ectosylvius anterior. Il solco si presenta costituito da:

in α un unico elemento piegato leggermente ad arco convesso indietro e con direzione quasi coronale appena obliqua innanzi.

in β due elementi che s'incontrano ad angolo ottuso aperto innanzi.

in γ tre elementi quasi in linea retta con la direzione della forma α.

in δ tre elementi disposti radialmente: una branca ascendente trasversale che termina inferiormente in una biforcazione aperta in basso.

in ε tre elementi disposti come nella forma δ ma con la biforcazione in alto.

in ζ tre elementi disposti ad arco di circa mezza circonferenza. In tal caso verso il centro dell'arco tende il ramus ectosylvianus della biforcazione, ed il s. diagonalis è anastomizzato coll'ectosylvius.

in η tre elementi disposti in modo da riassumere la forma β e la δ; poichè due sono disposti come in β, più un ramo si diparte in basso come in δ.

in ϑ tre elementi disposti a coda di scorpione.

in ι quattro elementi, dei quali tre disposti secondo la forma ϑ più un elemento superiore che si anastomizza cogli altri colla parte mediale perpendicolarmente a T.

Intorno all'Arcus medius resta ora a parlare del s. diagonalis. Il s. diagonalis si trova solo in embrioni di 12 cm., come abbiamo visto del solco precedente. Esso si presenta costituito da un unico elemento. Però accade che talora le due estremità terminano leggermente biforcandosi per cui il solco acquista la forma di x. Esso trovasi generalmente tra il gyrus coronalis e la p. ectosylvia anterior del gyrus sylvianus; talvolta va ad anastomizzarsi col s. ectosylvius anterior ed in tal caso naturalmente si sposta indietro ed in basso.

Come per l'Arcus superior, anche per il medius ho formato una tabella in cui in forma schematica è riassunta la descrizione sommaria dell'andamento dell'arco in ciascun cervello. Con l'aiuto di essa si può stabilire che quattro sono le forme secondo le quali si può presentare l'Arcus medius. Esso è composto:

in α di due segmenti; il primo formato dal s. suprasylvius posterior + s. suprasylvius sup-anterior + s. ectosylvius anterior; il secondo dal s. diagonalis.

in β pure di due segmenti; ma il primo formato dal s. suprasylvius posterior + suprasylvius sup-anterior; il secondo dal s. ectosylvius anterior + s. diagonalis.

DISPOSIZIONE E RELAZIONE DEI SOLCHI DELL'ARCUS MEDIUS
(TABELLA DESCRITTIVA)

Numero dei cervelli	L'arcus medius è del tipo		Il s. suprasylvius posterior è del tipo		Il s. suprasilvius superior - anterior rispetto al s. ectosylvius anterior è		Il s. ectosylvius anterior rispetto al s. diagonalis è		La pars ectosylviana del s. suprasylvius superior-anterior è		Il s. ectosylvius anterior è del tipo	
	D	S	D	S	D	S	D	S	D	S	D	S
I.	β	β	δ	β	diviso	diviso	unito	unito	solco vascol.	solco vero	ζ	ι
II	α	α	δ	α	unito	unito	diviso	diviso	solco vero	solco vero	γ	γ
III	δ	δ	α	α	diviso	diviso	diviso	diviso	solco vascol.	—	δ	γ
IV	γ	γ	γ	γ	diviso	diviso	diviso	diviso	—	—	α	γ
V	γ	γ	γ	γ	diviso	diviso	diviso	diviso	solco vero	solco vero	δ	ε
VI	γ	β	β	α	diviso	diviso	diviso	unito	—	—	γ	η
VII.	γ	γ	β	β	diviso	diviso	diviso	diviso	solco vascol.	solco vascol.	β	γ
VIII	γ	γ	α	α	diviso	diviso	diviso	diviso	—	—	α	α
IX	γ	γ	γ	α	diviso	diviso	diviso	diviso	—	—	β	γ
X	β	β	γ	β	diviso	diviso	unito	unito	solco vero	solco vero	ζ	ζ
XI	γ	γ	δ	δ	diviso	diviso	diviso	diviso	—	solco vero	δ	γ

in γ di tre segmenti; il primo è formato dal s. suprasylvius posterior + s. suprasylvius sup-anterior; il secondo dal s. ectosylvius anterior; il terzo dal diagonalis.

in δ, solo i due emisferi del cervello III, di quattro segmenti; il primo formato dal s. suprasylvius posterior + estremità posteriore della pars superior del s. supralvius superior-anterior; il secondo dal resto di questo solco; il terzo dal s. ectosylvius anterior; il quarto dal s. diagonalis. Del resto dall'andamento di tutto il secondo arco non si può stabilire se anche per questo siano vere le due leggi che abbiamo affermato governare il primo. Poichè se é vero che nella metà posteriore dell' arco non si notano grandi diversità, la metà anteriore è variabilissima. Possiamo soltanto dire che la pars anterior del s. suprasylvius sup-anterior s'incurva molto di più e che l'estremità superiore del s. ectosylvius anterior si piega dall'indietro innanzi quando quest'ultima va ad anastomizzarsi colla pars ectosylviana della biforcazione, e che il s. diagonalis si sposta invece obbliquamente, come abbiamo già visto, dall' avanti indietro e dall' alto al basso, quando va ad anastomizzarsi con l' estremità inferiore del s. ectosylvius anterior. Conclusioni importantissime possiamo del resto anche trarre dall' esame delle comparazioni e delle frequenze dei fenomeni, il che viene riassunto da questa 3ª tabella.

Si vede infatti subito come l' Arcus medius non si trovi mai composto di un unico segmento, ma che il più delle volte è composto di tre segmenti, cioè prevale il tipo γ a cui seguono per ordine di frequenza β, α, δ. Il s. suprasylvius posterior si presenta nel totale per lo più del tipo α a cui seguono i tipi γ, β, δ; ma a destra prevale il tipo γ a cui seguono δ, α, β, a sinistra invece il tipo α a cui seguono β, γ, δ. Il s. suprasylvius superior-anterior si può dire che è quasi sempre diviso dal s. ectosylvius anterior per il fatto che solo due volte su ventidue si trova unito. Lo stesso non si può dire dell' ectosylvius anterior rispetto al diagonalis, poichè in ventidue volte è cinque volte unito e diciassette diviso, però vediamo, tanto nella prima anastomosi come nella seconda, che non vi è prevalenza di un lato sull' altro. La pars ectosylviana della biforcazione del suprasylvius superior-anterior per lo più manca e quando è vascolare a destra è invece vero solco a sinistra, ciò che conferma il fatto, già più volte accennato, come l'emisfero sinistro sia più sviluppato del destro. Il s. ectosylvius anterior si presenta in generale del tipo γ a cui seguono α e δ, β e ζ e poi tutti gli altri; anche a sinistra prevale il tipo γ ma a destra prevale invece il δ. Per il diagonalis c' è solo da dire che benchè piccolo mai manca, e si presenta per lo più costituito da un solo segmento brevissimo inclinato leg-

DISPOSIZIONE E RELAZIONE DEI SOLCHI DELL'ARCUS MEDIUS (TABELLA DELLE FREQUENZE)

In 22 emisferi		Totale	a destra	a sinistra	nei due lati dello stesso cervello: ugualmente		diversamente
L'arcus medius si presenta diviso in segmenti e del tipo:	1	—	—	—	—	10	1
	2 α	2	1	1	1		
	2 β	5	2	3	2		
	3 γ	13	7	6	6		
	4 δ	2	1	1	1		
Il s. suprasylvius posterior è del tipo	α	7	2	5	2	6	5
	β	5	2	3	1		
	γ	6	4	2	2		
	δ	4	3	1	1		
Il s. suprasylvius superior-anterior rispetto al s. ectosylvius anterior è	unito	2	1	1	1	11	—
	diviso	20	10	10	10		
Il s. ectosylvius anterior rispetto al s. diagonalis è	unito	5	2	3	2	10	1
	diviso	17	9	8	8		
La pars ectosylviana del s. suprasylvianus superior-anterior è	solco vero	8	3	5	3	8	3
	s. vascolare	4	3	1	1		
	non esiste	10	5	5	4		
Il s. ectosylvius anterior si presenta secondo il tipo:	α	3	2	1	1	3	8
	β	2	2	—	—		
	γ	8	2	6	1		
	δ	3	3	—	—		
	ε	1	—	1	—		
	ζ	2	1	1	1		
	η	1	—	1	—		
	ϑ	1	1	—	—		
	ι	1	—	1	—		
					Totale	48	18

germente dall'alto al basso e dall'avanti all'indietro. Infine noi possiamo constatare come ugualmente all'Arcus superior i solchi siano più spesso disposti nello stesso modo nei due lati del medesimo cervello; infatti, se sommiamo tutte le volte che la disposizione è uguale e tutte le volte che è diversa, il primo totale ci dà trentotto, il secondo appena diciotto,

Arcus inferior. — L'arcus inferior seu limbicus è costituito da tre fessure e da un solco: fissura rhinalis posterior, fissura Sylvii, fissura rhinalis anterior e sulcus praesylvius. Esso corrisponde all'arco inferiore della scissura limbica del Broca, ed eccetto il s. praesylvius che si ha nell'embrione di 11 cm. si trova già formato nell'embrione di 8 cm.

Le fissurae rhinalis sono importantissime perchè le uniche che dividono sicuramente in lobi la superficie cerebrale del Felis. Infatti mentre si è tanto discusso e si discute tuttora sull'omologia del sulcus Rolandi, e quindi mentre è incerto il confine tra il lobo frontale e il parietale, si sa con sicurezza come, per mezzo di queste due fessure il gran lobo limbico del Broca sia diviso indietro dal parieto-occipitale ed innanzi dal lobo frontale. Per questa ragione ho conservato ad ambedue il nome di fissurae. La fissura rhinalis posterior si divide in due parti: posteriormente la pars ascendens che scorre sulla superficie mediale, anteriormente la p. sylviana che è costituita da tutto quel tratto che trovasi sulla superficie convessa; perciò qui debbo occuparmi soltanto di quest'ultima. Essa scorre in direzione quasi sagittale un po' obbliqua posteriormente in basso, intaccando indietro il margine del mantello e perdendosi anteriormente nella fissura Sylvii, in tutto il suo percorso forma un breve arco convesso in basso dividendo dal lobo piriforme il lobo parieto-occipitale, come già abbiamo detto. La fissura rhinalis anterior è la continuazione della fissura rhinalis posterior; nel punto d'incontro esse formano un angolo ottuso aperto in basso dal cui vertice si solleva la fissura Sylvii; la causa di questo angolo si trova nel fatto che anche la fissura rhinalis anterior compie in tutto il suo percorso un leggero arco convesso in basso simmetrico a quello della rhinalis posterior. Anch'essa si divide in due parti; la prima la p. sylviana va dalla fissura Sylvii all'incontro col s. praesylvius e trovasi tra il gyrus olfactorius lateralis e le estremità inferiori della pars antesylvia e p. ectosylvia anterior del gyrus sylvianus: la seconda poi s'inizia dall'incontro col s. praesylvius e continua portandosi in direzione obliqua in avanti ed in basso mantenendosi però lontano dal margine del mantello e rimanendo quasi tutta nascosta dal bulbus olfactorius; essa divide il gyrus supraorbitalis externus dal gyrus supraorbitalis internus.

Il sulcus praesylvius solo apparentemente è unito alla fissura rhinalis anterior

poichè è sempre da esso diviso internamente da una piega flessuosa profonda. Esso ha per Broca una grandissima importanza poichè per questo autore sarebbe l'analogo del sulcus Rolandi dei primati e dell'uomo, quindi per il Broca il lobo frontale sarebbe limitato al solo gyrus supraorbitalis externus. Questo solco con direzione obliqua innanzi ed in alto va incontro alla pars praecruciata del gyrus sigmoideus, per cui esso limita in basso il g. supraorbitalis externus, termina anteriormente nel punto dove avviene l'anastomosi tra questo giro ed il sigmoideus ed in alto limita quella parte di giro originatasi per l'anastomosi del coronalis col sigmoideus. La fissura Sylvii, che come abbiamo già detto nasce dal vertice dell'angolo formato dall'incontro delle due fiss. rhinalis, si porta obliquamente in alto ed indietro tra la p. retrosylvia e l'antesylvia del gyrus sylvianus. Questa fissura, a cui abbiamo dato tal nome perchè è sicuramente l'omologa di quella dell'uomo, a differenza degli altri elementi di quest'arco, può variare nella forma. Generalmente è molto breve e rivolge indietro l'estremità superiore, ma quest'estremità può essere anche biforcata; e sopra la biforcazione con direzione obliqua innanzi ed in basso si può presentare un piccolo segmento Inoltre nell'emisfero sinistro del cervello II la fissura Sylvii è doppia poichè dall'origine di essa si diparte non un solo ramo, ma due. Il posteriore è quello che vediamo in tutti gli altri cervelli e termina con l'estremita superiore unica e ripiegata indietro; l'anteriore più corta è la nuova formazione simmetrica alla prima, con l'estremità anch'essa unica e ripiegata in avanti. Questo fatto nei miei 22 emisferi si mostra una sola volta. Inoltre la fissura termina a breve uncino ripiegato indietro 9 volte a sinistra e 10 a destra; a biforcazione 3 volte sole. Il segmento che abbiamo descritto che trovasi a breve distanza dalla terminazione superiore della fessura s'incontra solo una volta a destra mentre la sylviana è biforcata ed una a sinistra dove la sylviana termina ad uncino.

Il *confronto dei tre archi* ci conduce a vedere due fatti. In primo luogo ci sono dei solchi che non mutano mai nè di forma, nè di posizione, mentre ci sono altri mutabilissimi. Questi ultimi possono essere circoscritti in due zone, la prima comprende la p. superior e l'inframarginalis del gyrus marginalis, la seconda è racchiusa da una linea che va dalla p. coronalis del s. lateralis alla p. anterior del s. suprasylvius superior-anterior, al s. ectosylvius anterior, al s. diagonalis al s. coronalis e si spinge fino al postcruciatus. Da notarsi è il fatto che questa seconda zona è importante fisiologicamente poichè secondo Ferrier riassume quasi tutti i movimenti della gamba e della bocca. In secondo luogo potremmo dire che esiste una grandissima somiglianza nella forma e nella disposizione degli elementi dei due primi archi. Infatti paragonabili per forma e direzione sono la p. posterior del s. lateralis con il s. suprasylvius posterior,

la p. sagittalis del primo alla p. superior e p. anterior del s. suprasylvius superior-anterior, e la biforcazione dell' uno alla biforcazione dell' altro; e così come il s. coronalis si può anastomizzare con la p. coronalis del s. lateralis, il s. ectosylvius anterior si può anastomizzare con la p. ectosylviana del s. suprasylvius superior-anterior. Rimangono infine ad ambedue gli archi due soli solchi il s. postcruciatus ed il s. diagonalis con la differenza però che, mentre quest'ultimo è più importante per il fatto che mai manca, l'altro spesso è vascolare o non esiste ed inoltre mentre il diagonalis trovasi presso l' estremità inferiore dell'ectosylvius anterior, l'altra trovasi invece presso l'estremità superiore del coronalis.

Solchi non uniti in sistemi. — Abbiamo così passato rapidamente in rassegna i tre sistemi o meglio i tre archi della superficie convessa dell'emisfero, rimangono solo da ricordare due solchi che ho sempre trovato separati: Il sulcus cruciatus e il s. ectosylvius posterior.

Il sulcus cruciatus così chiamato per la prima volta da Leuret perchè interseca a croce la scissura interemisferica all'inizio del quarto anteriore, incide profondamente il lembo del mantello e si porta per breve tratto indietro con direzione sagittale leggermente obliqua in basso, limitato superiormente dalla pars postcruciata e inferiormente dalla p. praecruciata del gyrus sigmoideus. Solo rarissimamente un piccolo solco vascolare appena accennato unisce l' estremità posteriore del cruciatus con il s. postcruciatus.

Mentre il s. cruciatus trovasi già nell'embrione di 10 cm., l'ectosylvius posterior trovasi per la prima volta nell'embrione di 13 cm. Esso ha una direzione trasversale superiormente inclinata un po' in avanti e decorre tra la pars ectosylvia posterior e la p. retrosylvia del gyrus sylvianus. Non sempre nel suo percorso è rettilineo, anzi è spesso incurvato leggermente con arco convesso indietro e si presenta sotto varie forme che però possiamo riassumere in due tipi: α quando l'estremità superiore è biforcata nel qual caso secondo Martin il ramo che si volge obliquamente innanzi ed in alto sarebbe il residuo del s. ectosylvius medius, l'altro ramo sarebbe la vera continuazione del s. ectosylvius posterior; β quando l'estremità superiore termina a punta, allora spesso la porzione più alta rimane piegata indietro come quando vi era l'altro ramo della biforcazione. In 22 emisferi del tipo α se ne presentano 4 a destra ed 1 a sinistra, del tipo β 7 a destra e 10 a sinistra.

Considerando la superficie mediale, si nota subito che anche qui a somiglianza di quello che accade per la superficie craniale, esistono tre sistemi di archi. Ma tutti e tre hanno una direzione concentrica, volgendosi ad arco con-

Superficie mediale

Solchi della superficie mediale	Arcus externus 1° sistema di solchi	sulcus suprasplenialis *sspl.*	1 pars posterior seu tentoria seu postplenialis 2 pars anterior
		sulcus rhinalis posterior *rpa.*	1 pars ascendens seu tentoria 2 pars occipito-temporalis
	Arcus medius 2° sistema di solchi	sulcus splenialis *sp.*	1 pars posterior seu tentoria 2 pars media 3 pars anterior
		sulcus cruciatus *cr.*	
		sulcus genualis *g.*	
	Arcus internus 3° sistema di solchi	sulcus hippocampi *h.*	
		sulcus supracallosalis	
Giri della superficie mediale	1° sistema di giri	gyrus marginalis	
	2° sistema di giri	gyrus splenialis	
	3° sistema di giri	gyrus supracallosalis gyrus seu lobus hippocampi lobus olfactorius	
	4° sistema di giri	gyrus dentatus	

vesso in alto ed indietro ed aperto in basso ed innanzi. Riguardo ai giri anche qui essi sono uniti in quattro sistemi; i primi due corrispondono alla parte sopralimbica e gli altri due alla limbica del Broca, essendo divisi a due a due dall'arcus medius il quale, eccetto il s. genualis, rappresenta l'arco superiore della scissura limbica dello stesso autore.

Dalla metà superiore posteriore alla metà superiore anteriore decorre il gyrus splenialis tra il s. suprasplenialis e il s. splenialis; ha direzione quasi sagittale e comunica col g. marginalis tanto indietro quanto avanti. Tutto il resto della corteccia è secondo il Broca costituito da un anello formato da tre segmenti, al di sopra il gyrus callosalis, al di dietro ed anche un po' in basso il gyrus seu lobus hippocampi ed innanzi il lobus olfactorius. Tutto l'anello ha tre comunicazioni con i giri precedenti: cioè posteriormente tra la fiss.

rhinalis e il s. splenialis la piega di passaggio retrolimbica, anteriormente tra il s. splenialis e il s. cruciatus la piega di passaggio parieto-limbica anteriore e quando esiste il s. genualis, tra questo e il s. cruciatus la piega frontolimbica. Nell'interno di questo anello si nota infine il gyrus dentatus addossato al gyrus hippocampi, ma diviso da esso per il sulcus omonimo. Passiamo ora allo studio particolare dei vari sistemi di solchi.

L'arcus externus è formato dal solo s. suprasplenialis che corre parallelamente al margine libero del mantello tra il g. marginalis ed il g. splenialis Esso si divide in due parti, p. posterior o tentoria e p. anterior: la prima è più corta e più curva della seconda, e talora può mancare od essere accennata presentandosi come un solco vascolare; la seconda invece esiste sempre. Riassumendo le varie forme possiamo distinguere quattro tipi nel modo di presentarsi di questo solco:

tipo α il solco è composto dalle due parti unite intimamente insieme.

tipo β solo la anterior si mostra come vero solco, la p. posterior è solco vascolare.

tipo γ esiste soltanto la p. anterior.

tipo δ le due parti sono veri solchi, ma sono distaccate od appena congiunte da un solco vascolare. Dell'Arcus medius abbiamo già detto che corrisponde in gran parte alla porzione superiore della scissura limbica del Broca perchè si compone della p. ascendens della fiss. rhinalis posterior, del s. splenialis, del s. cruciatus e del s. genualis. La p. ascendens della rhinalis posterior ne è la continuazione posteriore; incide al di sotto del solco occipitale il margine del mantello e s'innalza con direzione trasversale sulla superficie tentoria, volgendosi direttamente incontro al s. splenialis. Ma mentre nel cane sempre forma con esso un solco unico, quì, nel gatto è sempre divisa per un giro a ponte detto dal Broca piega di passaggio retrolimbica. Questo ramo della rhinalis ora descritto non procede rettilineo, ma s'incurva leggermente ad arco convesso indietro e termina superiormente biforcandosi ad angolo ottuso, talora piatto. Solo due volte negli emisferi destri del cervello IX e del XI non ho trovato il ramo posteriore della biforcazione che per la sua posizione potremmo chiamare pars occipito-temporalis. Diviso dalla suaccennata piega di passaggio segue il s. splenialis tra il g. splenialis ed il g. supracallosalis. Esso si divide in tre parti: la posteriore o tentoria s'inizia con direzione sagittale ma subito s'incurva ad arco convesso in basso di circa mezza circonferenza, poi, con un altro arco convesso innanzi riprende la direzione sagittale per cui la p. tentoria è costituita generalmente ad s italico. La pars media ha una direzione sagittale parallella a quella del s. splenialis; la p. anterior poi è variabilissima di forma.

Lo stesso Martin a tal proposito dice: « Qui è anche da osservare che non soltanto negli embrioni, ma anche negli adulti esistono differenze individuali (pag. 5) ». Infatti questa parte può

α terminare a punta.

β terminare biforcata.

γ volgersi verso il margine libero del mantello con direzione obbliqua in alto ed in avanti.

δ volgersi verso il s. cruciatus ed anche talora anastomizzarsi con esso (emisf. d. cerv. X).

ε rimanere in direzione orizzontale.

Sul sulcus cruciatus vi è poco da dire. Esso si mostra sempre ugualmente intaccando profondamente il margine libero del mantello superiormente al polo nasale e procedendo indietro con direzione sagittale leggermente piegato ad arco convesso in basso. Da notarsi è il fatto che avviene nell' emisfero sinistro del cervello VI in cui al sulcus cruciatus segue un altro piccolo solco diviso dal primo per una brevissima piega di passaggio; ma questo non è un nuovo solco, ma è soltanto la porzione posteriore del cruciatus che si è separata ed allontanata. L'ultimo solco dell'Arcus medius è il s. genualis; esso raramente si trova, ed invece in quella parte di corteccia dove potrebbe esservi si notano delle impressioni vascolari variabilissime, composte di vari elementi più o meno profondi e più o meno lunghi anastomizzati in modo stranissimo. Quando invece il s. genualis si mostra, acquista la forma di un segmento rettilineo con direzione obliqua poichè con l' estremità superiore si rivolge innanzi ed in alto, mentre con l' inferiore indietro ed in basso. Talora è invece incurvato ad arco aperto indietro ed in alto formando nella sua parte mediale quasi un angolo come nettamente si può osservare nell' emisfero sinistro del cervello VII.

L'arcus internus è composto di due solchi: il s. supracallosalis ed il s. hippocampi. Dagli studi embriologici del Martin, risulta che in origine erano raggruppati in un solo solco arcuato che si divideva in anteriore e posteriore, per cui dal posteriore in seguito si sviluppava il s, hippocampi, mentre l'anteriore in parte dava luogo al s. supracallosalis. Quest'ultimo quindi nel cervello adulto si trova tra il gyrus supracallosalis ed il corpus callosum e segue la direzione di quest'ultimo dal genu allo splenium, avendo cioé una direzione sagittale leggermente foggiata ad arco convesso in alto. Indietro ed in basso segue il s. hippocampi tra il gyrus hippocampi ed il g. dentatus; esso forma dapprima un grande arco convesso indietro, poi più in basso segue con un arco poco accen-

nato convesso innanzi, per cui in tutto l'insieme si avvicina alla forma d'un s italico. Mentre, come abbiamo visto, tutto l'arcus internus si trova già compiuto nell'embrione di 9 cm., secondo lo stesso Martin nell'embrione di 10 cm. si trovano già il s. splenialis ed il s. cruciatus, invece il s. suprasplenialis comparisce molto tardi nell'embrione di 13 cm.; del s. genualis l'autore non parla. Da notarsi però è il fatto che accade tra l'estremità anteriore del s. splenialis e la posteriore del s. cruciatus poichè mentre prima sono lontane l'una dall'altra tanto che nell'embrione di 10 cm. intacca il margine del mantello passando sulla superficie dorsale, più tardi nell'embrione di 12 cm. tendono ad unirsi, ed infine in quello di 13 cm. si allontanano nuovamente. Questo fatto è importantissimo per le variazioni del s. splenialis nell'adulto.

Diamo ora un rapido sguardo alle seguenti tabelle.

Da queste risulta che sulla superficie mediale il più variabile è il s. genualis; variabilissimi pure sono il s. splenialis ed il s. suprasplenialis; quasi sempre invariabili invece il s. supracallosalis, il s. hippocampi e la p. ascendens della fiss. rhinalis posterior.

Si ha inoltre particolarmente dalla seconda tabella che il s. suprasplenialis nel totale si presenta più spesso del tipo γ a cui, per ordine di frequenza seguono i tipi β, δ, α; l'ordine è uguale a destra, ma a sinistra si ha invece primo il tipo β e poi i tipi γ, α, δ. Il s. splenialis nel totale più spesso è del tipo α e del tipo γ; gli altri tipi si presentano meno; lo stesso si osserva a destra mentre a sinistra prevalgono i tipi α e γ. Il s. genualis si ha solo 10 volte, 4 a destra e 6 a sinistra; quindi è più frequente a sinistra confermandoci sempre più nella credenza della legge già più volte accennata che: il sinistro è l'emisfero in cui i solchi sono più sviluppati. sia perchè in esso si compiono i fenomeni iniziati nel destro sia perchè si mostrano dei piccoli solchi che nell'altro lato più frequentemente mancano; e noi sappiamo che « i solchi cerebrali sono l'espressione morfologica di un aumento della superficie cerebrale, la quale non può in altra maniera svolgersi all'esterno (Sergio Sergi) ». Quindi anche nel gatto adulto si avverano quei fenomeni che già Dorello e Martin hanno trovato negli embrioni l'uno del maiale, l'altro della vacca. Infine anche da quest'ultima tabella possiamo ricavare che, se è vero, come dice lo stesso Dorello, « che la solcatura degli emisferi cerebrali non è perfettamente simmetrica » è pur vero quello che a proposito dei cervelli umani ha già detto il Giacomini che « nelle varietà più salienti si trova invece non raramente ripetuta la stessa disposizione nei due lati, ed allorquando si nota in un solo emisfero, se ben si esamina l'opposto si riscontra qualche cosa che accenna al primo iniziarsi della medesima ».

DISPOSIZIONE E RELAZIONE DEI SOLCHI DELLA SUPERFICIE MEDIALE
(TABELLA DESCRITTIVA)

Numero dei cervelli	Il s. suprasplenialis è del tipo		Il s. splenialis è del tipo				Il s. genualis si presenta come	
			per terminazione		per direzione			
	D	S	D	S	D	S	D	S
I	δ	β	β	β	δ	δ	impr.	impr.
II	β	β	α	α	γ	γ	solco	solco
III	γ	β	β	β	γ	γ	impr.	impr.
IV	β	γ	α	α	ε	δ	solco	solco
V.	γ	β	α	α	ε	γ	impr.	impr.
VI	α	α	α	α	γ	ε	impr.	solco
VII	γ	γ	α	α	ε	δ	solco	solco
VIII	γ	α	α	α	ε	ε	impr.	impr.
IX	γ	β	β	β	γ	γ	impr.	solco
X.	γ	γ	β	α	δ	ε	impr.	impr.
XI	δ	δ	β	β	γ	γ	solco	solco

DISPOSIZIONE E RELAZIONE DEI SOLCHI DELLA SUPERFICIE MEDIALE
(TABELLA DELLE FREQUENZE)

In 22 emisferi		Totale	a destra	a sinistra	nei due lati dello stesso cervello: ugualmente		diversamente
Il sulcus suprasplenialis è del tipo	α	3	1	2	1	5	6
	β	7	2	5	1		
	γ	9	6	3	2		
	δ	3	2	1	1		
Il sulcus splenialis è del tipo	α	13	6	7	6	10	1
	β	9	5	4	4		
	γ	10	5	5	4	6	5
	δ	5	2	3	1		
	ε	7	4	3	1		
Il sulcus genualis si presenta come	solco vero	10	4	6	4	9	2
	impronte vascolare	12	7	5	5		
					Totale	30	14

Conclusioni.

I. Tanto sulla superficie craniale che sulla mediale i solchi sono uniti in tre archi o sistemi.

II. Di questi sulla superficie craniale due sono convessi in alto ed uno in basso: sulla superficie mediale invece sono tutti convessi in alto e concentrici.

III. Le variazioni di tutta la superficie cerebrale non si possono racchiudere in tipi definiti, perchè la forma d'un arco non implica quella degli altri archi.

IV. Le variazioni invece dei singoli archi si possono rappresentare con tipi ben definiti.

V. Il più delle volte l'andatura dei solchi e quindi dei giri è uguale nei due lati dello stesso cervello però nel lato sinistro essi tendono a svilupparsi di più.

VI. Esistono due solchi appena accennati il sulcus postcruciatus ed il sulcus genualis.

Bibliografia

Broca Paul. *Sur la circonvolution limbique et la scissure limbique;* in: Memoires sur le cerveau de l'homme et des primates. Paris 1888, pag. 247.

Id. *Anatomie comparée du cerveau - Le grand lobe limbique et la scissure limbique dans la série des mammiferes;* in: Memoires sur le cerveau de l'homme et des primates. Paris 1888, pag. 259.

Dorello Primo. *Sopra lo sviluppo dei solchi e delle circonvoluzioni nel cervello del maiale. Ricerche fatte nel Lab. di Anatomia normale delta R. Università di Roma;* in Vol. VIII fasc. 3 e 4, 1901.

Ellemberger. *Ueber die Furchen nnd Windungen der Grosshinoberflächen des Hundes;* in: Archiv. für Wissenschaftliche un proktische Thierheilkunde. B. XV H. 3, 4. Berlin 1889.

Ferrier David. *Les fonctions du cerveau.* Traduit de l'anglais par Hensi de Varigny. Paris 1878.

Krueg Iulius. *Ueber die Furchen auf der Grosshirnrinde der zonoplacentaten Säugethiere in* Zeitschrift f. wissensch. Zoologie Bd. XXXIII, taf. XXXV, 1880.

Landau E. *Beitrag zur Kenntnis des Katzenhirns* (*Hirnfurchen*), in: Gegenbaurs Morphologisches Iahrbuch. Bd. XXXVIII, H. 1 e 2. 1908.

Martin Paul. *Zur Entwicklung der Gehirnfurchen bei Katze und Rind;* in: Archiv. für Wissenschaftliche und Praktische Thierheilkunde. B. XXI, H. 1, Berlin 1895.

Turner William. *Comparison of the convolutions of the Seals and Walrus with those of the Carnivora, and of the Apes and Man.* in: Journal of Anatomy and Physiology. London 1888 vol. XXII.

Id. *The convolutions of ihe brain: a study in comparative anatomy;* in: Journal of Anatomy and Physiology. London 1890, vol XXV.

SPIEGAZIONE DELLA TAVOLA 8.

Nella tavola sono disegnati gli undici cervelli di Felis domestica descritti in questo studio; ciascun cervello è rappresentato da quattro figure schematiche nelle superfici craniali e mediali, ed è contrassegnato da un numero romano con il quale è stato citato nella descrizione e nelle tabelle.

Abbreviature

co. = Sulcus coronalis
cr. = » cruciatus
d. = » diagonalis
g. = » genualis
h. = » hippocampi
ea. = » ectosylvius anterior
ep. = » ectosylvius posterior
la. = » lateralis, pars ansata
lc. = » lateralis, pars coronalis
lp. = » lateralis, pars posterior seu medilateralis
ls. = » lateralis, pars sagittalis
pcr. = » postcruciatus
ps. = » praesylvius
ra. = Fissura rhinalis anterior
rp. = » rhinalis posterior
rpa. = » rhinalis posterior, pars ascendens sen tentoria
s. = » Sylvii
sl. = Sulcus lateralis, pars supralateralis seu entolateralis
spl. = » splenialis
ssa. = » suprasylvius superior-anterior, pars anterior
ssp. = » suprasylvius posterior
sspl. = » suprasplenialis
sss. = » suprasylvius superior-anterior, pars superior

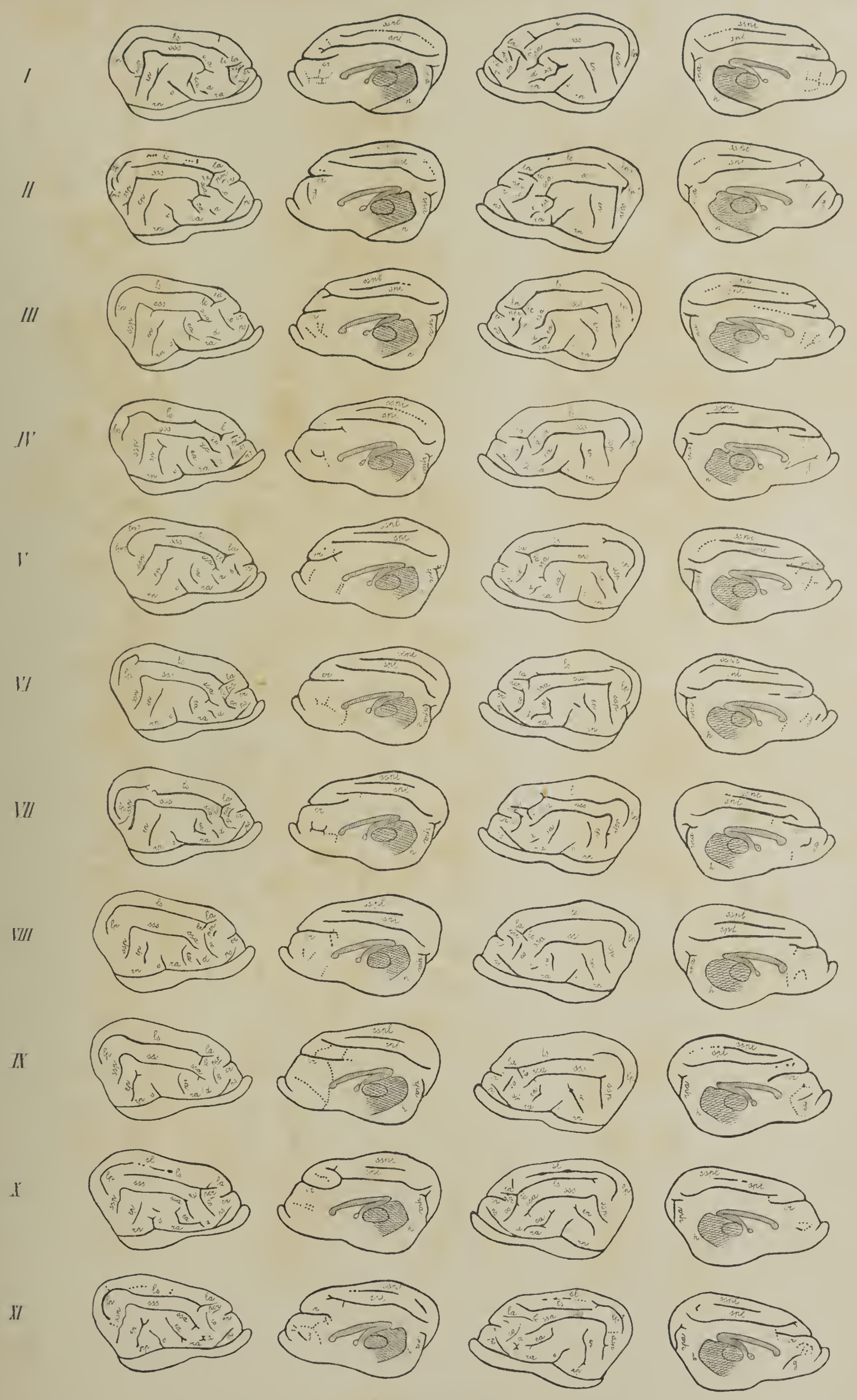

Lith. Tacchinardi e Ferrario - Pavia

DALL' ISTITUTO
DI ANATOMIA UMANA NORMALE DELLA R. UNIVERSITÀ DI PALERMO
DIRETTO DAL PROF. R. VERSARI

RARA ANOMALIA DELL'ARTERIA INTERCOSTALIS SUPREMA

PER IL

Dott. EMERICO LUNA

Settore

(*una figura nel testo*)

Descriverò sommariamente una anomalia dell'A. intercostalis suprema di destra, riscontrata nel cadavere di una giovane donna.

L'arteria si origina direttamente dalla succlavia e con decorso verticale in alto, parallelamente al tratto iniziale dell'A. vertebralis, raggiunge la faccia superiore della 1ª costola; qui si inflette in basso, decorrendo tra l'apofisi trasversa della 1ª vertebra dorsale ed il colletto della 1ª costola. A livello del primo spazio intercostale non fornisce nessuna collaterale. Continuando il decorso in basso, passa dorsalmente alla 2ª costola, tra il colletto e l'apofisi trasversa della 2ª vertebra dorsale, e giunge così nel secondo spazio intercostale, ove fornisce un ramo piuttosto robusto (ramo dorso-spinale), il quale si esaurisce nei muscoli spinali.

Dopo di avere fornito questo ramo, l'A. passa dorsalmente alla 3ª costola e giunge nel terzo spazio intercostale, ove fornisce un ramo dorso-spinale ed un ramo intercostale; quest'ultimo si divide dopo breve tragitto in due ramoscelli, che si esauriscono nei muscoli intercostali. Continuando il decorso in basso, l'A. intercostalis suprema passa dorsalmente alla 4ª costola, e giunta nel quarto spazio intercostale, si esaurisce in un breve ramo dorso-spinale ed in un robusto ramo intercostale, il quale si divide dopo breve tragitto in due rami; di questi, il superiore si anastomizza con l'A. intercostale anteriore corrispondente, ramo dell'A. mammaria interna; l'inferiore si esaurisce nei muscoli intercostali.

Per completare la descrizione, aggiungerò che la 1ª A. intercostale aortica si stacca dell'aorta a livello della 7ª costola, e dopo di avere fornito l'A. intercostale

del 7° spazio, invia un ramo ascendente il quale passa dorsalmente alla 7ª costola e ventralmente alla 6ª costola e fornisce le arterie intercostali del sesto e del quinto spazio.

Ricercata la letteratura sull'argomento, ho riscontrato che fino ad oggi si sono descritti solo quattro casi di A. intercostalis suprema a decorso dorsale rispetto alle costole.

Ma poiché tale anomalia ha nel caso mio uno sviluppo maggiore, spingendosi più in basso di quel che non sia nei quattro casi ricordati, i quali per altro non sono tra di loro perfettamente identici, mi sono deciso a pubblicarla, tanto più che l'anomalia in parola si riconnette ad alcune conoscenze embriologiche, recentemente acquisite.

Riferirò sommariamente i casi riscontrati dagli altri osservatori.

1.° Caso di Walsham.

L'A. ha trovato che l'A. intercostalis suprema, originatasi dalla prima porzione dell'A. succlavia, dopo di avere dato l'A. cervicalis profunda, incrocia frontalmente il collo della prima costola, lateralmente al ganglio cervicale inferiore del simpatico. Seguendo il decorso in basso, l'A. si affonda dorsalmente tra il collo della 1ª e della 2ª costola e passa dorsalmente tra il collo della 2ª costola ed il processo transverso della 2ª vertebra dorsale; poi, più giù, incrociato il secondo spazio intercostale, passa tra il collo della 3ª costola ed il processo transverso della 3ª vertebra dorsale e finalmente volge ventralmente tra il collo della 3ª e 4ª costola, anastomizzandosi con un ramo fornito dall'aorta toracica in corrispondenza della 7ª vertebra dorsale. Dal punto in cui questi vasi si anastomizzano, prede origine l'A. intercostale del 3° spazio.

2.° Caso di Zoia.

L'A. intercostale superiore ha origine dal tronco costo-cervicale; essa decorre con direzione cranio-caudale, incrociando dorsalmente la 2ª e la 3ª costola, decorrendo cioè tra il collum costae ed il processus transversus. Nel 2° spazio intercostale l'A. si anastomizza con un ramo dell'A. intercostale che per la prima ha origine dall'aorta, ramo che raggiunge il 2° spazio intercostale incrociando ventralmente la 3ª costola. Così tanto ventralmente quanto dorsalmente al capitulum della 3ª costola passa un vaso; quello dorsale è la porzione terminale dell'A. intercostalis suprema, quello ventrale è il ramo anastomotico tra quest'ultima e l'A. incostale che per la prima ha origine dall'aorta.

3.° Caso di Pensa.

Nel 1° e nel 2° spazio intercostale di destra si distribuiscono due arterie che hanno origine diversa; di esse, l'una decorre ventralmente rispetto alla costola, e l'altra dorsalmente.

La prima ha origine da un tronco comune coll'A. cervicalis profunda; da essa si staccano due rami pei due primi spazî intercostali.

L'altra arteria ha origine dall'A. vertebralis, nel punto in cui questa stà per entrare nel foramen transversarium della 7ª vertebra cervicale; indi, seguendo il suo decorso in direzione caudale, incrocia dorsalmente le tre prime costole. Nel 1° spazio intercostale l'A. dà origine ad un ramo dorsale, ad uno prevertebrale e ad uno pei muscoli intercostali; nel 2° spazio intercostale dà pure origine ad un ramo dorsale, ad uno prevertebrale e ad un ramo intercostale; nel 3° spazio intercostale l'A. termina con un ramo dorsale, ed un ramo prevertebrale. Le arterie che si distribuiscono nel 3°, 4° e 5° spazio hanno origine da un tronco comune che si stacca dall'aorta, a livello della 6ª costola.

4° Caso di Pensa.

Neonato a termine. L'A. intercostale superiore di sinistra si origina dall'A. vertebrale e decorre in direzione cranio-caudale, passando nel foramen transversarium della 7ª costola cervicale e dorsalmente alla 1ª, 2ª e 3ª costola. Si distribuisce nel 2° e nel 3° spazio intercostale. Nel 1° spazio intercostale si distribuisce una piccola arteria che ha origine dall'A. subclavia a livello ed un po' dorsalmente rispetto all'A. mammaria interna e che decorre ventralmente alla 1ª costola.

Le arterie del 4°, 5° e 6° spazio hanno origine da un tronco unico che si stacca dall'aorta a livello della 7ª costola.

In tutti questi casi, come anche nel caso mio, si vede dunque che l'A. intercostalis suprema, invece di decorrere ventralmente alle costole, decorre dorsalmente, tra il capitulum costae ed il processus transversus della vertebra corrispondente.

Tale disposizione, anomala nell'uomo, trova una perfetta analogia nella disposizione normale dell'A. intercostalis suprema di alcuni gruppi animali della serie dei vertebrati, come dimostrano egregiamente le monografie del Pitzorno e del Pensa. Già negli *Anfibi urodeli* (Triton cristatus, Salamandra maculosa, Spelerpes fuscus) troviamo l'accenno di una A. vertebralis collateralis, che decorre longitudinalmente, parallelamente all'aorta, ai lati delle vertebre, e scorre preci-

samente nei fori che esistono alla base del processo laterale delle vertebre, col quale si articolano le costole. Ma è più specialmente negli *Anfibî anuri* che noi troviamo distintamente formata una A. vertebralis dorsi, la quale incrocia dorsalmente le apofisi trasverse delle prime vertebre, e nel suo decorso invia rami per ogni spazio intertrasversario. Quest'arteria, che si riscontra anche nei *Rettili* (Chelonii), raggiunge il massimo sviluppo negli *Uccelli* e si riscontra anche in alcuni *Mammiferi* (Tragolus mapu, Pelagius monachus, Mustela faina, Putorius putorius, Canis familiaris etc.), nei quali essa, originatasi o da un tronco in comune con l'A. vertebralis o dalla stessa A. vertebralis o da un tronco costo-cervicale, decorre in direzione cranio-caudale, dorsalmente alle prime 2-6 costole, per terminare in uno spazio intercostale, o per anastomizzarsi con un'arteria che si origina dall'aorta come prima arteria intercostale.

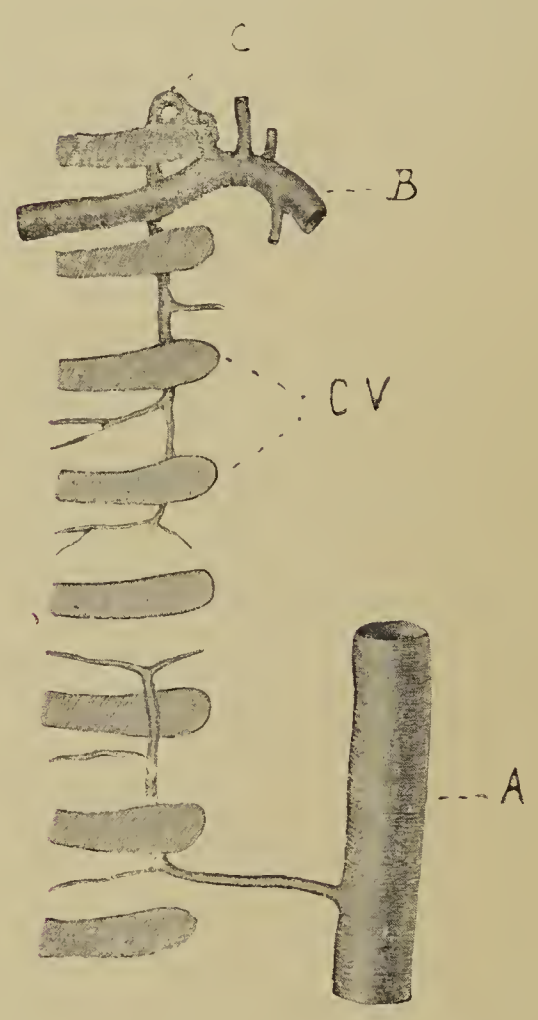

A, aorta.
B, arteria succlavia.
C, a. intercostalis suprema.
C. V. costole.

L'arteria così descritta è l'A. vertebralis dorsi del Pitzorno.

Tale disposizione dunque, normale in alcuni vertebrati, manca in altri, nei quali però si riscontra nelle prime fasi dello sviluppo ontogenetico. Il Pensa ha infatti dimostrato che nel Bos taurus si forma un vaso longitudinale, il quale decorre prima tra la costola in via di condrificazione, e l'apofisi transversa della vertebra corrispondente; da questo vaso a decorso dorso-caudale, situato dorsalmente alle costole, si originano rami ventrali, i quali si sviluppano sempre più e si fondono, formando così un ramo arterioso a decorso cranio-caudale, situato ventralmente alle costole. Questo ramo è appunto l'A. intercostalis suprema. L'altro ramo dorsale poco a poco si atrofizza e scompare.

Tali ricerche embriologiche ed anatomo-comparate ci spiegano nel miglior modo la genesi delle anomalie sopraricordate, perchè ci permettono di considerarle, oltre che come il ricordo filogenetico di una disposizione tuttavia esistente in alcuni vertebrati, forse anche come il ricordo ontogenetico di una analoga configurazione che si ha nelle prime fasi dello sviluppo di questa arteria nell'uomo.

A chiarire quest'ultimo punto, mi propongo di studiare la morfogenesi dell'A. intercostalis suprema nell'uomo.

Bibbliografia.

1. Walsham W. T. — *Abnormal origin and distribution of the right intercostal Arteries with remarks;* in: Journ. Anat. XVI, 1882.

2. Zoia. — *Il gabinetto di anatomia umana della R. Università di Pavia.* Pavia, 1890.

3. M. Pitzorno. — *Ricerche di morfologia comparata sopra le arterie succlavia ed ascellare;* in: Arch. Anat. Embriol. Vol. II, p. 324. Firenze 1903.

4. Id. *Ricerche di morfologia comparata sopra le arterie succlavia ed ascellare.* (II Uccelli). Pisa. 1904.

5. Id. *Ricerche di morfologia comparata sopra le arterie succlavia ed ascellare* (Chelonia). Pisa, 1905.

6. Pensa. — *Studio sulla morfologia e sullo sviluppo della A. intercostalis suprema e delle AA. intercostales* in: Ricerche Lab. Anat. Nor. Roma, etc. Vol. XI, fascicolo 1-2, 1905.

RICERCHE

FATTE

NEL LABORATORIO DI ANATOMIA NORMALE

DELLA

R. UNIVERSITÀ DI ROMA

ED

IN ALTRI LABORATORI BIOLOGICI

PUBBLICATE

DAL

Professore **FRANCESCO TODARO**
Direttore dell'Istituto Anatomico di Roma

VOLUME XV.

CON UNDICI TAVOLE ED OTTO FIGURE NEL TESTO

ROMA
TIPOGRAFIA FRATELLI PALLOTTA
Via del Nazareno, 14

1910-1911

INDICE

Fascicolo 1 (pubblicato il 3 Aprile 1910)

Todaro — Antonio Dohrn - Commemorazione fatta all'Accademia dei Lincei il giorno 2 gennaio 1910 (*una figura*) . . . . . pag. 7

Luna — Su di alcune particolarità di struttura del Nucleus ruber tegmenti (*tavola 1*). . . . . » 19

Schiboni — Contributo allo studio Anatomo-patologico del fascio di His (*tavola 2*) . . . . . » 33

Fascicolo 2 (pubblicato il 26 Luglio 1910)

Dorello — Rapporti tra encefalomeria e vascolarizzazione del cervello embrionale (*tavole 3-4 e 3 incisioni*) . . . . . » 61

Sergi — Un caso di doppio uretere (*tavola 5 e tre figure nel testo*) . » 109

Fascicoli 3-4 (pubblicati il 3 maggio 1911)

Versari — La Morfogenesi della guaina dell'Uretere Umano (*tavola 6*) » 125

Engel — Nuove ricerche sui vasi biliari aberranti (*tavole 7-8-9-10*) » 135

Noè — Contribuzioni alla sistematica ed alla anatomia del genere Filaria - 1.° La Filaria Grassii (Noè, 1907 - *tavola 11*) . . . . . » 235

Biondi — Sul decorso e sulle connessioni della porzione distale del fasciculus solitarius nell'uomo (*una figura nel testo*) . . . . . » 253



ANTONIO DOHRN

ANTONIO DOHRN

COMMEMORAZIONE

FATTA ALL' ACCADEMIA DEI LINCEI IL GIORNO 2 GENNAIO 1910

DAL SOCIO

Senatore FRANCESCO TODARO

Illustri Colleghi,

Sull'albeggiare del 26 settembre 1909, moriva, in Monaco di Baviera, ANTONIO DORHN, il fondatore della Stazione zoologica di Napoli, il quale per 25 anni appartenne alla nostra Accademia. Forse egli avrebbe preferito morire sul campo di battaglia nella sua patria d'elezione; fatalità volle che asciasse le sue ceneri nella terra che gli aveva dato i natali.

Fu un compianto generale: la triste novella fece profonda impressione su l'animo de' naturalisti, che d'ogni parte d'Europa e dalle lontane contrade dell'America e del Giappone erano venuti numerosi a studiare in quella Stazione le piante e gli animali di cui è così ricco il Mediterraneo; e non meno dolorosa fu l'impressione in quanti amano la scienza e si interessano della umanità.

S. M. l'Imperatore di Germania, che nella Stazione zoologica di Napoli vede il maggior tempio pel culto della Scienza della vita, non ha tralasciato occasione di manifestare la Sua simpatia e l'alta Sua stima per colui che la fondò; e nell'ultima fase della lunga e penosa malattia che trasse il Dohrn alla tomba, di lui premurosamente volle continue notizie.

Il nostro Augusto Sovrano, che con eguale interesse segue le sorti del grande Istituto, telegraficamente espresse il Suo rammarico, per la perdita di tant'uomo, a Rinaldo Dohrn, che succedeva al padre nella Direzione.

Ma ad Antonio Dorhn non mancarono in vita i segni di riconoscenza e di ammirazione per l'opera da lui compiuta.

Nell'aprile del 1895, festeggiandosi il 25° anniversario della fondazione della Stazione zoologica, il municipio di Napoli, a pieni suffragi, nominò Antonio Dohrn cittadino onorario; e, in quell'occasione, il governo italiano si fece rappresentare da Emanuele Gianturco, ministro della Pubblica Istruzione, e il governo germanico dal principe von Bülow, ambasciatore in Italia, i quali gli portarono il plauso dei rispettivi governi.

Delegato a rappresentare l'Accademia dei Lincei, espressi anch'io al Dohrn i sensi d'ammirazione degli scienziati italiani, e W. His ed il Waldeyer portarono al loro compatriota l'omaggio dei biologi tedeschi.

La Stazione zoologica, sorta nel 1872, nel sito più incantevole della Villa Nazionale di Napoli, con la sua maestà attira l'attenzione del pubblico, che vi accorre ad ammirare gli animali del golfo, rinchiusi nei grandi bacini del pianterreno dell'edificio; ma questi bacini costituiscono una parte meramente accessoria.

L'importanza della Stazione sta nei laboratori scientifici, e nella grande Biblioteca, preziosissima per la raccolta delle numerose opere di zoologia. Le pubblicazione della *Fauna und Flora*, delle *Mittheilungen* e del *Zoologischer Jahresbericht*, completano la mirabile organizzazione, che il Dohrn e i tre suoi collaboratori, Ugo Eisigis, Paolo Mayer e Salvatore Lo Bianco, hanno dato al geniale Istituto, nel quale si vive in contatto della natura e in relazione con i naturalisti di tutte le nazioni.

Non minore cura pose il Dohrn nell'organizzare la pesca, per la quale sono adibiti due piccoli vapori, destinati a raccogliere le piante e gli animali littoranei in tutti i meandri del Golfo, e ai quali non sfugge più alcuna delle forme pelagiche; così spetta a lui il merito di avere contribuito, in modo efficace, a far conoscere la ricchezza degli animali che popolano il golfo di Napoli.

Per la Fauna abissale e gli studî oceanografici, appena iniziati nel Mediterraneo, vi vogliono ben altri mezzi: anzitutto un grande vapore con un Laboratorio galleggiante; e a ciò mirava Antonio Dohrn, il quale avrebbe attuato il suo pensiero se la morte non fosse venuta a troncargli l'esistenza nella pienezza della sua fenomenale attività. Poichè era in lui spirito intraprendente, largo e penetrante, vivo fertile ed ostinato, unitamente ad un talento di organizzatore non comune.

La Stazione zoologica di Napoli fu di fatto una conseguenza delle sue larghe idee scientifiche, e del suo temperamento irrequieto e perseverante, come si rileva pure dalle sue numerose pubblicazioni e dalle lettere confidenziali, che scrisse all'intimo suo amico prof. Adolfo Stahr, uomo di lettere e di lui molto più innanzi negli anni. Fortunatamente queste lettere sono state raccolte e si conservano nell'Archivio particolare della Stazione zoologica.

***

Felice Antonio Dohrn nacque il 25 dicembre 1840 in Stettino, e seguì gli studi di scienze naturali nelle Università di Königsberg, di Bonn, di Jena e di Berlino ove conseguì la laurea nel 1865; e, due anni dopo, ottenne l'abilitazione come privato docente di zoologia nell'Università di Jena.

Aveva avuto la fortuna di fare la sua prima educazione sotto un padre, colto e appassionato per la musica e la zoologia, il quale gli fece apprendere le lingue e coltivare la letteratura classica, la filosofia e le scienze naturali, iniziandolo prestissimo negli studi di zoologia.

Nella lettera scritta il 19 aprile 1866 al suo amico Stahr, il Dohrn narra che fin dall'infanzia era stato spinto dal padre « entomologo dilettante e collettore appassionato », a coltivare la zoologia con la sistematica degli insetti, nella quale fece i suoi primi passi. Ma frequentando l'Università, e venuto a conoscenza dello stato attuale (1860-66) delle discipline di scienze naturali, ebbe una grande disillusione: si accorse di avere perduto il suo tempo in ricerche minuziose e precise, che non si confacevano all'indole del suo spirito. Ne fu talmente scoraggiato che aveva deciso abbandonare la zoologia, quando gli capita fra le mani il libro di Carlo Darwin che lo rianima.

Il Dohrn scrive in questa stessa lettera: « Le idee di Darwin commossero profondamente l'anima mia intellettuale: riconobbi per esse che la zoologia è veramente una fonte importantissima dell'umano sapere (Erkenntniss); mi convinsi che, siano pure noiose e prive d'interesse le parti di questa scienza, il Darwin e le sue teorie le davano un rilievo grandioso ».

Non minore fascino esercitò su lui il libro di Ernesto Haeckel sopra la Morfologia generale degli organismi, pubblicato nell'ottobre 1866, del quale in data dello stesso mese il Dohrn scrisse al suo amico Stahr: « nel libro testè pubblicato Haeckel dà il fondamento alla Morfologia generale degli organismi, applicando i principi di Darwin ».

Loda quindi questo libro, ma fa la seguente riserva: « Haeckel va troppo addentro nel dommatismo materialistico, del quale io mi sono liberato leggendo il libro di Lange (*Geschichte des Materialismus*) ».

Da questo momento il Dohrn si propone di sostenere la nuova dottrina, e il 20 aprile 1867 scrive allo stesso suo amico. « I miei lavori e le mie ricerche debbono servire a confermare le idee di Darwin, e guadagnare alle sue idee quei zoologi che non vogliono accettarle ».

Un primo accenno filogenetico il Dohrn lo dà nella sua Dissertazione di Laurea (*Zur Anatomie der Hemipteren*), nella quale, confermando ciò che Siebold aveva sostenuto sopra l'importanza che hanno i caratteri delle parti genitali

esterne degli emitteri per distinguere le specie fra loro, il Dohrn richiama anche l'attenzione sulle rassomiglianze loro per stabilirne le parentele.

Ma la prima volta ch' egli formula le sue ipotesi su l' origine genealogica dei crostacei, ragni, centopiedi ed insetti, fu nella conferenza fatta al Congresso annuale che, nel settembre 1867, tenne a Dundee, in Irlanda, la *British Association*, conferenza che, pubblicata nel *Journal of Anatomy and Physiology*, venne lodata da Carlo Darwin, il quale gli scrisse: « É un soggetto molto interessante, e se Ella riesce a dimostrare l' omologia degli organi della testa delle diverse classi (artropodi, crostacei e ragni), potrà avere un trionfo nella scienza ».

Si capisce adunque l'interesse nel Dohrn a riprendere in queste classi gli studî zoologici sotto la scorta dei principî darwiniani, per estenderli di poi ai vertebrati. Ma le ricerche sopra animali morti non erano sufficienti; bisognava continuarle nei vivi, e a tal fine Antonio Dohrn si porta a Kiel per studiare i crostacei.

In quel tempo, avendo contratto nuove amicizie ad Amburgo, venne proposto candidato alla Direzione del Giardino zoologico di quella città. Egli aveva già rinunciato all'offerta di Direttore del Museo zoologico di Calcutta, che, appena laureato, aveva ricevuta dall' Inghilterra. Ora declina la sua candidatura di Amburgo, per istigazione di Ernesto Haeckel e del Gegenbaur, i quali lo sconsigliarono, scrivendogli entrambi che le sue qualità intellettuali giustificavano migliore impiego, essendo la carriera accademica più adatta alla sue attitudini.

Intanto, lavorando a Kiel e ad Amburgo sentì il bisogno di un Acquario, e però si decise a partire per Glasgow, ove gliene aveva fatto allestire uno il Robertson, che, senza essere scienziato ma semplice commerciante, aveva tuttavia fatte molte indagini nel mare di Millport, isola vicina a Glasgow.

Dopo tre mesi di soggiorno, lascia la Scozia e si reca a Messina, ove giunse verso la metà di ottobre del 1868 e ove dimorò fino al susseguente gennaio.

Da Messina scrive contento al suo amico, per l'abbondanza degli animali dello Stretto e per essere riuscito a mettere in funzione l' Acquario, che aveva portato seco dalla Scozia; e soggiunge: « Subito nei primi giorni sono riuscito a stabilire, con l'aiuto del mio Acquario, come è fatto innegabile che certi piccoli crostacei sono le larve dell'Aragosta; perchè li ho veduti uscire dalle ova ed ho potuto osservare lo sviluppo loro. Tale risultato è dovuto alla possibilità di fare queste osservazioni nell'acqua corrente che ho stabilito nell'Acquario. Con l' uso dell' Acquario, costruito in vetro, l' osservazione è facile; e sono del parere che così si è trovato un nuovo mezzo di studio, il quale sarà molto proficuo alle ricerche zoologiche ».

Queste parole rivelano l'osservatore sagace che dall'Acquario passa a concepire la creazione di un grande Laboratorio scientifico per studiare gli animali così abbondanti nelle acque dello Stretto e dei due Pantani di Messina, a somi-

glianza del piccolo laboratorio marittimo, che da più di un secolo, Lazzaro Spallanzani si era costruito a Portovenere.

A tal fine, nel febbraio 1869, il Dohrn viene nuovamente a Messina per aprire trattative col Municipio, e nel Natale va a Stettino per interessarne il padre, il quale però rifiuta recisamente. Egli non si scoraggia e martella la sua mente per trovare il modo di raggiungere il suo scopo. Al suo ritorno, mentre viaggiava nella diligenza di Apolda, gli balena l'idea che, aggiungendo un Acquario pubblico, poteva procurarsi i mezzi per mantenere il Laboratorio scientifico. Invaso da questa idea, salta dal legno e giunge a piedi a Jena. Ma capisce che Messina non poteva offrire una simile risorsa; e quindi il 13 gennaio 1870 scrive al suo amico: « Voglio fondare a Napoli un grande Acquario, se mi riesce, con azionisti; un piano riservato per Acquarî pubblici, il resto dell'edificio con Laboratorî per gli scienziati ». Però l'idea di fondarlo per azioni fu da lui abbandonata.

Invece, coloro che ne intesero tutta l'importanza scientifica vi concorsero generosamente, e fra' primi, Carlo Darwin, Tommaso Huxley, Michele Foster e Francesco Balfour, con un cospicuo contributo.

Tuttavia le entrate e le contribuzioni non bastarono, anche avendovi impiegato la dote della degna compagna della sua vita. La grandiosa impresa sarebbe fallita se la Germania e l'Italia non fossero venute ad aiutarlo largamente, e non si fossero uniti gli altri governi illuminati con l'affitto dei posti di studio pei rispettivi connazionali.

In tal modo Antonio Dohrn riuscì a creare un grande Istituto scientifico internazionale *sui generis*, non ostante tutte le difficoltà, compreso il pregiudizio, propalato dai malevoli, i quali andavano sussurando ch'egli, anzichè alla scienza, mirasse a farne oggetto di speculazione. Il Dohrn, però, raddoppiando le sue energie, con la cooperazione dei suoi ammiratori ed amici, seppe superare ogni difficoltà; e la Stazione zoologica prosperò a tal punto che egli, coscienzioso ed eccellente amministratore, provvide anche all'assicurazione per gli infortuni e la vecchiaia dei suoi dipendenti.

Vediamo ora qual parte abbia preso Antonio Dohrn nel grande movimento scientifico dalla Zoologia, che avvenne nella seconda metà del XIX secolo, movimento al quale egli fu tra' primi a contribuire, spinto, come si è detto, dalla lettura del libro di C. Darwin sulla origine della specie, e da quello di E. Haeckel sulla Morfologia degli organismi; ma come non fu materialista, il Dohrn non fu neanche un darwiniano ortodosso, per quanto fosse grande in lui l'entusiasmo pel Darwin.

Colui, che portò il contributo di fatti al concetto della lotta per l'esistenza e la selezione naturale, fu Fritz Müller, col celebre scritto: *Für Darwin*; stabilendo che, nella lenta e graduale trasformazione delle specie, si abbrevia e si falsifica il processo, o diviene *cenogenetico*, come lo chiama Haeckel, che su questo principio ha fondata la sua legge biogenetica.

Il Dohrn invece nel suo libro, *Der Ursprung der Wirbelthiere und das Princip des Funktionswechsels*, piccolo di mole ma ricco di idee, sostiene che la lenta trasformazione degli organi avviene pel cambiamento delle funzioni, prodotto dall' azione dell' ambiente, secondo la dottrina di Lamarck, che fu il primo a rilevare i rapporti fra lo sviluppo individuale (*ontogenetico*) e quello genealogico (*filogenetico*).

In questo libro, nel quale espone le sue vedute generali sulla filogenesi, il Dohrn fa derivare i vertebrati dagli anellidi, contrariamente ad Haeckel, Gegenbaur e Kupffer, che sostennero l'origine di quelli da' tunicati e dall'*Amphioxus*, laddove, pel Dohrn questi, unitamente ai ciclostomi, sarebbero pesci degenerati.

Anch'io ho opinato che i vertebrati abbiano origine dai tunicati ma sono stato concorde col Dohrn nel principio fondamentale della Teoria della Discendenza, ammettendo con lui che il cambiamento delle funzioni, il quale apporta la trasformazione degli organi, sia dovuto principalmente all'azione dell'ambiente, o, come ho anche detto, alle cause fisico-chimiche, che hanno agito nel tempo; essendo queste le cause meccaniche o reali dei fenomeni della vita, come dimostrarono Malpighi e Lazzaro Spallanzani che fondarono la Biomeccanica.

Col principio del cambiamento delle funzioni, il Dohrn spiega la formazione dell'attuale bocca dei vertebrati, da un paio di fessure branchiali dell' antico loro progenitore; e così, di seguito, anche parecchi altri organi si formerebbero sempre da un paio di fessure branchiali.

Già a corollario delle sue ricerche nelle varie classi di artropodi, il Dohrn ammette che pure questi animali si sviluppino dagli anellidi; e nei suoi studi dei crostacei viventi, fatti a Kiel, Glasgow e Messina, poggiandosi su taluni caratteri anatomici, embriologici e paleontologici, sostiene che il Nauplius sia il prototipo dei crostacei, e che il Nauplius, la così detta Archizoea e la Zoea siano forme larvali, rappresentanti animali adulti, vissuti in tempi remoti.

Tali vedute vennero da lui confermate anche nella monografia sui pantopodi, da lui trovati nel golfo di Napoli, illustrata da bellissime tavole e pubblicata nel 1881 nella *Fauna und Flora* (vol. III); nella quale tratta distesamente la filogenesi e la sistematica di questi stranissimi animali. Ma non si occupa dell'istogenesi, e l'anatomia è fatta, com'era uso allora, col metodo della dilacerazione e con l'osservazione degli animali trasparenti.

Il metodo delle *sezioni seriali* fu introdotto da me, nella mia Memoria *Sopra lo sviluppo* e *l'anatomia delle Salpe*, col quale metodo ho studiato la struttura e la conformazione interna, e ho fatto la ricostruzione delle figure degli embrioni; quindi, perfezionato dal Giesbrecht e da Paolo Mayer della Stazione zoologica, questo metodo servì al Dohrn per i suoi studi su la storia antica dei vertebrati (*Studien zur Urgeschichte des Wirbelthierkörpers*), che pubblicò in 25 Memorie, dal 1882 al 1907, ultimo periodo della sua attività scientifica.

Le ricerche, registrate in queste Memorie, furono intraprese dal Dohrn

nell'intento di dimostrare la discendenza dei ciclostomi, dell'*Amphioxus* e dei tunicati, dai pesci, per degenerazione o riduzione degli organi; ma egli non dà la prova perentoria di questa ipotesi. E tuttavia vi sono tali fatti importanti e suggestivi, da lui scoperti nei ciclostomi e nei pesci, che hanno molto contribuito al progresso della Morfologia dei vertebrati, e che conserveranno sempre il loro intrinseco valore scientifico, qualunque siano le teorie dominanti nella scienza.

Il Dohrn descrive con molta cura i primi stadî dello sviluppo della glandula tiroide del *Petromyzon*, dimostrando in modo evidente il graduale passaggio dalla doccia ipobranchiale, a secrezione mucosa, dei tunicati e dei cefalocordati, nella glandula tiroide dei ciclostomi, la struttura della quale va sempre più complicandosi negli altri vertebrati, nei quali diviene a secrezione interna. Ma egli fa un ragionamento opposto a quello di coloro che ammettono l'omologia fra questi due organi; ed inoltre ravvicina a questi due organi, la fessura dello spiraglio dei pescecani, la pseudobranchia dei ganoidi e dei teleostei, scoperta da lui anche ne' ciclostomi (*Ammocoetes*) e il solco pericoronale dei tunicati e dell'*Amphioxus*; ammettendo che filogeneticamente derivano tutti dal secondo paio ipotetico che, nei pesci primitivi, si troverebbe fra l'arco iomandibulare e l'arco joideo.

Questo modo di vedere del Dohrn è stato combattuto da alcuni morfologi; però, poggiandosi sull'innervazione dello spiraglio dei pescecani, corrispondente a quella della prima fessura branchiale definitiva degli *Ammocoetes*, gli stessi oppositori considerano lo spiraglio come omologo a questa fessura e rispettivamente alla pseudobranchia, come Dohrn, partendo da un altro punto di vista, aveva stabilito.

Sono pure interessanti i suoi studî intorno alle pinne natatorie dei pesci, sui quali si fonda per combattere la teoria dell'*Archipterygium* del Gegenbaur; e sopratutto quelli sopra la metameria della testa dei pescecani, nei quali dà una descrizione dei segmenti mesodermici, diversa da quella del van Wijhe, e dimostra che il numero loro è maggiore di quello affermato da quest'autore. Con ciò il Dohrn dà un colpo valido contro la teoria segmentale del Gegenbaur, che combatte con altri argomenti nei suoi studi.

Da questa lunga serie di lavori intorno ai ciclostomi e ai pesci si vede pertanto nel Dohrn l'osservatore sagace e geniale, non ostante fosse dominato dalle sue idee speculative. Egli fu portato alla speculazione dagli studî filosofici, specialmente dalla sua grande coltura nel campo della Filosofia naturale. Se non che l'indole della sua mente e la tempra del suo carattere lo richiamarono sempre all'osservazione ed interpretazione dei fatti, sui quali si fondano le leggi della natura; essendo anche egli conscio che le cose fondate in natura crescono, e raggiungono la meta, laddove quelle che si poggiano sopra le opinioni, variano non aumentano.

E però egli peregrinò pei mari in cerca di animali viventi, che per la tra-

sparenza loro sono favorevoli alle osservazioni; adattò l'Acquario, costruendolo in vetro e stabilendovi l'acqua corrente per la ricerca degli animali marini in tutti i gradi di sviluppo; e istituì i Laboratori scientifici, che mise a disposizione degli scienziati, nella stazione zoologica di Napoli: dapprima con indirizzo morfologico; poi, veduti i progressi che nell'indirizzo fisiologico ha fatto e fa sempre più, via via che si vanno perfezionando i mezzi di indagine, la Biologia, ingrandì l'edificio per collocarvi i laboratorî di Fisiologia sperimentale e Chimica fisiologica, che vennero inaugurati nel 1906.

Antonio Dohrn è sparito dalla scena del mondo; ma per la fermezza dei propositi, per l'amore della verità e la grande liberalità, il suo nome resterà ad esempio nella storia, finchè la scienza e il disinteresse saranno le fonti dell'umano incivilimento.

Bibliografia degli scritti di Antonio Dohrn

1. *Hemipterologisches;* in: Stettin. Entom. Zeit. Bd. 19, p. 163-175, 1853.

2. *Synonymische Bemerkungen über Hemipteren und eine neue Art der Gattung Prostemma* (P. Carduelis); Ibid. Bd. 19, p. 228-230, 1858.

3. *Beitrag zur Kenntnis der Harpactoridae;* Ibid. Bd. 20, p. 91-99. 1859.

4. *Ein neuer Cryptocephalus der Europäischen Fauna* (C. Suffriani); Ibid. Bd. 20, p. 426-528, 1859

5. *Hemipterologische Miscellaneen;* Ibid. Bd. 21,109, 158-162, 1860.

6. *Zur Heteropteren - Fauna Ceylon's;* Ibid. Bd. 21, p. 399 409, 1860.

7. *Beiträge zu einer monographischen Bearbeitung der Familie der Emesina* (1. Stuck); in: Linnaea Entom. Bd. 14, p. 206-255, 1860.

8. *Drei neue Europäische Heteroptera, Nabis Christolphi, N. sareptanus und Sehirus rotundipennis;* in: Stettin. Entom. Zeit. Bd. 23. p. 210-211, 1862.

9. *Beschreibung einiger neuer ausgezeichneter Heteropteren - Arten;* Ibid. Bd. 24, p. 347-353, 1863.

10. *Hemipterologische Miscellaneen;* Ibid. Bd. 24, p. 394-396, 1863.

11. *Beiträge zu einer monographischen Bearbeitung der Familie der Emesena;* 2. Stück; in: Linnaea Entom· Bd. 14, p. 42-46, 1863.

12. *Eugereon Boeckingi, eine neue insectenform aus dem Todtliegenden;* in: Palaeontographica Bd. 13, p. 8, Taf. 41, 1864-1866.

13. *Die Darwinsche Theorie und das Experiment;* in: Stettin. Entom. Zeit. Bd. 26, p. 238-241, 1865.

14. *Zur Naturgeschichte der Caprellen;* in: Zeit. Wiss. Zool. Bd. 16, p. 245-252, Taf. 13, B. 1866.

15. *Zur Anatomie der Hemipteren.* (Als Dissertatio inauguralis im Jahre 1865 in lateinischer Sprache erschienen); in: Stettin. Entom. Zeit! Bd. 27, p. 321-352, Taf. 4, 1866.

16. *Physiologische und biologische Notizen;* Bd. 27, p. 462-464, 1966.

17. *Zur Embryologie der Arthropoden. Vorl. Mitt.;* in; C. R. Med. Wiss. Bd. 4, p. 849-851, 1866.

18. *Zur Kenntnis der Insecten in den Primärformationen;* in: Palaeontographica Bd. 16, p. 129-134, Taf. 8, 1868-69.

19. *Die embryonale Entwickelung des Asellus aquaticus;* in: Zeit. Wiss. Zool. Bd. 17, p. 221-277. 1867.

20. *On the Morphology of the Arthropoda;* in: Journ. Anat. Phys. Vol. 2, p. 80-86, 1867.

21. *Eugereon Boeckingi und die Genealogie der Arthropoden;* in: Stettin. Entom. Zeit. Bd. 82, p. 145-153, 1867. Ann. Mag. Nat. Hist. Vol. 1, p· 448-455, 1868.

22. *Studien zur Embryologie und Genealogie der Arthropoden;* Habilitationschrift. Leipzig 1868, p. 15, Taf. 1.

23. *Julus Brassii n. sp. Ein Myriapode aus der Steinkohlenformation;* in: Verh. Nat. Ver. Bonn Bd. 25, p. 335-326, Taf. 6. 1869.

24. *Ueber die Bedeutung der fundamentalen Entwickelungsvorgänge in den Insecten - Eiern für die Systematik der Insecten;* in: Stettin. Entom. Zeit. Bd. 31, p. 244-250, 1870. Untersuchungen über Bau und Entwickluug des Arthropoden. Leipzig 1870.

25. Hft. I. - 1. *Ueber den Bau und die Entwicklung der Cumaceen* p. 1-28, Taf. 2.

26. 2. *Ueber Entwicklung und Bau der Pycnogoniden;* p. 29-48, 2 Taf.

27. 3. *Die Schalendrüse und die embryonale Entwicklung der Daphnien;* p. 49-64, 1 Taf.

28. 4. *Entwicklung und Organisation von Praniza (Anceus) maxillar;* p. 65-90, 3 Taf.

29. 5. *Zur Kenntnis des Baues von Paranthura Costana;* p. 91-103, 1 Taf.

30. Hft. II. - 6. *Zur Entwicklungsgeschichte der Panzerkrebse (Eepocata loricata)* p. 105-128, 1 Taf.

31. 7. *Zur Kenntnis vom Bau und der Entwicklung von Tanais;* p. 129-142, 2 Taf.

32. 8. *Die Ueberreste des Zoeastadium in derontogenetischen Entwicklung der verschiedenen Crustaceen-Familien;* p. 143-163.

33. 9. *Eine neue Nauplinsform (Archizoea giyas);* p. 164-173, 2 Taf.

34. 10. *Beiträge zur Kenntnis der Malacostraken und ihrer Larven;* p. 174 193.

35. 11. *Zweiter Beitrag zur Kenntniss der Malacostraka und ihrer Larrenformen;* in: Zeit. Wiss. Z. Bd. 21, p. 356 379, Taf. 27-30, 1870-71.

36. 12. *Zur Embryologie und Morphologie des Limulus Polyphemus;* in: Jena, Zeit. Bd. 6, p. 580 640. Taf. 14. u. 15.

37. *Geschichte des Krebsstammes, nach embryologischen, anatomichen und palaeontologischen Quellen;* Ibid. Bd. 6, p 96-156, 1871.

38. *Der gegenwärtige Stand der Zoologie nnd die Gründung Zoologischer Statïonem;* in: Preuss. Jahrb. Bd. 30, p. 24 1872.

39. *Mittheilungen aus und über zoologische Station von Neapel. Offenes Sendschreiben an Prof. C. Th v. Siebold;* in: Zeit. Wiss Z, Bd. 25, p 457-480, 1875.

40. *Der Ursprung der Wirberlthiere und das Princip des Functionswechsels. Genealogisch Skizzen;* p. 87 Leipzig 1775.

41. *Erster Jahresbericht der zoologischen Station in Neapel;* p. 92 Leipzig. 1876.

42. 26· *Uber die Bedeutung der Zoolog. Station in Neapel für die Lösung zoologischer Probeme. (Vortrag gehalten am 6. 11. 1875 vor der geographischen Gesellschaft zu Berlin.)* In: Deutsche Rundschan Jahrg. 2, Hft. 4, 1876.

43. *Notizen zur Kenntnis der Insectenentwicklung;* in: Zeit, Wiss. Z. Bd. 26, p. 112-138, 1876:

44. *Neue Untersuchungen über Pycnogoniden;* in: Mitth. Z. Stat. Neapel Bd. I, p. 28 39, 1879.

45. *Bericht über die Zoologische Station während der Jahre 1876-1878;* Ibid. Bd. 1, 137-164. 1879. *Studien zur Urgeschichte des Wirbeltierkörpers.*

46. 1 *Der Mund der Knochenfische;* in: Mitth. Z. Stat. Neapel. Bd. 3, p. 252-263 Taf. 15, 1881.

47. 2. *Die Entstehung und Bedeutong der Hypophysis bei den Teleostiern;* Ibid, Bd. 3. p. 264-179. 1881.

48. *Die Pantopoden des Golfes von Neapel und der angrenzenden Meeres-Abschnitte;* in: Fauna Flora Golf Neapel. 3, Monographie 252 pgg. 17 Taf. 1881.

49. *Bericht über die Zoologische Station während der Iahre 1879 und 1880;* in: Mitth. Z. Stat. Neapel Bd. 2, p. 495-514, 1881.

50. 3. *Die Entstehung und Bedeutung der Hypophysis bei Petromyzon Planeri;* Ibid. Bd. 4. p. 172-189, Taf 18, 1882.

51. *Die Entstehung der Hypophysis bei Petromyzon Planeri;* in: Z. Anzeiger Bd. 5, p. 587-588, 1882

52. *Bericht über die Zoologische Slation während des Iahres 1881;* in: Mitth. Z. Stat. Neapel. Bd. 3 p. 591-602, 1882.

Studien zur Urgeschichte des Wirbelthierkörpers.

Ibid. Bd. 5, p. 52-61, 1884.

53. 4. *Die Entwickelung und Differenzierung der Kiemenbogen der Selachier;* Ibid. Bd. 5, p. 1-51, 1884,

54 5. *Zur Entstehung und Differenzirung der Visceralbogen bei Petromyzon Planeri;* Ibid. Bd. 5, p. 52 61, 1884.

55. 6. *Die paarigen und unpaaren Flosseu der Selachier;* Ibid. Bd. 5, p. 61-95 Zu Studie 4 6 Taf. 5-11, 1884.

56. 7. *Entstehung und Differenzierung des Züngenbein-un Kiefer-Apparates der Selechier;* Ibid. Bd. 6 p· 1-48, 1885.

57. 8. *Die Vhyrecidea bei Petromzon Amphioxus und den Tunicaten;* Ibid. Bd. 6 p. 49-92 Zu Studie 7-9 Taf. 1-8 1885.

58. 9. *Die Bedeutung der unpaaren Flosse für die Beurtheilung der genealogischen Stellung der Tunicaten und des Amphioxus und die Reste der Beckenflosse bei Petromyzon;* Ibid. Bd. 6, p. 399 432 Taf. 23-24, 1885.

59. 10. *Zur Phylogenese des Wirbelthieranges;* Ibid. Bd. 6, p. 432-480, 1885.

60. *Bericht über die Zoologische Station während der Iahre 1882-1884;* Ibid, Bd. 5, 1886.

Studien zur Urgeschichle des Wirbeltierkörpers.

61. 11. *Spritzlochkieme der Selachier, Kiemendeckieme der Ganoiden, Pseudobranchie der Teleostier;* Ibid. Bd. 7, p. 128-176, Taf. 2, u. 3, 1886.

62. 12· *Thyreoidea und Hypobranchialrime, Spritzolochsack und Pseudobranchialrine dei Fischen, Ammocoeles und Tunicaten;* Ibid. Bd. 7, p. 301-337 Taf. 4, u. 5, 1887.

63 13. *Uber Nerven una Gefässe bei Ammocoetes und Petromyzon Planeri;* Ibid. Bd. 8, p. 233-306 Taf. 10-15, 1888.

64. 14. *Uber die erste Anlage und Enlwicklung der motorischen Ruckenmarksnerven bei den Selachiern;* Ibid. Bd. 8, p. 441-461, Taf. 31, 1888.

65. 15. *Neue Grundlagen zur Beurtheilung der Metamerie des Kopfes;* Ibid. Bd. 9, p. 330-434 Taf. 14 u. 15, 1890.

66. *Bemerkungen über den neuesten Versuch einer Lösung des Wirbelthierkopf-Problems;* in: Anat. Anzeiger Bd. 5 p. 1890.

Studien zur Urgeschichte des Wirbelthierkörpers.

67. 16. *Ueber die erste Anlage und Entwicklung der Augenmosklnerven bei Selachiern und das Einwandern von Medullarzellen in die Motorischen Nerven;* in: Mitth. Z. Stat. Neapel Bd. 10 p. 1-40 Taf. 2-5, 1891.

68. 17. *Nervenfaser und Ganglienzelle. Histogenetische Untersuchungen;* Ibid. Bd. 10 p. 255-341 Taf- 16-22, 1891.

69. *Die Schwann' schen Kerne der Selachierembryonem;* in· Anat. Anzeiger Bd. 7, p. 348-351, 1892.

70. *Aus Vergangenheit und Gegenwart der Zoologischen Station in Neapel;* in: D. Rundschan. Iahrg. 18, 24 pgg. 1892.

71. *Dei mezzi per promuovere le esplorazioni talassografiche e specialmente della cooperazione*

che i proprietari di bastimenti da diporto, le Società di canottieri ecc. potrebbero dare allo studio della geografia fisica del mare e dei laghi; in: Questiorario I. Congr. Geogr. Italiano p. 4 1892.

72. *Bericht über die Zoologische Station während der Iadre 1882-1892;* in: Mitth. Z. Stat. Neapel Bd. 10, p. 633 674 Taf. 41, 1893.

73. 25. *Anniversario della fondazione della Stazione Zoologica di Napoli. Parole di ringraziamento.* p. 19, Napoli 1897.

Studien zur Urgeschichte des Wirbelthierkörpers.

74. 18. *Die Occipitalsomite bei verschiedenen Selachierembryonen Thatsächliches;* in Mitth. Z. Stat. Neapel Bd. 15, p. 1-82, 1901.

75. 19. *Vagus und Lateralis bei Selachier Embryonen;* Ibid. Bd. 15 p. 82 138, 1901.

76. 20. *Die Schwannschen Kerne, ihre Herkunft und Bedeutung. Erwiderung an Avon Kölliker;* Ibid. Bd. 15, p. 138 186, 1901.

77. 21. *Theoretisches über Occipitalsomite und Vagus. Competenzconflict zwischen Ontogenie und vergleichender Anatomie;* Ibid. Bd. 15. p. 186 279, 1901 Zu Studie 18 21, Taf. 1-15.

78. 22. *Weitere Beiträge zur Beurtheilung der Occipitalregion und der Ganglienleiste der Selachier;* Ibid. Bd. 15. p. 555-754, Taf. 24-30 1901.

79. 23. *Die Mandibularhöhle der Selachier;* Ibid. Bd. 17, p. 1-116, 1904.

80. 24. *Die Praemandibularhohle;* Ibid. Bd. 17, p. 116-294. Z. Studie Taf. 1-16, 1904.

81. 25. *Der Trochlearis;* Ibid. Bd. 18, p. 143-436, Taf. 10-22, 1907.

DALL' ISTITUTO
DI ANATOMIA UMANA NORMALE DELLA R. UNIVERSITÀ DI PALERMO
DIRETTO DAL PROF. R. VERSARI

SU DI ALCUNE PARTICOLARITÀ DI STRUTTURA

DEL

Nucleus ruber tegmenti

PEL

Dott EMERICO LUNA
Assistente

(*Tavola 1*)

I trattati classici danno del nucleo rosso una descrizione molto schematica. Questo nucleo viene generalmente descritto come una formazione grigia, più o meno rotondeggiante, situata nella parte più ventrale della cuffia peduncolare, un po' all'esterno del rafe, al disotto del nucleo dell'oculo motore comune, al di sopra dei fasci più interni del nastro di Reil. Istologicamente, il nucleo rosso si compone di cellule multipolari, più o meno fortemente pigmentate. Le cellule sono, nell'uomo, di varia grandezza: alcune misurano μ 20-80, altre μ 40-50, altre ancora perfino μ 60-76 (Kölliker). Sono cellule triangolari, quadrangolari, fusate, e sono caratterizzate dalla lunghezza dei dendriti. Negli altri animali (cane, roditori, talpa) le cellule sono molto più grosse: nel cane, nel gatto e nel coniglio misurano μ 25-78 ed hanno tutti i caratteri delle dellule delle corna anteriori del midollo spinale. I prolungamenti cilindrassili si dirigono, secondo Forel, verso il rafe; Kölliker invece sostiene che essi si dirigono dorsalmente e lateralmente, e solo raramente verso il rafe. Di 26 cilindrassili, dei quali Kölliker potè seguire il decorso, 11 andavano dorsalmente in direzione della benderella long. posteriore, 7 dorso-lateralmente, 5 lateralmente, 1 medialmente, 1 laterodorsalmente, 1 dorso-medialmente.

Mahaim, nel 1894, studiò la struttura del nucleo rosso nel coniglio. In questo

animale il nucleo rosso si mostra già in una sezione frontale condotta attraverso il punto di unione del primo col secondo quarto posteriore delle eminenze bigemine anteriori. In avanti esso termina circa all' unione del primo col secondo ottavo anteriore delle stesse eminenze: non esiste più quando il taglio incomincia ad interessare i nuclei del talamo ottico. Il nucleo rosso dei roditori differisce istologicamente da quello dell' uomo. Nei primi si trovano cellule molto più grandi, con numerosi dentriti ed un cilindroassile il quale si origina dal corpo cellulare o da un prolungamento protoplasmatico. Nella parte mediana ed anteriore del nucleo, le cellule sono molto più piccole, con prolungamenti meno voluminosi, ed hanno quasi le dimensioni delle cellule del nucleo rosso dell' uomo. Esse formano dei gruppetti situati in mezzo alle fibre dell'oculo motor comune e del peduncolo cerebellare superiore. Specialmente nella zona più laterale le cellule sono in ordine sparso e siccome hanno a questo livello dimensioni piccolissime, riesce difficile distinguerle dalle cellule della formazione reticolare. I fasci del peduncolo cerebellare superiore, dopo di avere incrociata la linea mediana, si dividono in fascetti che penetrano negli spazî tra cellula e cellula: spesso il corpo cellulare viene a modellarsi sulla convessità di questi fascetti nervosi.

Mahaim ha inoltre descritto nel nucleo rosso dei roditori un nucleo accessorio o nucleus minimus, costituito da piccolissime cellule e situato all'unione del terzo anteriore col terzo medio del nucleo principale. Secondo questo Autore, nel nucleo rosso si debbono distinguere tre parti: una parte anteriore, le cui cellule mandano il prolungamento cilindroassile al fascio diretto del peduncolo cerebellare superiore, e per esso, all'emisfero cerebellare dello stesso lato: una parte media, la più estesa, costituita da cellule di piccole e medie dimensioni, il cui prolungamento cilindrassile, dopo di avere inviato alla formazione reticolare numerosi ramoscelli collaterali, passa nel peduncolo cerebellare superiore del lato opposto: una parte posteriore, costituita da cellule di grandi dimensioni il cui prolungamento cilindroassile immette nel peduncolo cerebellare superiore controlaterale. Il nucleus minimus non assume alcun rapporto col braccio congiuntivo. Ramon y Cajal, servendosi del metodo del Nissl e del metodo Golgi, ha descritto nel nucleo rosso elementi cellulari di diverse dimensioni, L'elemento caratteristico di questo nucleo è dato dalle cellule giganti, grossi elementi cellulari, sparsi quà e là, e qualche volta disposti in piccoli gruppi. Il metodo Golgi ha rivelato in tali cellule la presenza di numerosi dendriti spinosi, molto larghi, i quali si dividono per dicotomia. Il prolungamento cilindroassile nasce o dal corpo cellulare o da un prolungamento protoplasmatico; cammina in varia direzione e giunto al limite del nucleo, si sottrae alla ulteriore osservazione: contribuisce con molta probabilità alla formazione del fascio di Monakow. Oltre a queste cellule giganti, si hanno cellule di medie dimensioni, le quali sono stellate o fusiformi, con dendriti discretamente larghi e ramificati, e cellule di piccole dimensioni, con forma generalmente triangolare, e con dendriti molto lunghi e riccamente ramificati. Probabil-

mente queste ultime appartengono alla categoria delle cellule a cilindroassile breve. In mezzo a tutte queste cellule si ha un plesso di fibre, alla formazione del quale prendono parte le fibre del braccio congiuntivo: queste ultime emettono collaterali (Martin) e poi si risolvono in arborizzazioni terminali, le quali formano dentro il nucleo reti fittissime che avvolgono il corpo cellulare ed i grossi dendriti (gatto e coniglio).

Mingazzini in seguito a distruzione dell'emisfero cerebellare di sinistra nelle scimmie (Cynocephalus), riscontrò oltre ad importanti alterazioni nelle cellule del nucleo rosso di destra, alterazioni bene evidenti in una formazione nucleare, situata in vicinanza del nucleo rosso e che egli interpretò come un nucleo rosso accessorio.

Dorello ha recentemente studiato lo sviluppo del nucleo rosso in Sus scrofa. Per il modo col quale si sviluppano gli elementi del n. rosso, possiamo distinguere in questa formazione tre parti, che corrispondono in certo modo a quelle che Mahaim potè riconoscere sperimentalmente nei roditori.

Abbiamo cioè una porzione anteriore, che è la meno considerevole, perchè consta solo di un centinaio di cellule per ciascun lato. Essa occupa l'estremità cranio dorsale del nucleo e si differenzia pel precoce e rapido sviluppo dei suoi elementi, i quali si accrescono notevolmente e assumono quasi l'aspetto di cellule nervose adulte, quando è appena da poco incominciata la differenziazione dei neuroblasti in tutto il resto del nucleo rosso. A questa porzione anteriore seguono le alre due che formano la massa essenziale del nucleo. Esse dapprima non si distinguono l'una dall'altra, poichè procedono in modo perfettamente eguale nel loro sviluppo. Più tardi però si differenziano, perchè le cellule della parte caudale assumono un volume maggiore ed una differenziazione istologica più rapida. Tuttovia tra le due parti non si ha una netta demarcazione, perchè i cambiamenti di volume e di aspetto degli elementi avvengono in modo graduale, man mano che dalla porzione caudale si passa alla porzione craniale del nucleo. Dorello ha inoltre notato che tutto il nucleo presenta confini ben netti, specialmente nel polo caudale, alla delimitazione dei quali contribuisce la presenza di uno strato midollare di rivestimento. Mentre però per la nettezza dei suoi confini il nucleo del maiale allo stato embrionale somiglia a quello dell'uomo e delle scimmie, se ne differenzia invece per la presenza di un centro midollare, povero di cellule, il quale comunica per una specie di ilo con la sostanza reticolare che riveste il nucleo stesso. Lo stesso A. osserva che durante lo sviluppo non ha potuto riconoscere nel maiale alcuna formazione paragonabile al nucleus minimus di Mahaim.

Hatschek ha pubblicato, contemporaneamente al Dorello, un lavoro importante sull'anatomia comparata del nucleo rosso. Egli ha esaminato questo nucleo nei mammiferi, ed è venuto alle seguenti conclusioni: Il nucleo rosso consta di due parti, di cui una è costituita da cellule grandi (nucleus ruber magnicellulatus),

l'altra da cellule piccole (nucleus ruber parvicellulatus). Il nucleus magnicellulatus è bene sviluppato nei mammiferi inferiori, incomincia a regredire nelle scimmie, e nell'uomo è rappresentato da un piccolo gruppo cellulare. Il nucleus parvicellulatus è poco sviluppato nei mammiferi inferiori, raggiunge un grande sviluppo nelle scimmie, e nell'uomo rappresenta quasi da se solo il nucleo rosso. Il nucleus magnicellutatus è situato caudalmente, mentre quello parvicellulatus è situalo cranialmente: ma non si ha un limite netto tra le due formazioni. Corrispondentemente a questa differenziazione istologica si ha una differenziazione funzionale, sulla quale, già prima dell' Hatschek, hanno portato numerosi osservatori il contributo delle loro ricerche.

Essendomi proposto di studiare alcune particolarità di struttura del nucleo rosso non è mio compito interessarmi del problema delle sue connessioni e quindi non mi intratterrò sulla bibliografia che lo riguarda, tanto più che essa è riportata per intero nel lavoro dell' Hatschek; dirò semplicemente che per questo ultimo Autore, il nucleus ruber parvicellulatus si deve considerare una parte cerebrale del nucleo rosso, e più precisamente come una stazione intermedia tra cervello e cervelletto, mentre il nucleus ruber magnicellulatus è il nucleo di origine del fascio di Monakow.

Come materiale di studio per le mie ricerche, mi sono servito del nucleo rosso di giovane Sus scrofa: il metodo adoperato è stato quello dell'argento ridotto del Cajal (fissazione alcool ammoniacale).

Esporrò brevemene i risultati di queste ricerche.

Il nucleo rosso è situato in mezzo alla sostanza reticolare della calotta peduncolare. Esso è distintamente visibile su sezioni frontali condotte a livello della porzione più anteriore delle eminenze bigemine posteriori: caudalmente si estende fino alla zona più posteriore delle eminenze bigemine posteriori. La sua forma è varia, a seconda che noi esaminiamo tagli frontali od orizzontali. Su tagli frontali il nucleo ci appare di forma rotondeggiante; su tagli orizzontali, assume invece una forma allungata in senso cranio-caudale, con direzione dall'interno all'esterno e dall'indietro in avanti. Per questa direzione i due nuclei, insieme considerati, ricordano le due branche divergenti di una V, con le estremità posteriori distanti l'una dall'altra per circa mm. 3, e con le estremità anteriori distanti mm. 6.

Le dimensioni del nucleo rosso sono variabili però entro certi limiti; in un maiale di dieci giorni ho ottenuto i seguenti valori: lunghezza mm. 3,500, larghezza mm. 2, altezza mm. 2.

I rapporti del nucleo rosso variano man mano che procediamo dalla porzione distale a quella prossimale. Nella zona più distale esso è situato immediatamente in avanti del braccio congiuntivo; ha per limite laterale la sostanza reticolare

della calotta, per limite mediale il rafe, per limite ventrale la decussazione ventrale della calotta o ventrale Haubenkreuzung (Kölliker), per limite dorsale le fibre ad arco, alle quali Meinert ha dato impropriamente il nome di Quintusstränge, Forel quello di Fontainenartige Kreuzung, Mahaim quello di dècussation dorsale de la calotte. Queste ultime fibre attraversano in parte il n. rosso dall'alto in basso e dall'esterno all'interno. Già fin dalle prime sezioni più distali appaiono i robusti fasci radicolari del III paio, i quali attraversano dall'alto in basso e dall'interno all'esterno il nucleo rosso.

Portandoci più cranialmente, notiamo la scomparsa delle fibre della decussazione ventrale della calotta, sicchè, come nel coniglio, il nucleo acquista più intimi rapporti col nastro di Reil, situato più ventralmente ed all'esterno.

All'unione del terzo medio col terzo anteriore scompaiono egualmente le fibre discendenti dell'oculo motor comune.

Nella zona più prossimale si riscontra il fascio di Meinert, il quale è situato tra il rafe ed il nucleo rosso. Ma, contrariamente a quel che avviene nell'uomo nel quale il fascio di Meinert, con decorso tortuoso, penetra nella zona più interna del nucleo, in Sus scrofa tale fascio ha un decorso rettilineo, e dista dal nucleo rosso di circa 1|2 millimetro.

Com'è noto, il n. rosso nell'uomo è limitato dalla formazione reticolare a mezzo di una capsula midollare. Dorello ha riscontrato tale capsula anche nel maiale. Io ho potuto riconoscere tale capsula solo nella porzione più caudale del nucleo, I limiti del nucleo rosso sono posteriormente molto netti, anteriormente invece le cellule che lo costituiscono passano insensibilmente in quelle della formazione reticolare vicina.

Dorello pel primo ha accennato alla esistenza di un centro midollare situato proprio nel mezzo del nucleo; questo centro midollare comunica per una specie di ilo con la sostanza reticolare che riveste l'estremità cranio-dorsale del nucleo. Tale nucleo quindi, almeno in Sus scrofa, presenta una forma che somiglia a quella dell'oliva bulbare e cerebellare. Anch'io nel maiale adulto ho potuto riscontrare che nel centro del nucleo, in mezzo ad abbondante sostanza reticolare, si trovano quà e là scarsissime cellule, in modo da far pensare ad un centro midollare.

Istologicamente considerato, il nucleo risulta costituito da cellule di varie dimensioni (μ 18-94): possiamo distinguere queste cellule in grosse, medie e piccole. Nel nucleo rosso di un maiale di 10 giorni sono riuscito a contarne fino a circa 5000. È interessante studiare quale è la distribuzione delle cellule. Nelle sezioni più caudali prevalgono quelle di grandi dimensioni (μ 60-90): esse formano un gruppetto nucleare di forma rotondeggiante. In mezzo a queste cellule grosse se ne hanno altre, di medie e piccole dimensioni. Man mano che si procede più cranialmente il numero delle cellule grosse va diminuendo, mentre le cellule medie e piccole si fanno sempre più numerose, sicchè nella zona me-

diana queste ultime rappresentano la massa principale del nucleo. In una sezione frontale, condotta a questo livello, sono riuscito a numerare 12 cellule grandi e 90 tra piccole e medie. Procedendo più cranialmente, il numero delle grandi cellule diminuisce ancora, fino ad aversi in una sezione frontale due grosse cellule di frante a 100 tra piccole e medie. Ma spingendoci ancora più cranialmente, si nota un relativo aumento delle cellule grandi, e difatti in una sezione frontale condotta a questo livello sono riuscito a contare 12 cellule grandi e 50 tra medie e piccole. Ricordo a questo punto che anche Dorello ha descritto nella zona prossimale del nucleo rosso del maiale cellute di grandi dimensioni.

Quanto poi alla distribuzione di queste varie cellule nelle sezioni frontali, io ritengo, contrariamente a quanto sostiene l' Hatschek, che essa non vada soggetta ad una legge speciale. Mentre infatti questo autore afferma che procedendo cranialmente le cellule grosse si vanno disponendo sempre più ventralmente, restando nella zona dorsale cellule di piccole e medie dimensioni, io ho potuto riscontrare cellule grandi anche nelle sezioni più dorsali. In una zona che corrisponde circa all'unione del 3° medio col 3° posteriore del nucleo, si nota latero ventralmente un aggruppamento di cellule piccole, disposte lungo una linea curva in alto ed all'interno. (Tav. fig. 1ª). In una sezione frontale che cade in questa regione sono riuscito a contare 127 cellule, di cui 7 di grosse dimensioni, 20 medie e 100 piccole: di queste ultime, 30 erano situate in mezzo alta massa principale del nucleo, mentre 70 erano situate ventralmente e lateralmente, in modo da formare come un nucleo in certo, modo separato dalla massa nucleare principale. Queste cellule rappresentano le cellule più piccole del nucleo rosso: in mezzo ad esse se ne riscontra spesso qualcuna di medie dimensioni.

Passiamo ora all'esame dei caratteri istologici dei tre tipi cellulari ricordati.

CELLULE GRANDI.

Le cellule più voluminose hanno in media un diametro di μ 60-90. La loro forma è molto varia: alcune sono stellate, altre fusiformi, altre triangolari, ma nella grande maggioranza sono cellule poligonali, molto tozze.

Alcuni di questi elementi cellulari presentano una conformazione caratteristica, più o meno bene evidente, dovuta alla presenza dei grossi fasci nervosi che attraversano il nucleo rosso in senso sagittale (braccio congiuntivo). Questi fasci di fibre, decorrendo in stretta vicinanza delle cellule, le deprimono più o meno fortemente, dimodochè, se alla cellula si addossa un solo fascio di fibre, essa viene ad essere fortemente compressa, assumendo la forma di una semiluna (Tav. 1 fig. 2ª); ma se ad una stessa cellula si addossano più fasci di fibre, essa viene stretta da più lati ed assume la forma di una stella, i cui raggi sono rappresentati dai dendriti e dal cilindroassile, i quali allontanandosi dal corpo cellulare, delimitano, per così dire, i vari fascetti di fibre del braccio congiuntivo. Il nu-

cleo, non molto grande, è situato al centro della cellula: qualche volta è un po' eccentrico. Il prol. cilindroassile si origina dal corpo cellulare o da uno dei dendriti. Il suo decorso è variabile: nel 60 0|0 dei casi esso va in alto ed all'interno, nel 20 0|0 in basso ed all'esterno, nel 20 0|0 in alto. Il numero dei prolung. protoptasmatici è molto vario: alcune cellule ne hanno fino a sei; sono prolungamenti spesso molto grossi, che si dividono dicotomicamente, formando così un ricco cespuglio dentritico, il quale in generale non si allontana molto dal corpo cellulare.

Solo in poche cellule s'è ottenuta la colorazione del reticolo neurofibrillare (Tav. 1 fig. 3ª). La disposizione di tale reticolo permette di classificare le grandi cellule del nucleo rosso nel tipo delle cellule fascicolate (Athias). Le fibrille si continuano nei vari prolungamenti cellulari, comportandosi diversamente, sia che noi le osserviamo nel prolungamento cilindroassile, sia che le consideriamo nei dendriti. Nel prol. cilindrassile le neurofibrille si fondono, almeno apparentemente, dopo brevissimo decorso: continuano così il loro tragitto, come un filamento unico intensamente colorato. Nei prolungamenti protoplasmatici le neurofibrille si continuano bene evidenti fino alle più sottili ramificazioni: esse si mantengono sempre del tutto indipendenti l'una dall'altra. Importante é il modo di comportarsi delle neurofibrille a livello della divisione dei dendriti. Come hanno dimostrato recenti ricerche, le neurofibrille dendritiche delle varie cellule nervose giunte a livello della divisione dicotomica, si separano e vanno alcune in uno dei rami di divisione, altre nell'altro ramo. Alle volte invece ogni neurofibrilla si divide in due fibrille più sottili, che vanno rispettivamente ai due rami di divisione. Alle volte ancora le neurofibrille che vengono da uno dei rami dendritici, appena giunte a livello della biforcazione del tronco principale, si dividono in due fibrille, di cui una passa nel tronco principale stesso, mentre l'altra, più sottile, si anastomizza con fibrille simili che vengono dall'altro ramo di biforcazione. Alle volte finalmente le neurofibrille si biforcano nel passare dal ramo dendritico nel tronco comune: una delle fibrille, che risulta da questa dicotomia, penetra nel corpo cellulare, l'altra si ricurva per continuarsi nell'altro ramo dendritico. Bethe ha anche osservato fasci di fibrille che, a livello del punto di biforcazione, si incurvano ad ansa per passare da un ramo dendritico ad un altro. Ioris ha confermato questo fatto, contraddetto d'altro lato dalle ricerche di Cajal e di Athias. Nelle cellule grandi del nucleo rosso ho pututo stabilire che le fibrille si mantengono indivise, e giunte a livello della biforcazione dendritica, alcune vanno in uno dei due rami di biforcazione, altre nell'altro ramo. (Tav. 1 fig. 4). Non ho mai riscontrato le fibre ad ansa descritte dal Bethe.

CELLULE MEDIE.

Le cellule medie hanno una forma molto variabile: esse sono per lo più di forma stellata, triangolare, fusiforme. Si nota in linea generale che mentre le cellule grandi sono molto tozze, quelle medie hanno un aspetto elegante. Alcune di esse sono fortemente compresse da uno o più lati delle fibre del braccio congiuntivo, ma non si raggiunge la forma caratteristica di cellule a mezza luna, descritta nelle cellule grandi. Il nucleo è, relativamente a quello delle cellule grandi, più grosso. Dal corpo cellulare e, più raramente, da un prolungamento protoplasmatico, parte un prolungamento cilindroassile; non posso pronunciarmi sull'esistenza o meno di rami collaterali.

Il numero dei dendriti è molto vario. Se ne hanno fino a 5-6: essi sono molto lunghi e si dividono dicotomicamente. Quanto alla disposizione delle neurofibrille nel corpo potoplasmatico, nel cilindroassile, nei dendriti, si riscontrano le particolarità descritte a proposito delle cellule di grandi dimensioni.

CELLULE PICCOLE

Sono cellule di piccole dimensioni, del diametro di circa μ 18-35. La loro forma è triangolare, stellata, fusiforme; esse spiccano per i contorni ben marcati ed eleganti. In alcune di esse la compressione provocata dai fascetti del braccio congiuntivo determina la formazione di uno o più sinuosità nella superficie cellucellulare, ma non si riesce ad ottenere la formazione di cellule a mezza luna. Il nucleo è molto grande relativamente al volume del corpo cellulare. Il prolungamento cilindrassile unico si origina dal corpo cellulare o da uno dei dendriti. Il numero dei prolungamenti dendritrici è molto vario. Questi prolungamenti sono molto lunghi e si ramificano dicotomicamente: in alcune cellule si possono seguire per una lunghezza che è quattordici volte quella del corpo cellulare. Il reticolo neurofibrillare, molto ben distinto in quasi tutte le cellule, appartiene al tipo fascicolato.

Oltre delle cellule descritte, il nucleo rosso contiene un reticolo intercellulare molto complicato. Il suo aspetto varia a seconda che noi l'esaminiamo nella zona prossimale od in quella distale.

Nella zona distale si notano grossi fasci di fibre, alcuni dei quali misurano μ 80-100 di diametro, di forma più o meno rotondengiante, contenenti grosse, medie e piccole fibre mieliniche. Queste fibre appartenenti al peduncolo cerebellare superiore nelle sezioni frontali del nucleo rosso, si presentano sezionate tra-

sversalmente. Alcune però appaiono sezionate obliquamente: qualche altra ha ancora un decorso perpendicolare a quello della massa principale della fibre. Tutti questi fasci di fibre mieliniche, appartenenti come già ho detto, al peduncolo cerebellare superiore, sono separati l'uno dall'altro da un reticolo fibrillare più o meno abbondante, il quale presenta una struttura molto complicata, sicchè a prima vista riesce difficile comprendere in quali rapporti esso stia con i fasci del peduncolo cerebellare superiore e con i varî prolungamenti delle cellule del nucleo rosso. Queste cellule sono situate in mezzo ai sepimenti reticolari che isolano i varî fasci del ped. cerebellare superiore: i prolungamenti di queste cellule, allontanandosi dal corpo cellulare, seguono i detti sepimenti, sicchè, tanto le cellule quanto i loro prolungamenti, sono avvolti da un fine reticolo fibrillare, che è appunto il reticolo dei sepimenti interfascicolari. Esso è in rapporto con un altro reticolo, molto esile, a maglie larghe, situato in mezzo alle fibre del peduncolo cerebellare superiore (Tav. 1 fig. 6). Le fibrille di quest'ultimo reticolo hanno un decorso perpendicolare rispetto a quello delle fibre del braccio congiuntivo: è quindi facile pensare che esse rappresentino le collaterali di queste ultime fibre (Martin, Cajal), le quali si esauriscono nel folto reticolo pericellulare, periassile e peridendritrico. Esaminato a forte ingrandimento, quest'ultimo reticolo si presenta come una specie di cestello fibrillare, situato tutto intorno alle cellule, siano esse di grandi, medie o piccole dimensioni. Alcune delle fibrille che lo costituiscono terminano sulla superficie del corpo cellulare e dei dendriti con bottoni od anelli terminali (tav. 1 fig. 3). I primi, meno numerosi, sono costituiti dalle cosidette mazze di Auerbach: essi hanno una figura conica o rotondeggiante od ovalare e si applicano direttamente alla membrana cellulare, sulla quale si impiantano perpendicolarmente od obliquamente. Tale aderenza è molto intima, e di fatto noi vediamo che retraendosi, per effetto dall'azione alcoolica, il protoplasma della cellula nervosa, le mazze terminali restano ad essa saldamente attaccate. Anch'io però ho potuto osservare la particolarità ricordata da Cajal, e cioè che alle volte si hanno mazze terminali, le quali appunto per questa retrazione protoplasmatica, si staccano dalla cellula a cui esse appartengono.

In qualche raro caso ho potuto notare la presenza delle cosidette *varicosità di tragitto*, descritte ampliamente dal Cajal. Esse sono rappresentate, com'è noto, da ispessimenti fusiformi delle fibrille del plesso pericellulare e riposano direttamente sulla membrana cellulare.

Per quanto si riferisce alla presenza dell'altra forma di terminazione delle fibrille, e cioè dei cosidetti anelli terminali ricordo che essi sono stati descritti ampiamente da Cajal nelle cellule del midollo spinale, da Cajal e Illera nelle cellule del Purkinie. Nelle cellule del nucleo rosso gli anelli terminali sono molto più umerosi delle mazze di Auerbach e delle varicosità di tragitto: essi sono rappresentati da esili fibrille, le quali terminano con un anello, più o meno rotondeggiante od ovalare, che si appoggia direttamente sulla membrana cellulare:

spesso, come avviene per le mazze di Auerbach, gli anelli terminali si distaccano dal corpo cellulare per la forte retrazione del protoplasma causata dalla fissazione alcolica. Gli anelli terminali hanno dimensioni varie: in generale il loro diametro oscilla da μ 1,5 a μ 2, ed hanno sempre uno spessore che è molto più grande della fibrilla a cui esse appartengono. Gli anelli terminali si trovano a preferenza sul corpo cellulare; se ne riscontrano in numero discreto anche sulle prime grosse ramificazioni dentrifiche, mancano sul cilindroassile. E finalmente debbo ricordare che oltre agli anelli terminali, si riscontrano non raramente anelli preterminali od anelli di tragitto, assomiglianti alle varicosità di tragitto, dalle quali però differiscono perchè non si presentano come noduli intensamente colorati, situati lungo il decorso di una fibrilla, ma semplicemenli come ispessimenti anulari, chiari al centro.

Degno di nota è il fatto che il reticolo pericellulare é sempre ben sviluppato e chiaramente evidente nelle cellule di grandi dimensioni, mentre nelle cellule medie e piccole spesso manca od è poco evidente; così pure, mentre nelle cellule grandi le varie forme di terminazioni nervose pericellulari già ricordate sono molto numerose, nelle cellule medie e piccole sono molto rare, e ciò vale specialmente per le cellule di piccole dimensioni. E difatti in tutte le cellule piccole del nucleo rosso di un maiale giovane, mi fu possibile riscontrare solamente due anelli terminali.

Tale è la struttura del reticolo intercellulare a livello della porzione caudale del nucleo rosso. Man mano che ci spingiamo più cranialmente, la conformazione di questo reticolo si va modificando nelle sue linee generali e questo specialmente perchè i grossi fasci di fibre del braccio congiuntivo, prima ben circoscritti ed abbastanza spessi, vanno esaurendosi lungo il loro decorso attraverso il nucleo rosso. Troviamo quindi dapprima minuscoli fasci di fibre e poi addirittura fibre isolate, decorrenti in mezzo alle cellule. Per quel che riguarda la minuta struttura del reticolo intercellulare (rete pericellulare, varia specie di terminazioni libere pericellulari), all'infuori di qualche lieve variazione, si ha la stessa struttura del reticolo della porzione più caudale del nucleo.

La morfologia, l'anatomia comparata, l'esperimento, l'anatomia patologica hanno già da tempo dimostrato che il nucleo rosso non rappresenta una unità nucleare nel senso morfologico e funzionale, ma che esso deve considerarsi come costituito da più parti, ognuna delle quali rappresenta il centro di proiezione di determinate vie nervose. Forel, col taglio del braccio congiuntivo, notò atrofia delle cellule posteriori. Mahaim, in base a ricerche sperimentali distinse nel nucleo rosso dei roditori tre porzioni, oltre ad un nucleo accessorio o *nucleus*

minimus. Mingazzini notò degenerazione delle cellule posteriori del nucleo rosso dopo la estirpazione del cervelletto nel cane. Kohnstamm, distruggendo il fascio di Monakow a livello del 1-3 segmento cervicale, trovò nel n rosso controlaterale la cromatolisi delle cellule più distali: nella parte prossimale erano lese solo le cellule grosse; mentre le medie e le piccole erano rimaste integre. Preisig venne agli stessi risultati. Probst ammise egualmente nel nucleo rosso l'esistenza di due parti: una anteriore, che dà origine al fascio di Monakow ed una posteriore in connessione col braccio congiuntivo. Mingazzini descrisse nel Cynocephalus un nucleo rosso accessorio, le cui cellule si presentavano in degenerazione in seguito a distruzione del cervelletto. Dorello, studiando lo sviluppo del nucleo rosso, ammise che anche embriologicamente esso si deve considerare come costituito da tre parti corrispondenti a quelle del Mahaim. Ma dobbiamo all'Hatschek il lavoro più completo sull'argomento. Questo Autore, avvalendosi dei risultati sperimentali ed anatomopatologici dei precedenti osservatori, e completando questi studi con ricerche di anatomia comparata, è venuto alla conclusione che il nucleo rosso dei mammiferi è costituito da due parti: *nucleus magnicellulatus e nucleus parvicellulatus*, con connessioni differenti. Secondo l'Hatschek il *nucleus minimus* del Mahaim sarebbe una parte del nucleo rosso *parvicellulatus;* il nucleo accessorio del Mingazzini sarebbe il residuo del nucleo a grandi cellule.

Le mie ricerche, puramente morfologiche, portano ad ammettere che anche in *Sus scrofa* il nucleo rosso è costituito da due nuclei, e cioè un nucleo a grandi cellule ed uno a piccole cellule. Il primo è situato caudalmente e forma in questa zona più caudale la parte principale del nucleo rosso. Man mano che procediamo più cranialmente, il numero delle cellule grosse diminuisce notevolmente, mentre aumenta il numero delle cellule piccole. Contrariamente a quello che ha notato l'Hatschek, il quale sostiene che le cellule grosse sono situate, a questo livello, più ventralmente, io ho potuto notare che esse sono sparse senza alcun ordine, e che molte anzi sono situate dorsalmente. Man mano che ci spingiamo più cranialmente, troviamo un nuovo aumento numerico delle cellule grosse, fatto questo già ricordato dal Dorello. Il nucleo a cellule piccole costituisce la massa principale del nucleo rosso: esso è scaglionato in tutta la lunghezza di quest'ultimo, ma prevalentemente nella zona più prossimale; è costituito da cellule che hanno in alcuni punti tendenza ad aggrupparsi più strettamente tra di loro. Uno di tali aggruppamenti si vede chiaramente nella fig. 2ª; esso corrisponde in certo modo al *nucleus minimus* di Mahaim.

Esaminiamo ora qual'è il significato delle cellule di medie dimensioni. Abbiamo visto difatti come nel nucleo rosso di Sus scrofa si trovano, oltre alle cellule grosse e piccole, cellule di medie dimensioni, già ricordate da altri Autori. Rappresentano esse un gruppo nucleare a sè, oppure appartengono ad uno dei due nuclei costitutivi del nucleo rosso, o sono invece cellule di passaggio tra quelle di grandi e di piccole dimensioni? Mettiamo subito da parte quest'ultima possibi-

lità per ragioni ovvie: non si può concepire infatti la esistenza di cellule di passaggio tra due formazioni nucleari che hanno connessioni tanto diverse.

I risultati dell'esperimento hanno fino ad oggi dimostrato che l'atrofia e la cromatolisi delle cellule medie si accompagnano sempre a quelle delle cellule piccole, e viceversa, nei casi di cromotolisi delle cellule grandi, si ha l'integrità di quelle medie e piccole (Kohnstamm). Possiamo quindi mettere da parte anche la prima ipotesi, ed ammettere con molta probabilità che le cellule medie appartengano al nucleo a piccole cellule e si debbano considerare come le cellule più grandi del *nucleus parvicellulatus*. I dati morfologici giustificano questa ipotesi. Abbiamo visto difatti come le cellule di grandi dimensioni siano tozze, con nucleo non molto grande, con numerosi ma brevi dentriti, laddove le cellule piccole e medie presentano una grande eleganza di forme, un nucleo molto voluminoso, dentriti lunghissimi. L'impiego del metodo Cajal ci permette stabilire un altro carattere differenziale. Tale metodo ha rivelato solo in pochi grossi elementi cellulari dei miei preparati di nucleo rosso un fine reticolo endocellulare, mentre in questi stessi elementi erano numerose le varie forme di terminazioni libere pericellulari. Lo stesso metodo, negli stessi pezzi, rivelò quasi costantemente nelle cellule medie e piccole un elegante reticolo endocellulare, ma le terminazioni libere pericellulari erano così scarse, specialmente nelle celtule medie e piccole, che su parecchie migliaia di cellule esaminate, solo due rivelarono la presenza di anelli terminali. Quest'ultimo reperto non ci autorizza ad affermare che nel reticolo pericellulare delle cellule medie e piccole manchino o siano scarse le terminazioni ad anello e le mazze terminali. Sappiamo difatti che esiste spesso una specie di legge di compenso nella colorabilità delle mazze terminali e del reticolo endocellulare, nel senso che quando si à una buona colorazione di quest'ultimo, la reazione viene a mancare ed è scarsa nelle prime, e viceversa. Non vi sarebbe dunque nulla di strano che nelle cellule medie e piccole, essendosi ben colorato il reticolo endocellulare, non si siano colorate le mazze di Auerbach e gli anelli terminali pur essendo essi esistenti. Però io credo sia opportuno lasciare su questo punto impregiudicata la questione, perchè molti altri caratteri differenzali si hanno tra cellule medie e piccole da un lato e cellule grandi dall'altro lato, e si potrebbe anche sospettare che la mancanza di mazze terminali sia un fatto reale più che una imperfezione di tecnica. Ad ogni modo, qualunque sia per essere la realtà delle cose, è certo che le cellule medie, di fronte alla colorabilità o alla esistenza delle masse terminali e del reticolo neurobrillare si comportano come le cellule di piccole dimensioni, mentre la cellule grandi per la incostanza del reticolo e per l'abbondanza di terminazioni nervose libere pericellulari, si differenziano notevolmente dalle prime. Queste ragioni d'indole morfologica, unite a quelle sperimentali sopra ricordate, sono io credo abbastanza sufficienti per farci ammettere che le cellule medie del nucleo rosso rappresentino le cellule più voluminose del *nucleus ruber parvicellulatus*.

Bibliografia.

1. Athias; *Anatomia da cellula nervosa;* Lisboa, 1905.
2. Dorello; *Contributo allo studio dello sviluppo del Nucleo rosso;* in: Rend. Accad. Lincei, vol. XVI, seria 5, sem. 2, fasc. 1, 1907.
3. Forel; *Einige hirnanatomische Untersuchungen.* Tageblatt der 54 Versamml. deutscher Naturforscher u. Aerzte in Salzburg, 1881.
4. Hatschek; *Zur vergleichenden Anatomie des N. rubes tegmenti;* in: Arb. Neurologischen Institute; 1907.
5. Ioris; *A propos d'une nouvelle méthode de caloration des neurofibrilles;* in: Bull. Accad. Belg. 1904.
6. Kölliker: *Hondbuch der Gewebelehre des Menschen,* Leipzig, 1896.
7. Kohnstamm; *Uber die Koordinationszentren des Hirnstammes;* in: Mon. Psych. Neurol., 8, pag. 297.
8. Mahaim; *Recherches su la structure anatomique du noyau rouge;* Bruxelles. 1894.
9. Martin; *Handbuch der Anatomie des Hausthieren,* 3 Aufl. erganzt von P. Martin, Stutgart. 1892.
10. Mingazzini; *Experimentelle u. Path-Anat. Untersuchungen über den Verlauf eiginer Bahnen des Zentralnervensystems;* in Monatschr. Psych. Neurol., 1904.
11. Probst; *Zur Kenntnis des Bindearms etc.;* Ibid., Bd. X, p. 308.
12. Preisig; *Le noyau rouge et le pédoncule cérebelleux superieur;* in: Journ. Psych. Neurologie, III, pag. 215.
13. Ramon y Cajàl; *Un sencillo metodo de coloracion selectiva del reticulo protoplasmatico;* in: Trabajos Lab. Investig. Biol., T. 11, 1903.
14. *Id., Textura del sistema nervioso del Hombre y de los vertebrabos;* Madrid, 1902.
15. *Id. e* Illera; *Quelques nouveaux détails sur la structure de l'écorce cérébelleuse;* Travaux Lab. Rech. Biol. Univer. Madrid, T. V, f. 1-2, 1907.

SPIEGAZIONE DELLA TAVOLA 1.

Fig. 1. Sezione frontale del N. rosso di Sus scrofa, a livello dell'unione del 3 medio col 3 posteriore. Oc. Huyghens 3: Obb. Koristka 2. Metodo Cajal. *a, a, a*, cellule di grandi dimensioni; *b, b, b*, cellule di piccole dimensioni; *c*, fibre radicolari del III paio.

Fig. 2. Cellula di grandi dimensioni, a forma di semilun , del n. rosso di Sus scrofa. Met.Cajal. Oc. comp. 6; Obb. 1[12 immers. *r*, reticolo pericellulare; *f, f*, fibre del peduncolo cerebellare superiore.

Fig. 3. Cellula di grandi dimensioni di n. rosso (Sus scrofa). Met. Cajal. Oc. comp. 12 Obb. 1[12 imm.

Fig. 4. Dettaglio di un prolung. protoplasmatico, a livello della sua biforcazione. Met. Cajal. Oc. comp. 12, Obb. 1[12 imm.

Fig. 5. Cellula di piccole dimensioni del nucleo rosso di Sus scrofa. Met. Cajal. Oc. comp. 12; Obb. 1[12 imm.

Fig. 6. Cellula di grandi dimensioni e reticolo pericellulare del nucleo rosso di Sus scrofa. Met. Cajal. Oc. comp. 4; Obb. Koristka. I dettagli sono stati esaminati con Oc. 6 comp., ed Oobb. 1[12 imm. *a, a*, fasci del ped. cerebellare; *s*, sepimento interfascicolare.

Fig. 3

Fig. 4

Fig.

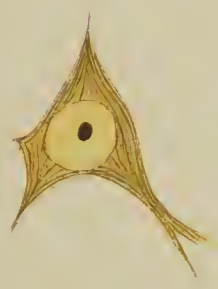

Fig. 6

Int. Tocchi-Ardi e Ferrari - Pavia

E. Luna dis

DALL'ISTITUTO DI ANATOMIA PATOLOGICA DELLA R. UNIVERSITÀ DI ROMA
DIRETTO DAL PROF. E. MARCHIAFAVA

CONTRIBUTO ALLO STUDIO ANATOMO-PATOLOGICO DEL FASCIO DI HIS

PER

il Dottor LUIGI SCHIBONI

(*Tavola 2*)

Da lunghissimo tempo si dibatte vivace la questione tra gli studiosi di scienze biologiche sull'origine miogena o neurogena dell'attività miocardica: questione rimasta fino ad ora insoluta nonostante gli sforzi per risolverla in un senso, o nell'altro.

Sembrava sopito in questi ultimi tempi il dibattito con l'accomodarsi, inconsapevole in gran parte, dei più alla teoria miogena contro la neurogena, che il il solo Von Cyon sosteneva con ardore; ma d'un tratto le ricerche di Bethe e di Carlson, le rinnovate vedute di Hering, uno dei miogenisti più convinti divenuto se non neurogenista almeno molto diffidente verso le sue idee primitive, son valse a risollevare la questione.

Valido argomento, quantunque i reperti di Hoffman di una straordinaria ricchezza in esso di elementi nervosi tendano ad infirmarne la importanza, è a sostegno della teoria miogena quel fascio muscolare, che collega gli atrii ai ventricoli, studiato tanto istologicamente e isto-patologicamente in Germania e la cui scoperta, attribuita quasi da tutti a His, si fa da alcuni riferire al Paladino.

Retzer parla di una relazione esposta da K. Bardebben sopra un lavoro di Paladino nel quale si dice, che la musculatura dell'atrio non termina all'anulo fibro cartilagineo, ma invece penetra in gran parte nella parete del ventricolo e dei muscoli papillari. Sulla fede del reperto di K. Bardebben, Engelmann, Venkebach, Lagendorff e altri citano il Paladino considerandolo come il primo, che additasse un legamento muscolare atrioventricolare nell'uomo. Infatti mentre il lavoro di Paladino risale al 1876, Guglielmo His nel 1893 descriveva il decorso

N.B. Questo lavoro, presentato come Tesi di Laurea nella R. Università di Roma il 3 luglio 1909, ottenne il Premio Girolami.

del fascio, che da lui poi prese il nome. Ma Retzer espone la sua meraviglia per non aver riscontrato in quel lavoro del Paladino, su cui Bardebben aveva riferito, quanto quest' ultimo aveva affermato; e attribuisce la cosa o a sbaglio di traduzione o all' aver scambiato il titolo dell' opuscolo in cui si trattava veramente di un fascio muscolare atrioventricolare.

Intervenendo nella questione dirò che certo spetta al Paladino il merito grande di aver richiamato l' attenzione degli studiosi sui collegamenti muscolari che si dipartono dagli atrii verso i ventricoli; ma che questi sono cosa molto diversa dalle branche costituite di fibrocellule muscolari indicate da His e studiate esaurientemente e con fine tecnica istologica da varii ricercatori. Il Castellino ritiene che il Paladino abbia descritto fascetti muscolari, che si dipartono e sono propagine del miocardio degli atrii o dei ventricoli, e che vengono a mettersi in rapporto tra loro nei battenti o pezzi valvolari. Ad essi il Paladino ha affidato evidentemente nel suo lavoro la grandissima importanza per la meccanica totale del cuore di rafforzare la resistenza degli apparecchi valvolari e delle pareti miocardiche. Certo egli è stato il primo a interessarsi dei collegamenti muscolari che intercedono tra gli atrii e i ventricoli.

Sino a pochi anni or sono da tutti i libri di studio non si accennava affatto a connessioni muscolari *atrio-ventricolari*, tanto che Retzer dice muta sull'argomento l' opera di Albrecht comparsa nel 1903. In seguito alle constatazioni del Paladino apparvero altre comunicazioni sul medesimo argomento:

Nel 1883 Gaskell nel cuore di *Emys Aeuropea* dimostrò, non corredando tuttavia il suo lavoro di alcuna illustrazione probativa, fibre muscolari a collegare i seni con gli atrii e gli atrii alla loro volta con i ventricoli. Descrisse nell' Anulus Fibrosus fibre muscolari circolari a cui si riportavano fibre atriali e fibre ventricolari.

Nel 1888 M. William ribadiva il concetto, che aveva fino ad allora dominato, dell' assenza completa di fasci muscolari atrioventricolari.

Nel 1893 A. F. Stanley Kent descrive nei topi e nei conigli un legamento atrioventricolare costituito in alto, verso i seni, da fibrocellule muscolari, che in vicinanza dei ventricoli mostrano netta una striatura trasversa, che va poi scomparendo, sino a non essere più evidente a distanza dai ventricoli. Al dire di Retzer, la colorazione al picro-carminio adoperata da Kent è inadatta e il suo lavoro non era destinato a convincere gli scettici, in primo luogo l' Autore stesso, che in un passo del suo lavoro si dimostra ben poco sicuro delle sue asserzioni.

Si era a risultati così poco concludenti, quando nel 1893 Guglielmo His Iun. nel suo lavoro « L' attività del cuore embrionale e la sua importanza nella dottrina del movimento del cuore negli organismi elevati » sostenne l' esistenza di un fascio di fibre muscolari a porre in relazione anatomica e funzionale, senza però dimostrare questa seconda affermazione, la muscolatura dell' atrio con quella del ventricolo. Egli così si esprime: « Il fascio muscolare vien fuori dal fondo del-

« l'orecchietta destra presso la parete divisoria dell'orecchietta, nel solco atrio-
« ventricolare; si accosta al margine superiore della muscolatura del setto in-
« terventricolare, sotto vario scambio di fasci, si prolunga sullo stesso in avanti,
« fino a che si biforca presso l'aorta in una branca destra e in una sinistra, la
« quale ultima termina nella base del pizzo aortico della mitrale ». Questa la descrizione di His, corredata da due figure insufficienti e inadatte. Ciò non poteva bastare a convincere i restii, resi ancor più diffidenti dai risultati negativi di altri lavori sull'argomento, e l'approvazione dei dati indicati da His si fece lungamente attendere, tanto che nel 1902 il Langendorff nella sua voluminosa relazione « Sul muscolo del cuore e sulla innervazione intracardiaca » chiamando « *Blokfasern* » il fascio atrioventricolare conducente l'onda contrattile, dice « che
« dai sostenitori di esso si deve pretendere una prova obiettiva e certa della sua
« esistenza, pretesa questa che gli attuali metodi istologici e microfotografici do-
« vrebbero soddisfare in modo assoluto ».

E la prova obiettiva e sicura sorse nel 1904 per opera di due lavori pubblicati quasi contemporaneamente: uno del Braünig e uno del Retzer condotto a termine sotto la direzione dello Spaltheholtz.

Retzer conferma totalmente il reperto di His nelle sue linee generali; egli ha trovato molte volte che il fascio decorreva altrimenti; ma non pone affatto in dubbio l'esistenza di esso. Egli tiene a far sapere di aver proceduto nelle sue ricerche con grande scetticismo. Adoperò nei suoi esami microscopici cuori di gatti, conigli, topi e cani. Ardì anche di preparare macroscopicamente il fascio nel cuore umano, nel cuore di pecora, di porco, di vitello, di cane; sia facendo preventivamente agire su di essi un liquido macerante, quale le soluzione di MacCallum, sia a fresco. Per quanto riguarda la ricostruzione del setto, seguendo il metodo di modellamento in lastre di cera, di cui parleremo in seguito e di cui si servì con successo Fahr poco tempo dopo, Retzer si dichiara avversario di esso, poichè nei casi di un fascio ben delimitato da tessuto connettivo e abbastanza evidente di per sè, si può seguirne la direzione esattamente nei preparati microscopici anche senza bisogno di ricorrere ad artificii. E probabilmente Fahr avrà avuto buoni risultati nelle sue riproduzioni del setto, perchè si sarà servito di cuori con il fascio bene evidente e ben differenziato da tessuto connettivo dalla rimanente muscolatura cardiaca. Retzer ritiene che nei casi in cui si ha una certa diffusione degli elementi, che costituiscono il fascio, i quali a volte sono irregolarmente disposti tra i campi muscolari miocardici, s'accrescano nella ricostruzione di modelli in cera le cause d'errore, rese già più probabili dalle complicate relazioni muscolari.

Nelle sue ricerche microscopiche l'Autore ha riscontrato costante la presenza di un fascio muscolare, che si distingue sempre per un tono di colorito alquanto diverso o per esser più o meno completamente delimitato da tessuto connettivo, per il suo percorso attraverso l'Anulus Fibrosus, e più in basso attraverso lamu-

scolatura ventricolare fino a perdersi e a fondersi con essa. Il tono di colore diverso, secondo Retzer, è cagionato della diversa direzione delle sezioni, poichè là dove il fascio confina colla rimanente muscolatura del cuore, nessuna differenza si dimostra nella colorazione; e non avendo egli riscontrato altri dati, che valessero maggiormente e con più precisione a determinare la struttura del fascio in paragone degli altri elementi muscolari cardiaci, si dichiarò non persuaso di quanto Kent aveva per primo affermato, dell'essere cioè a carattere embrionale le fibrocellule del fascio atrioventricolare. Inoltre Retzer dichiara di potere escludere nei casi da lui osservati, l'esistenza di fasci di unione atrioventricolari più grandi o meglio differenziati, non però la possibilità, che alcune fibre o piccoli tratti di fibre non ben differenziati, compongano relativi fascetti di unione tra l'atrio e il ventricolo, i quali dovrebbero essere osservati in sezioni che causalmente li interessassero per tutta la loro lunghezza per poterli seguire per tutto il loro percorso. Retzer dice però di non aver mai avuto tale fortunata combinazione. Egli osservò microscopicamente il setto cardiaco, con reperto positivo per il fascio di His, in due topi di un anno, in un gattino di tre giorni, in un coniglio adulto e in un vecchio cane. La difficoltà di avere un materiale fresco gli impedì di esaminare anche il cuore umano.

Per quanto si riferisce alle ricerche macroscopiche del fascio egli pose il cuore umano a macerare in un liquido composto di due parti di acqua, due di glicerina e una di acido nitrico concentrato. Gli fu possibile in tal modo osservare un solo setto cardiaco, nel quale per fortunata evenienza il tessuto connettivo si era del tutto macerato, e sotto l'azione di acqua corrente disperso, restando il fascio di His a tenere uniti atrii e ventricoli. Ed anche con coltello e pinze, sul cuscino muscolare del setto interventricolare, al disotto della Pars membranacea septi atriorum, riuscì a Retzer di preparare il fascio di unione descritto da His. A volte, esponendo il setto alla luce, egli potè distinguere il fascio decorrere nella regione trasparente di esso; il velo medio della valvola tricuspidale ne copre la porzione posteriore.

Retzer non può in base alle sue ricerche confermare i reperti di His per quanto riguardano il sorger del fascio dal fondo dell'atrio destro, poichè si perde prima nella muscolatura di esso atrio, e nega qualsiasi rapporto del fascio colla valvola mitrale. L'Autore in un caso osservò netta la biforcazione del tronco unico atrio ventricolare in una branca destra e in una branca sinistra.

Egli dà le seguenti dimensioni del fascio: lunghezza mm. 18, larghezza millimetri 2,5, spessore 1,5; confessando però la difficoltà grande che la forma variabile di esso oppone alla misurazione.

* * *

Tawara, allievo di Aschòff, quasi due anni dopo i lavori del Braüning e del Retzer, pubblicò un suo libro nel quale esponeva risultati di studi largamente

eseguiti su abbondantissimo materiale, in cuori di gatti, pecore, cani, vitelli. Egli portò nuovo contributo affermando che il fascio non si confondeva alla sua emergenza dall'Anulus Fibrosus colla muscolatura ventricolare, ma che da essa rigorosamente separato per mezzo di tessuto connettivo, in essa proseguiva il suo decorso dirigendosi al disotto dell'endocardio, dividendosi in due branche; le quali, alla loro volta suddividendosi, solamente ai loro estremi terminali venivano a porsi in relazione intima anatomica con la restante muscolatura dei ventricoli. Questo reperto soltanto nel cuore della pecora fu veramente dimostrativo, perchè egli potè osservare che gli elementi del fascio, dopo avere attraversato la Pars Membranacea Septi Atriorum e sorpassato l'Anulus, dopo essersi biforcati nella muscolatura ventricolare, vanno trasformandosi in quegli elementi gelatinosi, detti filamenti di Purkinye, disposti a rete nella superficie interna del cuore, evidentissimi in quello della pecora. Essi ricordano per la loro conformazione istologica i semi poligonali di zucca e sono separati dalla muscolatura cardiaca per mezzo di tessuto connettivo: il loro protoplasma è più chiaro di quello delle fibrocellule muscolari e i nuclei dimostrano minor compattezza di struttura.

Dal complesso di queste sue osservazioni il Tawara risale all'ipotesi di una rete complessa atrioventricolare di conduzione dello stimolo di contrazione, considerando anche che egli potè osservare fin dal punto di biforcazione del fascio, alla sua emergenza dall'Anulus Fibrosus, la trasformazione di qualche suo elemento nei filamenti di Purkinye.

Ho già detto che solo nel cuore della pecora egli potè dimostrare completamente le sue asserzioni, poichè nell'uomo non gli riuscì di poter discernere la definitiva unione degli elementi del fascio descritto da His colla muscolatura ventricolare; ma tuttavia concluse per analogia che anche nel cuore umano si ripetessero le medesime condizioni anatomiche e funzionali, identificando i filamenti di Purkinye con alcune striature bianco-grigiastre, che appariscono nel cuore umano al disotto dell'endocardio nelle cavità ventricolari con varia tessitura individuale, e che sono dimostrabili macroscopicamente.

L'ipotesi di Tawara è, per usare una parola di Fahr, veramente seducente, perchè il complicato passaggio dell'onda di contrazione attraverso una così vasta e complessa rete conduttrice, darebbe del tutto ragione della pausa intercedente tra la contrazione atriale e quella ventricolare.

***

Ciò valse naturalmente a risvegliare grande attività di ricerche intorno ai prbblemi sull'origine del ritmo cardiaco e sulla funzione del fascio atrioventricolare.

Hering, interrompendo colla sezione di esso la continuità del fascio in cuori ancora pulsanti di animali uccisi, ottenne completa dissociazione tra la contra-

zione dell'atrio e quella del ventricolo e ne dedusse che esso stia a collegare funzionalmente la porzione del miocardio, che sovrasta l'Anulus, con quella ad esso sottoposta.

La questione dopo tali ricerche assunse aspetto nuovo; da un lato si proseguì lo studio accurato del fascio atrioventricolaro di His dal punto di vista istologico, dall'altro si prese a considerare l'anatomia patologica di questa nuova entità anatomica e funzionale.

Fahr di Amburgo fu il primo a sottoporre a coscienziosa revisione i reperti di Tawara e intraprese lo studio isto-patologico del fascio nella Sindrome di Adam-Stokes. Egli nel suo primo lavoro si confessò, in base alle sue osservazioni, di parere contrario a quello di Tawara per quanto riguarda una rete di conduzione dello stimolo nel cuore umano, rete non dimostrabile microscopicamente e alla quale quindi non si può prestar fede. La produzione della pausa tra la contrazione atriale e la contrazione ventricolare, senza ricorrere all'ipotesi del percorso intricato dell'onda attraverso la rete fitta costituita dal passaggio delle fibrocellule muscolari negli elementi di Purkinye, può spiegarsi, secondo Fahr, ammessa vera l'azione di conduzione affidata al fascio, colla tortuosità di esso che importa una estensione di circa mm. 40 dalla sua emergenza dall'Anulus Fibrosus alla sua completa fusione colla restante muscolatura cardiaca. Tanto più, che prima del suo ingresso nell'Anulus, il legamento atrioventricolare si presenta circondato di tessuto grassoso attraverso il quale sottili fibrille muscolari si pongono in relazione colla muscolatura atriale, dando luogo a maggior complessità di unione. Le dimensioni riscontrate da Fahr discordano dunque da quelle date da Retzer: infatti quello stabilisce la lunghezza del legamento muscolare a mm. 35- 40 circa.

Fahr riconosce nel fascetto vario comportamento nei vari individui e ritiene che esso, uscito dall'Anulus Fibrosus, corra per qualche tratto adagiato orizzontalmente al disotto di esso per dividersi nel setto interventricolare in una branca destra e in una sinistra, le quali senza dividersi ulteriormente si fondono in seguito completamente con la restante muscolatura cardiaca.

I dati di Tawara furono da Fahr pienamente confermati per quanto riguarda il cuore della pecora; ma per quanto egli osservasse in sezioni in serie cuori umani di embrioni in svariati stadii di sviluppo, cuori di bambini e di adulti, non gli riuscì di contatare in essi la disposizione a reticolato; ma una fusione completa del fascio con la muscolatura ventricolare.

In due embrioni, uno lungo cm. 3, l'altro cm. 6, egli non riuscì a identificare il fascetto come organo a sé; ma a cominciare da una lunghezza minima dell'embrione di cm. 16 riuscì sempre a ben delimitarlo; soltanto la biforcazione in due branche si rende visibile in periodi più avanzati di sviluppo.

Quali differenze istologiche tra gli elementi proprii del legamento atrioventricolare di His e la restante muscolatura cardiaca Fahr richiama all'attenzione

la maggior ricchezza in corrispondenza del fascio di tessuto connettivo e la maggior sottigliezza delle fibrocellule muscolari di esso. Ciò è solo apprezzabile nei cuori umani già adulti.

Vedremo in seguito come le divergenze di vedute tra il Fahr e il Tawara siano invero poco profonde di fatto.

*
* *

In un lavoro pubblicato nel « Verhandlungen der deutschen Pathologischen « Gesellschaft » Fahr rettifica le sue critiche. Seguendo l'osservazione fattagli dall'Aschoff che la diversità dei reperti suoi da quelli di Tawara fosse da ricercarsi nella diversa inclinazione delle sezioni, scelse il cuore di un fanciullo di 3 anni e lo sezionò completamente in serie. Delle 350 sezioni ottenute disegnò su lastre di cera i contorni proiettati da un apparecchio di proiezione, incollò una sull'altra le lastre di cera intagliate, seguendo la traccia impressa, ottenendo così una ricostruzione completa del setto. Le sezioni erano dirette trasversalmente nel setto e non frontalmente ad esso.

Inoltre Fahr aveva negato lo sfioccamento delle branche del fascio nella muscolatura ventricolare come da Tawara era stato descritto; ma questa diversità di interpretazione era dovuta al fatto che ritenendo si avesse nei cuori di adulti la medesima disposizione delle fibrocellule terminali del fascio come egli aveva potuto osservare in quelli di embrioni, non si era curato di un esame delle terminazioni del legamento atrioventricolare in cuori adulti. Seguendo egli però metodi di ricerca completi dice nel suo lavoro di aver potuto osservare che le ramificazioni della branca sinistra del fascio sono molteplici a circondare i gruppi di muscolatura con i quali si crede vengano a contatto funzionale, proseguendo a sfioccarsi in essi, come si può vedere molto chiaramente e con vero diletto in corrispondenza dei muscoli papillari. Non gli riuscì di dimostrar questo per la branca destra, che si perdeva nel tessuto trabecolare del muscolo papillare medio: richiama però giustamente in favore di Tawara le grandi differenze individuali che si riscontrano nella diffusione del fascio a diminuire la precisione dei reperti. Si dichiara infine convinto della grande analogia tra il sistema di conduzione dello stimolo, che Tawara indicò dando ricostruzione e definizione inattesa alla scoperta di His, e quanto si può riscontrare con un esame accurato delle singole sezioni della muscolatura del cuore umano.

*
* *

Al lavoro, che Fahr pubblicò a rettifica delle sue prime idee, seguì nel 1908 uno studio accurato e completo, in forma di libro, di Mönckeberg.

Questo Autore, dopo aver diffusamente detto dell'opera di Tawara e avere

accennato a coloro, che lo precedettero, s'addentra nella ricerca del decorso normale e dell'istologia del fascio in 12 cuori di feti maturi. Egli conferma la psesenza di un legamento muscolare atrioventricolare, il quale segue la direzione già da Fahr e da Tawara descritta, e si sofferma a descrivere l'aspetto microscopico del fascio nei suoi elementi, che appaiono al principio del quinto mese della vita fetale sotto forma di cellule vescicolari, disposte l'una accanto all'altra. Si riscontra un nucleo vescicoloso circondato da protoplasma marginale, che si confonde con quello delle cellule vicine tanto da sembrare comune a parecchie. In progresso di sviluppo si discerne la delimitazione a spese della zona protoplasmatica centrale, che va vacuolizzandosi verso la periferia, restando un alone circostante pallido e sottile. Tale differenziazione non è simultanea, tanto che in vicinanza di fibrocellule ben delimitate si scorgono grosse cellule vescicolari.

Nel cuore di feti umani l'Autore riscontrò di dubbia costanza di risultati la reazioue del glicogene indicata da Aschoff per il fascio di His.

***

Il Mönckeberg si valse poi per le sue osservazioni anche di cuori umani scegliendo quelli che non presentassero alterazioni macroscopiche di sorta. Si servì di 30 cuori di bambini e di adulti. Egli conferma le vedute di Tawara e degli altri ricercatori per quanto riguardano la direzione del fascio prima del suo ingresso nell'Anulus Fibrosus e il decorso nell'interno di esso prima della divisione in due branche distinte. Per la branca destra distingue tre diversi tratti: uno superiore sub-endocardico, uno intermuscolare, e uno inferiore sub-endocardico. Tanto per la branca destra come per la sinistra, ad eccezione di qualche cuore appartenente a individui molto robusti o in ottimo stato di nutrizione, non gli riuscì mai di dimostrare la presenza del glicogene nel fascio atrioventricolare nè nella muscolatura miocardica in varii cuori esaminati. Lo riscontrò invece costantemente nelle fibre di Purkinye. Ciò ottenne sia colla fissazione in alcool, sia in sublimato, sia in liquido di Zenker.

Non si trova d'accordo con Tawara per quanto riguarda l'aspetto macroscopico del fascio nella cavità ventricolare del cuore sinistro perchè molte delle striature, che traspariscono al disotto dell'endocardio, non sono fibre di Purkinye, nè si dimostrano branche terminali di passaggio del fascio di His. Molto raramente egli ha potuto riscontrare il passaggio da fibre di Purkinye alle fibrocellule muscolari miocardiche e questo di preferenza nei muscoli papillari. Ciò forse per la somiglianza grande che le branche terminali di sfioccamento del fascio contraggono colla restante muscolatura cardiaca.

Il Mönckeberg nella seconda parte del suo lavoro si occupa di quei filamenti tendinei, frequentissimi nel ventricolo sinistro, che attraversano la cavità ventricolare, spesso dalle varie regioni del setto verso i muscoli papillari. Essi furono

da Tawara interpretati come anomalie congenite del decorso dei due rami principali del sistema atrioventricolare, cioè fasci di esso che si staccano dalla parete del setto e attraversano liberamente la cavità cardiaca. Magnus-Alzleben microscopicamente non ha riscontrato uniformità di contenuto in essi di elementi muscolari, e il Mönckeberg si è occupato di ricercare se alla base di questi filamenti esistessero o no elementi del fascio atrioventricolare e se fibre di esso seguissero il filamento tendineo nel suo percorso.

Da queste ricerche, eseguite su 11 cuori, risulta che i filamenti tendinei si possono distinguere in due classi:

A - Filamenti che non hanno nulla a che fare con gli elementi del fascio di His.

a) - filamenti che non contengono affatto muscolatura.

b) - filamenti che contengono fibre ventricolari.

B) - Filamenti che contengono fibre della branca sinistra a decorso anomalo.

a) - filamenti che contengono esclusivameute fibre atrioventricolari.

b) - filamenti che contengono inoltre fibre ventricolari.

Mönckeberg si é anche occupato nel suo lavoro del comportamento del fascio atrioventricolare di His nei casi di pervietà congenita del setto in corrispondenza della Pars Membranacea.

Keit e Flack si erano diretti prima di lui a tali osservazioni in alcune malformazioni congenite di varie regioni miocardiche, e su nove casi studiati riuscì loro di isolare macroscopicamente il fascio atrioventricolare nel setto.

Il Mönckeberg riporta questi casi di pervietà congenita del setto e deduce da altre sue ricerche in proposito, che il fascio sia presente anche nei cuori in cui persiste, attraverso un forame, comunicazione interventricolare. Il legamento muscolare di His, secondo l'Autore, correrebbe nella porzione di Pars Membranacea residua circostante al foro di comunicazione, procedendo dall'indietro verso l'avanti.

***

Questo, che sono venuto esponendo, è quanto si conosce intorno alla istologia normale e alle descrizioni macroscopiche del fascio atrioventricolare descritto da His. Ma sopra ho detto che non solo sotto questo punto di vista il fascio fu considerato, ma anche per quanto si riferisce alle sue alterazioni in determinate malattie del cuore. Si è principalmente cercato di mettere in rapporto la Sindrome di Adam-Stokes, un complesso sintomatico caratterizzato da attacchi di bradicardia, di deliquio, nei quali si riscontra come sintoma culminante una dissociazione tra la contrazione dell'atrio e quella del ventricolo, con alterazione del fascio atrioventricolare. E su questo cammino si è giunti a risultati di somma importanza.

Fahr pubblicò tre casi di Sindrome di Adam-Stokes, nei quali si riscontrano alterazioni del fascio di His, sezionati: uno nell'estate 1905, uno nell'ottobre 1906, il terzo è del 1901 e descritto minutamente da Luce. Il primo caso andò perduto perchè il taglio fatto per includere il setto in paraffina colpì in parte il fascio, che era sviluppatissimo e manteneva la propria individualità anatomica per maggior tratto del consueto. Nel caso di Luce si ritrovò una neoformazione interpretata come gomma, che interrompeva la continuità del legamento atrioventricolare al punto d'emergenza dall'Anulus Fibrosus. Nel terzo caso una callosità sostituiva la branca sinistra di biforcazione.

Poco prima di Fahr anche Schmoll riusciva a dimostrare in due casi di Adam-Stokes una degenerazione callosa del fascio all'uscita dall'Anulus.

Ambedue gli autori pongono la sindrome clinica in rapporto con le lesioni anatomiche riscontrate.

Si hanno inoltre registrati nella letteratura varii casi nei quali l'esame del setto fu solamente macroscopico; ma nei quali le estese lesioni nella località indicata a sede del fascio di His facevano presupporre esser questo più o meno gravemente alterato. Riporto i casi di Robinzon. di Asheton, di Norris e Lavenzon, di Grünbaum riferibili ad infiltrazioni gommose del setto. Così pure i casi di Keit e Müller, di Hanford, di Daquez e Esmien, di Heineke, Hösslin.

Iellick, Cooper e Ophüls descrissero casi di Sindrome di Adam-Stokes cui anatomicamente corrispondono vaste necrosi miocardiche nella regione del setto per trombosi recente delle arterie nutritizie.

Gibson descrive la sostituzione del fascio per opera di una massa fibrosa.

Nel caso di Singel si ritrovarono al disotto della base del velo aortico della mitrale deposizioni calcaree e ulcerazioni ateromatose.

Löwenstein presentò alla « Deutschen Pathologischen Gesellschaft » un caso clinicamente interpretato come sclerosi delle coronarie, nel quale nè le coronarie nè il miocardio, nè l'aorta presentavano alterazioni; l'intensa bradicardia (27 pulsazioni al minuto) fu messa in rapporto con il reperto di un nodulo calcificato grande due volte una lente posto nella regione intersecata dal fascio di His.

Aggiungo a questi il caso riferito da Kohnstamm al Congresso di Medicina Interna a Wiesbaden nel quale non fu fatto l'esame microscopico con attenzione speciale per il fascio, caso osservato isto-patologicamente da Mönckeberg e nel quale si riscontrò un tessuto di granulazione infiammatoria, ricco di cellule giganti, con reperto negativo per la lues e per i bacilli di Koch. Riferisce il Kohnstamm che Weigert affermava di non aver mai veduto un caso simile.

Aschoff, Tawara, Butler, Gizsonne pubblicarono casi di lipomatosi diffusa nel micoardio, con estesa dissociazione degli elementi muscolari del fascio di His. Fahr descrive alla « Deutschen Pathologischen Gesellschaft « un caso di Sindrome di Adam-Stokes cui anatomo-patologicamente corrispondeva notevolissima infiltrazione grassa del miocardio, che sostituiva la porzione iniziale della branca

destra del fascio atrioventricolare e buona parte della muscolatura della branca sinistra.

Aschoff s'intrattiene su di un caso di Sindrome di Adam-Stokes, che rivelò all'esame microscopico del setto cardiaco sclerosi delle arteriuzze nutritizie.

Alcuni autori (Schmoll, Vutler) parlano di atrofie delle fibre del fascio. Mönckeberg accoglie questa opinione con molto scetticismo, anche se i reperti vengono paragonati a cuori normali, tanto più che egli ha potuto convincersi, per le sue ricerche, della notevole variabilità nell'aspetto e a volte anche nella disposizione degli elementi del fascio nei diversi individui. E questo egli osserva anche in rapporto ai reperti di aumento di tessuto connettivo lungo il decorso del fascio secondo Vaquez e Esmien, Gidson e Schmoll. Si dimostra anche scettico in rapporto ai casi riportati da Fahr e da Aschoff - Tawara di infiltrazione grassosa del fascio.

L'attenzione degli autori, oltre che allo studio delle alterazioni del legamento atrio ventricolare considerato nel suo insieme, si è rivolta alle modificazioni, che nei processi morbosi possono intervenire a carico delle espansioni terminali di esso, che si pongono in rapporto colla restante muscolatura miocardica, e che prendono il nome di Filamenti di Purkinye. Keith e Müller nel caso di cui sopra ho detto, riferiscono aver trovato inalterati i filamenti di Purkinye. Saigo, in un recentissimo lavoro, ha considerato il comportamento di essi filamenti in varie cardiopatie. Egli ha descritto la scomparsa della striatura trasversale, l'assottigliamento delle fibre di Purkinye, la degenerazione grassa di esse, la vacuolizzazione, differenza d'intensità del processo morboso in esse e nel miocardio. In gravi stati di denutrizione, come nel diabete, nella leucemia, nell'anemia perniciosa. non riscontrò differenze notevoli nell'intensità delle gravi alterazioni, che colpivano il miocardio e le fibre di Purkinye contemporaneamente. Fahr e Mönckeberg dubitano molto dell'importanza anatomo-patologica dei vacuoli osservati da Saigo perchè hanno avuto occasione di osservarli anche in cuori privi di notevoli alterazioni.

Aschoff per primo dimostrò che le fibre del sistema di conduzione non prendono parte alla ipertrofia generale del cuore e che questo alterato rapporto può render ragione della debolezza miocardica in tali casi. Egli anche osservò che i noduli che si sviluppano al disotto dell'endocardio, appunto per la specialità della loro sede, con maggior facilità possono interrompere il sistema di conduzione.

A queste ricerche, in verità non troppo numerose e non conducenti a risultati completi, seguì nel decorso anno un lavoro sistematico e ottimamente condotto, di cui sopra ho già detto, pubblicato sotto forma di libro dal Mönckeberg: nel quale una parte speciale è dedicata allo studio delle alterazioni del fascio di His nelle varie malattie che colpiscono il miocardio. L'Autore non ha tralasciato di studiarne alcuna: egli ha osservato più di 70 cuori sia riguardo al decorso del

fascio atrioventricolare, sia riguardo alle alterazioni degli elementi che lo costituiscono, in rapporto alle alterazioni del miocardio. In base a queste ricerche, eseguite su tanto abbondante materiale, egli ritiene che per quanto riguarda l'infiltrazione calcarea del setto bisogna distinguere per grado e caso per caso. Nota la frequenza di alterazioni sclerotiche del setto nei vecchi, tanto da ritenersi come fisiologiche: se raggiungono però volume considerevole da oltrepassare i limiti normali possono recar danno notevole al fascio di conduzione il quale però conserva molte volte, pure essendo costretto tra masse di tessùto sclerotico, una guaina di connettivo lasco, che sembra stia ad isolarlo. A volte si riscontra invece che anche tale guaina connettivale si ispessisce e anzi penetra tra le fibrocellule muscolari del fascio. Qnesto avviene per la vascolarizzazione ricca e autonoma di esso e della sua guaina, vascolarizzazione che secondo l'Autore viene limitata solo nelle notevoli alterazioni dell'irrorazione cardiaca.

Per quanto complessivamente si riferisce alle malattie dell'endocardio, dello strato sub-endocardico e degli apparecchi valvolari nota il Mönckeberg che sono comuni sia a qnesti tessuti che al fascio al quale si trasmettono per contiguità, quindi non sono autonome di esso. Accenna ad una affinità speciale per le fibre del fascio da parte delle infiltrazioni leucemiche da lui osservata in un caso e infine dà una certa importanza alle emorragie sotto endocardiche, che si presentano quasi esclusivamente lungo il decorso del fascio.

Per quanto si riferisce al comportamento del fascio atrioventricolare nei processi morbosi, che colpiscono il miocardio e le arterie coronarie, Mönckeberg ha studiato la grave degenerazione grassa del miocardio, l'adiposità del cuore, un caso di anemia generale acuta in un cuore sano, la necrosi anemica, le callosità miocardiche. un'aneurisma cronico del cuore, la miocardite diffusa e le varie ipertrofie.

Emerge da tutte qneste ricerche l'autonomia del fascio di His il quale certamente possiede vascolarizzazione indipendente in gran parte. I processi regressivi, che colpiscono il miocardio, o non attaccono il legamento muscolare atrioventricolare ovvero in grado molto minore. Sulla base di questi reperti Mönckeberg si ritiene autorizzato a parlare di una patologia propria del fascio di Hìs. In cuori nei quali l'Autore anatomicamente non riscontrò traccia di alterazione, trovò la degenerazione grassa degli elementi costituenti il fascio. E si domanda se tali alterazioni non possano render ragione anatomica dalla causa immediata di morte. Tawara, per alcuni casi di morte improvvisa, ammette tale evenienza.

Mönckeberg chiude il suo libro con queste parole: « *La patologia del* « *sistema atrioventricolare dà un appoggio importante alla teoria del suo signi-* « *ficato fisiologico, in quanto che non si potrebbe affatto spiegare perchè ùn* « *determinato apparato muscolare nel cuore ammali del tutto indipendentemente* « *dal miocardio ove non spetti ad esso una funzione fisiologica diversa da* « *quella della restante muscolatura del cuore.* »

Il Rendu pubblicò un caso di bradicardia (30 a 40 pulsazioni al minuto) con reperto anatomo-patologico di una gomma del setto atrio ventricolare lungo il decorso del fascio.

Ashton, Norris. Lavenson, Butler riferiscono di casi analoghi. Dok descrive un caso di blocco parziale.

Walter B. James riferisce di un uomo di 65 anni, robusto, che presenta una pulsazione al di sopra delle clavicole doppia in frequenza rispetto al ritmo cardiaco. All'ascoltazione del cuore si nota: soffio pronunciatissimo in primo tempo, trasmissibile secondo le ordinarie direzioni; secondo tono sulla polmonare debole; tra battito e battito cardiaco, specie sulla base, si percepisce un suono fievole e indeterminato, che si riferisce a una sistole auricolare. Polso irregolare per forza e frequenza. Si notano da 32 a 40 pulsazioni al minuto. I tracciati giugulari mostrano completa dissociazione tra le contrazioni degli atrii e quelle dei ventricoli. Fra le elevazioni giugulari corrispondenti a quelle carotidee, esistono altre elevazioni, in genere due, simili tra di loro. La frequenza del polso è minore della frequenza dal respiro. Avvenuta la morte, l'autopsia mostra il cuore con ipertrofia totale; la mitrale ispessita, con vegetazioni polipoidi, e una larga ulcerazione del setto nel dominio del fascio di His. Non si procede ad esami microscopici. In questo caso si ha completo blocco cardiaco; ma non Sindrome di Adam-Stokes per l'assenza di accessi epilettiformi e sincopali.

Riferisce anche l'autore di un infermo con Sindrome di Adam-Stokes tipica, con 30 pulsazioni al minuto; ma nel quale i fenomeni clinici facevano presupporre perfetta la conduttività del fascio. Si notarono infatti nel decorso della malattia tre stadii sovrapponentisi e alternantisi: una fase normale, una fase di extrasistole, e una fase di tachicardia. Ne deduce l'Autore che il fascio atrioventricolare fosse in tal caso irritatissimo per stimoli abnormi; ma fosse perfetta la sua conducibilità. Ritiene trattasi di un caso di blocco cardiaco falso e fa risaltare l'importante differenza prognostica tra extrasistole e vero blocco del cuore.

Secondo James è dunque possibile un blocco cardiaco completo e mortale indipendentemente dagli altri sintomi che costituiscono la Sindrome di Adam-Stokes; egli dimostra che malgrado la conduzione perfetta atrioventricolare questa Sindrome può esistere, citando anche un caso di Lepine; che finalmente esiste un complesso sintomatico analogo a quello di Adams-Stokes con crisi di tachicardia, con rigurgito mitralico e tricuspidale e con accessi sincopali e epilettiformi.

***

Sulla guida di questi precedenti lavori, ampiamente prima riferiti, intrapresi le mie ricerche.

Il cuore di pecora, di cui si era servito con tanti buoni risultati il Tawara, fu mio primo oggetto di studio. Seguendo la tecnica indicata da Fahr per la

fissazione, preparazione e successiva inclusione in paraffina del setto interatriale e interventricolare, lo sezionai in serie non completa con tagli frontali dello spessore di 6-8 micron. Ottenni così circa 200 preparati microscopici che potei osservare a mio agio. Le sezioni in serie furono colorate alternativamente con Ematossilina ed Eosina, con la colorazione di Van-Gieson per le fibre connettivali.

Non dimenticai di ricercare la reazione del glicogeno proposta da Aschoff, che ottenni positiva per il fascio di His in tal caso.

Dopo accurato e metodico esame microscopico, potei convincermi della grande somiglianza, che esiste tra quelli elementi ricchi di sarcoplasma, che si riscontrano nel setto del cuore di pecora a costituire la massa del fascio di collegamento atrioventricolare, e le vere cellule di Purkinye sottoendocardiche di cui diffusamente si occupa Tawara.

Riscontrai inoltre, qua e là sparse nel setto del cuore di pecora, isole notevoli di tessuto cartilagineo.

Per quanto si riferisce all'aspetto del connettivo interstiziale del fascio di His, al decorso del fascio stesso dalla sua origine fino alle sue branche terminali, al suo passaggio attraverso l'Anulus Fibrosus, al suo sfioccarsi e perdersi gradualmente, sempre tuttavia suddividendosi, al disotto dell'endocardio del setto interventricolare, non ho che a confermare quanto osservarono i precedenti ricercatori.

Ragione principale delle mie osservazioni era in verità lo studio anatomo-patologico del fascio atrioventricolare di His nel cuore umano in rapporto a varie cardiopatie, alcune delle quali ebbi occasione di osservare anche clinicamente.

Ad ogni modo intrapresi, a principio del mio lavoro, lo studio del fascio di His in condizioni normali dell'uomo. A ciò mi vervì egregiamente il cuore di un fanciullo di 12 anni, morto in tre giorni per infezione difterica. La rapidità della evoluzione del male, la nessuna alterazione del ritmo cardiaco riscontrata clinicamente. l'aspetto macroscopico del miocardio all'autopsia sembrava garantissero della completa incolumità del tessuto connettivo in quel cuore, supposizione che fu confermata dall'esame microscopico. Dei preparati, sezionati in semi-serie, in sezioni dello spessore di 6-8 micron, colorati alternativamente con Ematossilina-Eosina e col metodo di Van-Gieson, ottenuti in questo caso, mi son servito come di pietra di paragone per le mie osservazioni ulteriori.

È necessario tener però a mente, che il tessuto connettivo, come già prima ho fatto notare riferendo sul lavoro di Mönckeberg, si comporta rispetto al fascio atrio-ventricolare diversamente nelle diverse età della vita, tanto che si parla di ispessimenti fisiologici di esso.

Osservando il fascio atrioventricolare normale, nell'uomo, mi sono convinto della precisione delle osservazioni degli altri precedenti ricercatori i cui repert confermo pienamente.

Soltanto due cose mi sembra opportuno far rilevare, che cioè il fascio di His assume diverso aspetto e diversi rapporti « *nei varii individui* » colla restante muscolatura miocardica, con il suo stroma connettivale, con l'Anulus che lo circonda, pur mantenendosi come unità anatomica nettamente. A questo influisce anche in parte la diversa inclinazione delle sezioni.

Secondariamente è degno di rilievo il fatto, che usando dell'alcool o della formalina come liquidi fissatori, non ottenni in alcuno dei cuori studiati la caratteristica reazione del glicogene indicata per il fascio di His.

Per quel che si riferisce alle alterazioni isto-patologiche degli elementi costituenti il legamento atrioventricolare espongo quì sotto le mie ricerche:

Caso 1° - Francesco C. anni 54 contadino - Ospedale di S. Spirito. 4 ottobre 1908.

E. O. - Cuore deborda a destra due dita. Fremito diastolico alla base. Non rumore di soffio.

Vasi - Da principio polso piccolo ritmico (100). Sovrariempimento delle vene del collo e periferiche. Danza carotidea. Pulsazione epigastrica diffusa.

Il 23 settembre 1908 - toni aritmici.

Il 24 settembre 1908 - polso molle con intermittenze ogni 2 o 3 pulsazioni (84).

25 settembre 1908 - polso piccolo aritmico (80).

26 settembre 1908 - polso molle regolare. (80).

28 settembre 1908 - idem. (66), mantenendosi tale fino alla morte.

All'autopsia si riscontra: Insufficienza aortica e mitrale - Ipertrofia e dilatazione di tutto il cuore con chiazze di pericardite (gr. 720) - Endoaortite ateromatosa, ulcerosa, con ectasia della prima porzione dell'aorta - Organi da stasi - Tumore cronico di milza con perisplenite - Fegato da stasi con cicatrici stellate madreperlacee - Ascite - Idrotorace - Notevole edema di tutti gli arti.

All'esame microscopico del setto, colle modalità sopra accennate, si riscontra: Miocardite interstiziale grave del setto e del fascio di His, che in alcune sezioni presenta anch'esso grave miocardite interstiziale fibrosa e gravi alterazioni delle fibrocellule muscolari. In altre sezioni mancano le alterazioni interstiziali e le fibre muscolari presentano alterazioni leggere e qualcuna si presenta mancante di nucleo. Alterazioni di varia importanza si scorgono specialmente nelle sezioni che interessano la porzione iniziale del fascio.

Caso 2° - Antonia C. anni 31 - Policlinico IX Padiglione. 2 febbraio 1908.

Nulla importante nella anemnesi remota. Stette bene fino a due mesi fa epoca nella quale fu colta da deliquio. Ebbe in seguito altri 4 o 5 deliquii. Negli intervalli stette bene. Sei giorni or sono peggiorò. Ebbe debolezza generale, inappetenza, insonnia. Dice di non aver mai avuto cefalea intensa, nè capogiri. Urine scarse. Diarrea. Asma. Edemi agli arti.

E. O. - Alla percussione nulla di anormale nei polmoni. All'ascoltazione rantoli sotto crepitanti alle basi polmonari.

Cuore - Deborda a destra per oltre un dito. La punta è al sesto spazio, un dito all'interno dell'ascellare inferiore. Fremito sistolico alla punta netto; secondo preceduto e coperto da un soffio, che si attenua procedendo verso la base. Il secondo tono alla base un pò rinforzato, spesso sdoppiato.

Polso molle e piccolo: *spesso aritmico, piuttosto raro.*

Organi da stasi. Edemi alle gambe e alle mani. Cianosi discreta. Dispnea notevole.

Urine - A + 1/2 $^{\circ}/_{oo}$ - Cilindri ialini nel sedimento.

Condizioni sempre gravi, per lo stadio di scompenso cardiaco, fino alla morte.

All'autopsia si riscontra: Notevole dilatazione dell'orecchietta sinistra, dell'orecchietta destra e del ventricolo destro. La punta del cuore è costituita dal ventricolo destro. L'orecchietta sinistra è piena di un trombo recente e aderente alla superficie. Ipertrofia senza dilatazione del ventricolo destro. Nell'orecchietta destra un coangulo fibrinoso molle. Lieve ipertrofia del ventricolos inistro. Notevole stenosi della mitrale forse per lesione endocarditica.

Rene, Fegato, Milza da stasi.

Infarti nel polmone sinistro.

All'esame microscopico del setto si nota: grave miocardite fibrosa, cronica, a chiazze, nel setto.

Molte delle fibre muscolari del fascio presentano, in sezione trasversa, una vacuolizzazione centrale.

Caso 3° - Antonia P. anni 64 - Policlinico IX Padiglione. 1 aprile 1909.

Ebbe otto figli - Mai aborti - Durante la degenza fu presa da dolore costrittivo alla regione precordiale, che si irradia posteriormente e al braccio sinistro, e ad attacchi preceduti da vomito e che durano circa 3 ore. - *Polso a 140 piccolo, aritmico.*

Il 31 marzo emiplegia destra, afasia, incoscienza. Perdita di feci e urine - Albumina + - Non edemi.

All'autopsia si riscontra: Sclerosi grave di tutte le arterie cerebrali e rammollimento nell'emisfero sinistro. Grave sclerosi stenosante della Silviana prima della sua divisione.

Cuore - Dilatazione del ventricolo sinistro la cui parete posteriore non presenta alterazioni. La punta presenta scolorazione dol miocardio per focolai di degenerazione - Chiazze arterio-sclerotiche nel velo grande della mitrale - Pervii gli orifizii delle coronarie, però tanto il ramo discendente della coronaria sinistra che il Circonflesso sono sclerotici: il ramo discendente si divide in due rami di cui uno è ristretto, l'altro obliterato.

Nel terzo inferiore del miocardio della parete anteriore del ventricolo sinistro focolai gialli, necrotici.

All'esame microscopico del setto si riscontra: Miocardite interstiziale del

setto. In corrispondenza del fascio di His si nota un lieve aumento del tessuto connettivo lasco interstiziale.

In alcuni punti il fascio appare limitato più da vicino del consueto da tessuto connettivo compatto.

Nel connettivo interstiziale del fascio si notano cellule grassose.

Caso 4° - Domenica F. anni 7 - Ospedale S. Spirito - 26 ottobre 1908.

Nulla nella anamnesi, Morte improvvisa.

All'autopsia si nota: Cuore del peso di gr. 170, di volume alquanto aumentato. L'aumento di volume è dovuto al ventricolo destro, che occupa circa 2/3 del volume intero del cuore. La punta è costituita però dal ventricolo sinistro e tutto il cuore sembra ruotato a sinistra e in alto. Nulla di notevole nell'epicardio. Già dall'ispezione la polmonare appare di un calibro molto inferiore del normale. Sezionato il ventricolo sinistro e l'aorta, ci si presenta molto dilatato: le trabecole tutte appiattite come pure i muscoli papillari. La parete del miocardio nel massimo spessore misura circa 7 mm. Normale l'apparecchio valvolare aortico e lo sbocco delle coronarie. L'aorta misura 58 mm. di circonferenza alla linea valvolare. Normale l'aspetto dell'intima. Normale l'apparecchio della mitrale. Portando l'attenzione sul setto interventricolare in alto e propriamente al disotto dell'angolo formato dalle inserzioni delle sigmoidi destra e posteriore, là dove esse si congiungono, si nota una perdita di sostanza quasi circolare, del diametro di circa 11 mm., imperfettamente chiusa da una produzione quasi mammellonata, mobile, inserita nella parte posteriore e in alto della circonferenza, che fa da margine alla detta perdita di sostanza, di colorito bianco grigiastro, di consistenza molle elastica. I margini liberi presentano l'endocardio lievemente ispessito. Specillando il detto foro si penetra agevolmente nel ventricolo destro e propriamente in corrispondenza del punto d'inserzione di un velo della tricuspide. Nel resto del setto non si scorge altro di notevole. Così pure nell'atrio sinistro ad eccezione di un lieve ispessimento di tutto l'endocardio.

Nel ventricolo destro, sezionato insieme con l'arteria polmonare, si nota discreto aumento dello spessore del miocardio, che nel suo massimo raggiunge i 9 mm. La cavità ventricolare non è molto dilatata, e l'endocardio del ventricolo solo in qualche punto presenta un lieve ispessimento. I muscoli papillari e le trabecole del ventricolo fanno risaltare con il loro volume maggiormente l'ipertrofia.

L'arteria polmonare, come dicemmo, è notevolmente atresica: alla linea d'inserzione delle valvole misura soltanto 16 mm. L'aspetto dell'intima è normale. L'apparecchio valvolare è costituito da due sole valvole: manca la posteriore.

Il cono arterioso polmonare è anch'esso stenotico e forse più che non sia il vaso: e l'endocardio che lo tappezza è notevolmente ispessito, specie in corrispondenza della base e posteriormente, dove forma un cercine sollevato di circa 1 mm. Sul setto si nota: analogamente al ventricolo sinistro, una perdita di

sostanza. Qui ha veramente l'aspetto quasi circolare perchè mancano quelle sporgenze mammellonate procedenti dall'alro lato.

Anche l'apparecchio valvolare tricuspidale è alterato. Esso non presenta che due muscoli papillari provvisti di numerosi tendini, specie il posteriore, che è notevolmente suddiviso. La vela destra appare normale, non così la sinistra che presenta un pizzo quasi libero trattenuto da un tendine aberrante, che si inserisce nella parete anteriore del ventricolo.

L'atrio destro presenta una notevole dilatazione con ispessimento dell'endocardio. In esso il miocardio è anche notevolmente ispessito.

All'esame microscopico del setto si riscontra: In una delle sezioni scarsi elementi muscolari che somigliano a quelli, che costituiscono il fascio di His nel cuore normale. Essi sono disposti all'intorno del cercine connettivale, che limita il forame interventricolare nel setto.

Osservando molte sezioni in semi-serie detti elementi si riscontrano in pochissime di esse.

Caso 5° - Tecla E. anni 58 - Policlinico VI Padiglione. 18 febbraio 1909.

Scarsi dati anamnestici per lo stato grave dell'inferma - Nega reumatismo - Nega lues - Ha avuto cinque figli che godono tutti buona salute - Alla fine del decorso anno ebbe polmonite sinistra, che decorse senza febbre. Dopo questa malattia ha cominciato a soffrire d'affanno per cui le fu prescritta una cura cardiotonica. Da qualche giorno edema alle gambe - Per l'aumentare dell'affanno dal giorno di Natale fino ad ora è stata sempre in letto. Negli ultimi tempi vomito ripetuto - Alvo abitualmente stiptico - Da circa un mese tosse con espettorato, negli ultimi giorni emorragico.

E. O. - Ortopnea - Cianosi intensa. *Polso piccolissimo, aritmico, appena percettibile* (*120*).

Polmoni - Ottusità alla base destra con lieve diminuzione del fremito e soffio bronchiale.

Cuore - Fortemente dilatato - Deborda a destra circa due dita - Giunge al bordo superiore della terza costale - La punta al sesto spazio sull'ascellare - Toni deboli, aritmici.

Fegato - Ingrandito, deborda circa due dita, dolente.

Urine - Albumina + abbondante - Cilindri ialini, ialini-granulosi, emazie, abbondanti leucociti, qualche cellula renale.

Durante la degenza nell'ospedale *il polso fu aritmico intensamente e quasi impercettibile.*

Temperatura mai superiore a 37°.

All'autopsia: Non sclerosi aortica - Cuore dilatato - Aneurisma della parete anteriore del cuore con deposizioni trombotiche parietali. Il miocardio inferiormente si presenta grigio per formazione di tessuto sclerotico. E questo è anzi più abbondante all'interno da formare quasi uno strato differenziabile dall'esterno

meglio conservato. La porzione sinistra del ventricolo sinistro è ben conservata. Normale la valvola mitrale. Solo sul velo aortico qualche piccola placca ateromasica. Normali le valvole aortiche. L'aorta non dilatata presenta l'intima con qualche placca gialla d'ateromasia. Normale lo sbocco delle coronarie. Facendo però delle sezioni poco dopo l'origine della coronaria sinistra si vede il lume quasi del tutto chiuso da un tessuto molle grigio, in qualche punto ocraceo, e che presenta un piccolo pertugio alla periferia. Palpando lungo il decorso del vaso si nota prima della sua divisione in due rami un aumento notevole di consistenza nel tessuto che lo stenosa. Normale il setto. Solo l'endocardio nella parte superiore è ispessito e forse è aumentato di spessore anche il miocardio sottostante.

All'esame microscopico del setto: In una delle sezioni il fascio si presenta diviso dalla muscolatura del setto in basso e lateralmente da un ammasso di connettivo compatto fibroso, che si insinua a guisa di grossa virgola tra l'estremo superiore della muscolatura del setto, la porzione laterale e la branca del fascio.

Nella porzione superiore di questo tessuto sclerotico si ha solo tessuto connettivo; nella porzione inferiore si scorgono, incluse nel connettivo stesso, fibrocellule muscolari striate della muscolatura del setto, isolate, o in piccoli gruppi, più o meno alterate. Molte delle fibre muscolari del tronco del fascio presentano alterazioni della sostanza contrattile, che in alcune è ridotta a un anello periferico, in altre presenta vacuoli di varia grandezza. Grave miocardite interstiziale del setto.

Per quanto riguarda lo stato dei vasi non si notano alterazioni rilevanti nè in corrispondenza del fascio, nè in corrispondenza della muscolatura del setto.

Modica infiltrazione di cellule rotonde, in corrispondenza dei vasi, presso i focolai di miocardite. Nell'inizio della porzione discendente della coronaria sinistra il lume del vaso è grandemente ridotto pur un processo di endo-arterite obliterante.

Caso 6° - Gabriele P. anni 68 muratore - Ospedale di S. Spirito. 28 febbraio 1909.

A 30 anni due ulcere d'incerta natura luetica. Non manifestazioni secondarie. Ebbe due volte polmonite. Malarico. Da 4 anni accusa dolori precordiali, asma, cardiopalma. Notò una sola volta agli arti inferiori edemi persistenti per due giorni.

E. O. - *Cuore* - Fremito sistolico prolungato alla punta, la quale si palpa al sesto spazio due dita all'esterno della mammillare. Aumento dell'aia d'ottusità assoluta. Forte soffio sistolico alla punta che sostituisce e segue il primo tono fino a coprire il secondo tono.

Polso - Fin dai primi giorni *fortemente aritmico*. Negli ultimi giorni si riscontra: polso spiccatamente raro (40 pulsazioni al minuto primo). L'infermo è fortemente asmatico e accusa senso d'angoscia e senso di pressione nella regione epigastrica.

La bradicardia intensa si protrasse dal 20 al 28 marzo.

All'autopsia si riscontra: media endoaortite iperplastica degenerativa - Insufficienza mitralica (modica ipertrofia e dilatazione del cuore gr. 550).

Vasto rammollimento del lobo parietale ed occipitale sinistro - Organi da stasi - Broncopolmonite acuta.

All'esame microscopico del setto: Sclerosi endoarteritica - Miocardite interstiziale fibrosa grave del setto. Endoarterite discreta dei piccoli vasi che irrorano il fascio di His.

Osservando parecchie sezioni non si riesce a identificare le branche del fascio in mezzo al connettivo sotto endocardico ispessito, che limita la muscolatura del setto colpita dalla miocardite.

Il fascio è rappresentato da un numero limitatissimo di elementi muscolari molto dissociati e divisi da un connettivo lasco di aspetto normale, a fibrille esili, che limitano maglie di varia ampiezza.

Caso 7° - Maria S. anni 85 - Policlinico V Padiglione. Diagnosi Clinica: Sindrome di Adam-Stokes. (1) 24 gennaio 1909.

Da quindici anni, dopo grave trauma psichico, cominciò a soffrire di frequenti attacchi vertiginosi con oscuramento della vista e perdita di coscienza. Dal medico, che la visitò, fu notata una spiccata rarità del polso.

All'esame obbiettivo si riscontra notevole versamento pleurico a sinistra.

Nella regione precordiale si riscontra un itto sollevante e diffuso con massima intensità in corrispondenza del 7° spazio sull'ascellare anteriore. Danza carotidea, pulsazioni e ondulazioni venose. Ad ogni diastole arteriosa corrispondono tre sollevamenti pulsatorii venosi. All'ascoltazione si ha: primo tono alla punta acconpagnato da un soffio che si fa più intenso procedendo verso il Centrum Cordis. Al terzo spazio sulla linea emiclaveare, in corrispondenza dell'atrio sinistro si percepisce un rumore sistolico aspro. Polso radiale sincrono ampio, tardo, teso, regolare, raro (20 a 40).

Fegato da stasi - Ascite lieve - Albumina + - Alla radioscopia del torace si riscontra il cuore sinistro ingrandito. Per ogni pulsazione radiale si osservano tre battiti dell'atrio destro. Così pure per ogni contrazione del ventricolo sinistro.

Durante la degenza nell'Ospedale la malata ebbe attacchi di vertigine, con perdita di coscienza per brevissimi istanti.

All'autopsia si riscontra: Enfisema polmonare. Broncopolmonite del lobo inferiore del polmone destro. Atelettasia del lobo inferiore del polmone sinistro. Lieve arterio-sclerosi diffusa con ectasia dell'aorta. Miocardite fibrosa cronica diffusa. Mancanza congenita del rene sinistro. Nefrite cronica interstiziale destra.

All'esame microscopico del setto si nota: Aumento del connettivo interstiziale

---

(1) N.B. Questo caso fu studiato clinicamente dal Prof. A. Zeri, che ringrazio vivamente. A. Zeri « La bradicardia parziale o ventricolare » in Morgagni 1909.

del fascio di His, conservando il suo aspetto finalmente fibrillare. Si riscontra diminuzione numerica e dissociazione delle fibrocellule muscolari del fascio.

Sulle alterazioni parenchimatose è difficile pronunziarsi per il cattivo stato di conservazione del pezzo anatomico.

Caso 8° - Giov. Battista S. di anni 55 - Ospedale di S. Spirito 6 novembre 1908.

Diagnosi clinica - Asistolia.

All'autopsia si riscontra: Grave aortite ateromatosa e calcifica prevalente nella porzione addominale. Arterio-sclerosi periferica. Sclerosi e calcificazione delle coronarie. Miocardite cronica fibrosa grave del setto interventricolare. Reni con cicatrici arterio-sclerotiche e cisti semplice.

All'esame microscopico del setto si riscontra: Grave miocardite interstiziale cronica fibrosa del setto. Grave endoarterite obliterante del Ramus Descendens della coronaria sinistra. I rami di piccolo calibro, che la coronaria destra invia ha irrorare la porzione alta del setto, si dimostrano pervii.

Nulla appare a carico del fascio.

Caso 9° - Giovanni L. anni 47 - Ospedale S. Spirito 2 marzo 1909.

Diagnosi clinica - Giunto morto.

All'autopsia si riscontra: Grave endoartite ateromatosa iperplastica e degenerativa. Ispessimento e retrazione delle semilunari aortiche (insufficienza) - Ipertrofia e dilatazione di tutto il cuore (gr. 650) - Insufficienza relativa della mitrale - Organi da stasi.

All'esame microscopico del setto: In corrispondenza del fascio di His si riscontra vacuolizzazione delle fibrocellule muscolari nelle quali si scorge un pigmento perinucleare.

Caso 10° - Fulvio R. mesi 11 - Clinica Pediatrica - 20 dicembre 1908.

E. O. - Condizioni generali discrete - Stato di nutrizione profondamente scaduto - Mucose rosee - Lieve ingrossamento dell'epifisi del radio e delle sinfisi condrocostali.

Nulla a carico dell'apparecchio respiratorio.

Cuore - Aia cardiaca coperta. Itto non percepibile nè alla ispezione, nè palpazione. Toni netti, ritmici: notevole bradicardia (60 pulsazioni al minuto).

Deperimento progressivo, diarrea verdastra, fetida.

Polso molle, ritmico, rarissimo.

All'autopsia: Nulla di notevole a carico del cuore.

All'esame microscopico del setto non si riscontra nulla a carico del fascio di His

Caso 11° - Giovanni S. anni 44 - Policlinico V Padiglione 30 gennaio 1908.

Era stato ripetutamente malarico. Da diversi mesi aveva tosse, affanno, e edemi negli arti inferiori. Giunse in gravi condizioni e si mantenne grave per circa un mese. Era intensamente oligurico. Scarsa quantità di albumina nelle

urine. Nel sedimento si trovarono cilindri granulosi. Negli ultimi giorni ebbe disturbi psichici a carattere depressivo.

Morì con segni d'insufficienza cardiaca.

All'autopsia si riscontra: Enorme ipertrofia e dilatazione del cuore (gr. 750). Infiltrazione grassa del miocardio, specie del cuore destro. Non sclerosi aortica - Valvole aortiche sane, valvola mitrale sana. Rene non retratto variegato, a superficie liscia, di volume normale. Glomeruli evidenti come punti o rosei o grigi, circondati da un alone grigio, aumentati di volume. Macroscopica infiltrazione glomerulare e periglomerulare di elementi mononucleati.

Fegato noce moscata atrofico, finissimamente granuloso, aumentato di consistenza; un pò itterico. Tumore di milza cronico. Infarti nei polmoni.

All'esame microscopico del setto si riscontra: Emorragie interstiziali nel setto. Aumento del tessuto connettivo interstiziale fibroso in prossimità dell'Anulus Fibrosus. In corrispondenza del fascio si nota la presenza di un grosso vaso al lato del quale si svolge la formazione del fascio stesso.

Si nota estesa vacuolizzazione fine, rotonda delle fibrocellule muscolari del fascio, degenerazione grassa di esse senza gravi lesioni nucleari.

Caso 12° - Luigi T. anni 55 - Policlinico VII Padiglione 14 febbraio 1908.

Modico bevitore - Non luetico - Cominciò ad avere affanno che aumentava dopo i pasti e dopo il lavoro. Tosse.

E. O. - polmoni segni di catarro bronchiale - Respiro frequente - A destra e in basso posteriormente riduzione di suono - Rantoli crepitanti, espettorato emorragico - Diminuzione del fremito - La puntura esplorativa dà liquido ematico.

Cuore - Mediocremente ingrandito - Toni oscuri e deboli.

Polso aritmico.

Albuminuria.

All'autopsia si riscontra: Aorta sana con piccole placche ateromasiche - Cuore ipertrofico in totalità (gr. 495) - Arterie coronarie sane - Nessuna lesione negli apparecchi valvolari - Miocardio sano.

Reni non diminuiti di volume, a superficie finemente granulosa. Cicatrici da infarti antichi - Non sclerosi della renale.

Pleurite siero-fibrinosa ematica.

All'esame microscopico del setto si nota: iperplasia dei nuclei del connettivo interstiziale del fascio, il quale non presenta notevoli alterazioni delle sue fibrocellule, all'infuori forse di una lieve atrofia.

In alto, verso l'Anulus, si vede prolungarsi nello spessore del connettivo compatto dell'Anulus stesso il connettivo lasco del fascio di His, nel cui spessore mancano assolutamente fibrocellule muscolari del fascio e si nota la presenza di cellnle grassose.

Caso 13° - Giuseppe S. anni 34 - Policlinico I Padiglione. 21 marzo 1908.

Nulla d'importante nell'anamnesi remota. Riguardo all'attuale infermità rac-

conta di avere osservato da alcuni mesi che le sue urine avevano un colorito rossastro di sangue. Si era indebolito e anemizzato sensibilmente. Le crisi ematuriche si succedevano frequentemente e alcune volte emetteva quantità cospicue di sangue. Dolori vaghi nelle regioni renali e stimoli frequenti a urinare. Il cateterismo degli ureteri mostrò che il rene destro secerneva urina limpida ed il sinistro urina ematica. Fu operato di decapsulamento del rene. Poche ore dopo sopravvenne gravissima emorragia, frenata riaprendo la ferita. Ciò non ostante morì.

All'autopsia si riscontra: Ipertrofia del ventricolo sinistro (gr. 370) - Miocardio pallido.

All'esame microscopico del setto nulla si riscontra a carico del fascio di His.

Caso 14° - Duilio T. anni 12 - Ospedale di S. Spirito. 31 dicembre 1908.

Diagnosi clinica - Difterite. Morì in terza giornata. di malattia.

All'autopsia nulla si riscontrò a carico del cuore.

All'esame microscopico del setto nulla si riscontrò nè a carico del setto, nè a carico del fascio di His.

***

Conclusioni.

Non è compito facile esporre le proprie conclusioni in argomento così difficile e soggetto a tante controversie; ma sulla guida di fatti, che ho potuto esaurientemente studiare, cercherò di risalire a qualche considerazione.

I casi da me osservati clinicamente e anatomo-patologicamente ascendono a 14. Due ne vanno tolti, i casi IV° e XIV°, perchè uno di essi fu preso in esame per lo studio del comportamento del fascio di His nei cuori in cui esiste pervietà del setto, e l'altro (XIV°) mi servì come cuore normale di paragone.

Restano così dodici casi da potersi raccogliere sotto due gruppi principali.

A) - Casi nei quali si riscontrò clinicamente aritmia.

B) - Casi nei quali non si riscontrò clinicamente aritmia.

Otto di essi possono riportarsi al gruppo A, cioè il I°, II°, III°, V°, VI°, VII°, XI°, XII°; e soltanto quattro al gruppo *B*, cioè l' VIII°, IX°, X°, XIII°.

Nei primi otto casi, appartenenti al gruppo A, il reperto microscopico di alterazioni del fascio di His fu costante, meno che nel caso XI° nel quale non è facile poterlo con certezza affermare o negare. Si tratta sempre di alterazioni di varia natura e di varia entità, che io caso per caso ho descritto nel mio lavoro, e che debbono pure avere la loro importanza nella genesi della sintomatologia clinica. Tanto più che in questi otto casi la correlazione tra bradicardia e aritmia da un lato, e lesioni più o meno marcate del fascio di His dall'altro, è meravigliosamente mantenuta costante.

Per quanto si riferisce ai quattro casi posti nel gruppo *B*, certamente predominò in essi l'insufficienza miocardica; ma se pure in uno (X°) si giunge a notare una bradicardia notevole, di aritmie non si è certo potuto parlare. Or bene in tutti e quattro i casi il fascio di His non ha subito guasti notevoli, se ne togliamo il caso IX° nel quale ho tentato di porre in rapporto le alterazioni parenchimatose del fascio di His con la morte improvvisa, seguendo le idee di Tawara in proposito; ma non ho potuto convincermene. Non nego però che qualche traccia di dubbio sul caso in questione non sia ancora in me.

Di notevole interesse mi sembra la costatazione del comportamento speciale del fascio rispetto alle ipertrofie del cuore. Nei miei dodici casi esisteva nel miocardio ipertrofia totale o parziale, in grado maggiore o minore, come può rilevarsi dai pesi dei cuori registrati nel corso di questo lavoro. E pure non una volta sono riuscito ad osservare un aumento di volume del fascio di collegamento atrioventricolare. Si potrebbe, sottilizzando, trovare qualche differenza dalle dimensioni comuni; ma nulla che colpisca l'occhio dell'osservatore, il quale invece è maggiormente richiamato sul fenomeno dell'enorme aumento del miocardio per ipertrofia. È necessario tener presenti in tali studi le variazioni individuali, che esistono nei rapporti e nella disposizione del fascio di His normalmente. Non ardisco esporre in proposito alcuna opinione; noto soltanto il fatto e lo segnalo ad osservazioni ulteriori. Aschoff ritiene, che il fascio di His non ipertrofico sia insufficiente a trasmettere lo stimolo a tutte le sezioni del miocardio in cuori notevolmente ipertrofici: donde i disturbi di ritmo e di frequenza.

Da quanto risulta dalle mie osservazioni per il caso IV°, dirò che a me sembra, che il fascio di His spostandosi perifericamente al cercine, che limita il foro di comunicazione tra le sezioni destre e le sinistre del cuore, non conservi la sua integrità anatomica tutta intera; ma, come risulta dallo scarso reperto nei miei preparati di elementi ad esso appartenenti, subisca modificazioni di disposizione, di distribuzione e numeriche. Non saprei dire se ciò conduca ad alterazioni funzionali.

Ancora degno di attenzione mi sembra l'aver potuto constatare, che anche nelle forme gravissime di sclerosi delle coronarie, con focolai diffusi di malacia nel setto e nelle pareti ventricolari, i vasi che irrorano il fascio di His, si sono dimostrati sempre pervii e liberi da quei processi morbosi progressivi o regressivi, che si potevano osservare notevolissimi in tutti gli altri vasi del miocardio.

Si riscontrano in corrispondenza del fascio vasi ampii, a pareti molto sottili; uno di questi, di lume maggiore degli altri, qualche volta accompagnato da un vasellino minore in prossimità, è costante e può servire di punto di ritrovo per la identificazione del fascio nella sua porzione superiore, prima della divisione in due branche distinte.

Il fascio di His è separato dal tessuto connettivo compatto dell'Anulus Fibrosus per mezzo di un tessuto lasco, a maglie ampie, che funziona quasi da isola-

tore. In qualche caso ho potuto osservare la diminuzione di questo connettivo lasco interposto e l'addossarsi, maggiore del consueto, del fascio all'Anulus compatto e resistente.

Queste sono le mie poche osservazioni: certamente molti fatti abbiamo ancora a spiegarci ma non mi sembra troppo arrischiata la proposta di Mönckeberg di parlare di una patologia del fascio di His.

Aggiungo anzi che si potrà cominciare a parlare di una anatomia patologica del fascio atrioventricolare: venendo così a costruire tutto un edificio teoretico e sperimentale diretto allo studio sempre nuovo della fisio-patologica del cuore.

Bibliografia

Von R. Retzer. *Ueber die musculôse Verbindungzwischen Vorhof und Ventrikel des Säugethierherzens;* in: Arch. Anat. Eutw. Jahr. 1904.

J. G. Mönckeberg. *Untersuchungen über das Atrioventrikularbündel in menschlichen Herzen.* Fischer. Jena 1908.

Fahr. *Uber die muskuläre Verbindungzwischen Vorhof und Ventrikel (das Hissche Bündel) im normalen Herzen und beim Adams-Stokesechen Symptomkomplex;* in: Virchows Archiv. Bd. 188, Berlin 1907.

His Jun. *Die Tätigkeit des embryonalen Herzens und dessen Bedeutung für die Lehre von der Herzbewegung bein Erwachsenen;* in: Arb. Med. Klinik Leipzig I, 1893.

Langendorff. *Herzmuskel und intrakcardiale innervation;* in: Ergeb. Phys. (AsherSpiro) I. Iahrg. 2 Abt. 1902.

Braunig. *Uber musklöse Verbindungen zwischen Vorkammer und Kammer bei verschiedenen Wirbeltierherzen.* Inaug-Diss. Rerlin. 1904.

Tawara. *Das Reizleitungssystem des Säugetierherzens.* Jena, bei Fischer 1906.

Hering. *Nachweis, dab das Hissche Ubergangesbündel Vorhof und Kammer des Säugetierherzens funktionell verbindet;* in: Pflügers Archiv. Bd. 108.

Luce. *Zur Klinik u. pathologischen Anatomie des Adams-Stokesschen Symptomkomplexes;* in: Deutsch. Arch. Klin. Mediz. Bd. 74.

Deneke. *Zur Röntgendiaginostik seltenerer Herzleiden;* Ibid. 1906, Bd. 89.

Schmoll. *Zwei Pälle von Adams-Stokesscher Krankheit mit Dissoziation von Vorchof und Kammerhythmus und Läsion des Hisschen Bündels;* Ibid. Bd. 87.

P. F. Castellino. *Sul significato clinico delle aritmie;* in: Il Tommasi ottobre 1908.

L. Grillo. *L'azione dei cardiocinetici sul cuore embrionale;* in: Ricerche Istituto Farmacologia e Chimica Fisiologica R. Univ. Roma 1898-99 Vol. V, pag. 105.

Pikering. *Observations on the phisiology of the embryonie heart;* in: Journ. Phis. p. 383, anno 1893, pag. 470, anno 1895, pag. 164, anno 1896.

Balfour. *Elements d'Embryologie.* Paris 1877.

His-Jun. *Untersuchungen uber die orste Aulaxe des Wirbelthiere.* Berlin 1855.

WALTER B. JAMES. *Lo studio clinico di alcune aritmie del cuore;* in: American Journ. Med. Sc. N. 439, 1908. Riforma Medica N. 48, 1908.

FAHR. *Zur Frage der Atrioventrikulëren Muskelverbindung in Herzen;* in: Verh. Deutsch. Path. Ges.

FAHR. *Pathologische anatomische Befunde in His schem in zwéi Fallen von Adams-Stokes schem Sxmptomkomplex.* in: Verhandlungen des Kongresses für Innere Medizin. Wiesbaden 1907.

LUCIANI. *Fisiologia dell'uomo.* Milano 1908 (3.a edizione).

ZERI. *Bradicardia parziale e malattia di Adams-Stokes;* in: Policlinico, Sezione Medica 1903.

DUMAS. *Bradycardies et faisceaux de His.* Paris Malines Edit. 1909.

SPIEGAZIONE DELLA TAVOLA 2.

A. S. = Atrio sinistro
A. D. = Atrio destro
V. S. = Ventricolo sinistro
V. D. = Ventricolo destro.

Fig. 1. Fascio atrioventricolare dissociato nei suoi elementi da tessuto connettivo (Caso VI)
p. m. s. = pars membranacea septi.

Fig. 2. Fascio atrioventricolare decorrente nella pars membranacea septi atriorum prima della sua divisione in due branche.
v. s. = vasi sanguigni.

Fig. 3. Fascio atrioventricolare nelle sue due branche (forma a Y rovesciato).
v. a. V. M. = Vela aortica della valvola mitrale
F. A. V. = Fascio atrioventricolare.

B. D. = Branca destra
B. S. = Branca sinistra.

Fig. 1.

Fig. 3.

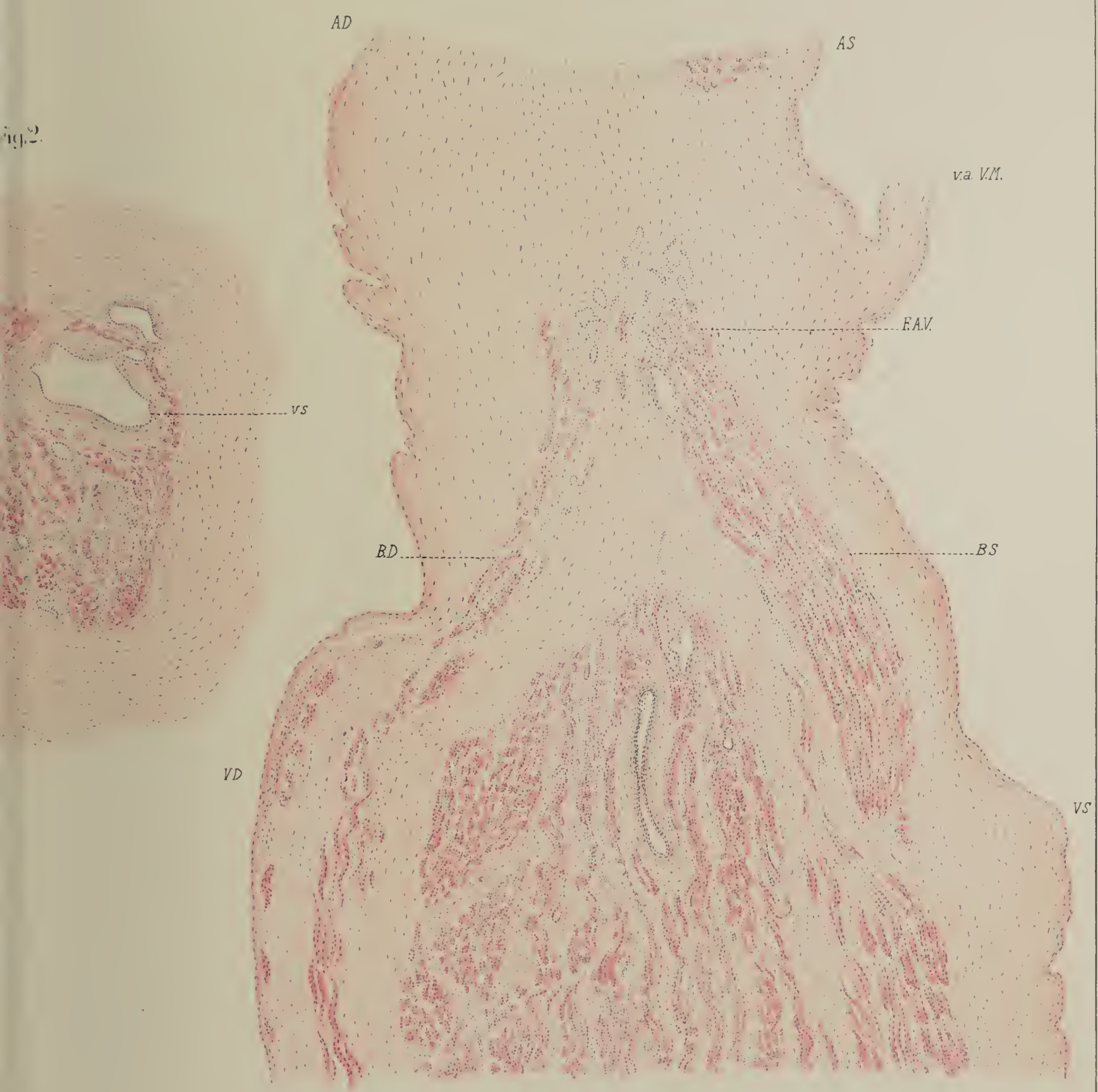

Fig. 2.

L. Pachinarti e Ferrari Pavia

DALL'ISTITUTO
DI ANATOMIA UMANA NORMALE DELLA R. UNIVERSITÀ DI ROMA
diretto dal Prof. Senat. FRANCESCO TODARO

RAPPORTI TRA ENCEFALOMERIA E VASCOLARIZZAZIONE
DEL CERVELLO EMBRIONALE

PER IL
Dott. PRIMO DORELLO

(Tavole 3 e 4 e 3 figure nel testo)

Un grandissimo numero di autori, sia antichi che recenti, hanno osservato in tutte le classi dei vertebrati delle ripiegature, che occupano le pareti del cervello embrionale, ed in modo più evidente quelle della vescicola cerebrale posteriore, separando una dall'altra delle porzioni dilatate, alle quali da molti fu attribuito un significato morfologico di grande valore.

Tali ripiegature si formano in un'epoca relativamente precoce, anzi ne furono descritte alcune precocissime, cioè ben distinte quando la doccia midollare è ancora largamente aperta, presentano dei caratteri istologici particolari, si rendono meno evidenti in seguito e scompaiono generalmente col comparire della sostanza bianca nel cervello.

Queste ripiegature furono per la prima volta osservate da Baer nel cervello posteriore del pollo al terzo e quarto giorno d'incubazione. Più tardi furono viste da Bischoff nel cane.

Remack nel pollo ne descrisse la formazione e la scomparsa, che avviene al quinto giorno e cercò di mettere in rapporto la loro formazione con quella degli archi viscerali e dei nervi craniali.

Dopo le osservazioni di Dursy, di Götte, di Dohrn, di Béraneck, di Rabl, di Kupffer e di altri merita speciale menzione il lavoro di Orr, il quale nel 1887, studiando l'Anolis, dette alle dilatazioni del tubo cerebrale il nome di *Neuromeri*, ne descrisse accuratamente la costituzione istologica e precisamente fondandosi su questa ammise la presenza di veri neuromeri solo nel retrocervello.

Più tardi Mc. Clure studiando l'Anolis, il Pollo e l'Amblystoma osservò in

quest' ultimo l' aspetto metamerico non solo nel cervello, ma anche nel midollo spinale. Furono quindi distinti gli encefalomeri ed i mielomeri ed a questi ultimi fu attribuito lo stesso valore dei primi.

La maggior parte degli autori, i quali considerarono queste dilatazioni come neuromeri centrali, cominciando da Béraneck cercarono di dimostrare che da ciascuna di esse partiva un nervo craniale, fatto capitale per dimostrare che tali dilatazioni avevano effettivamente un valore segmentale, cioè costituivano degli encefalomeri nel vero significato della parola.

Tale ipotesi, che a prima vista doveva sembrare foriera di splendidi risultati per risolvere la complicata questione della metameria del capo, urtò subito contro serie difficoltà, tra le quali specialmente alcune meritano di essere ricordate.

Primieramente non fu possibile dimostrare la presenza di un nervo craniale in corrispondenza di ogni encefalomero e, tanto per dare un esempio, ricordo come l' encefalomero, che si trova a livello della vescicola auditiva, sia costantemente privo di nervo. Locy credette di ovviare a questa difficoltà, ammettendo che la vescicola auditiva, quando è ancora rappresentata da un semplice ispessimento ectodermale, si trova in rapporto con tre neuromeri del cervello posteriore, che egli considera come terzo, quarto e quinto, poi, quando si presenta come vescicola ancora aperta all'esterno, si mette in rapporto essenzialmente col quinto e quando finalmente si chiude si adagia contro il sesto. Il quinto neuromero sarebbe quello che primitivamente appartiene all'organo dell'udito e nel sesto la presenza della vescicola auditiva disturberebbe la formazione del nervo.

Sui rapporti tra encefalomeri e nervi si rilevò inoltre che essi non sono costanti, poichè un nervo può in primo tempo contrarre rapporto con un encefalomero ed in secondo tempo con un altro. Ed anche senza poter rilevare spostamenti lo stesso nervo (abducente) da varî autori fu attribuito a diversi encefalomeri.

Secondariamente il numero degli encefalomeri riscontrati dai diversi autori nelle varie specie non fu concorde. Così di fronte a Waters e ad Herrick, i quali in tutto il cervello sostennero la presenza di 10 o 11 encefalomeri, abbiamo Zimmermann, che nei vertebrati più alti in primo tempo distinse 8 encefalomeri ed in secondo tempo 13 e cercò di dimostrare la presenza dello stesso numero anche nei selaci. Recentemente abbiano il Meek, il quale in tutto il cervello descrisse 12 encefalomeri bene distinti, più alcuni altri poco netti appartenenti alla regione dell'ipoglosso.

Nello stesso cervello posteriore, in cui la così detta neuromeria è assai precoce ed evidente, alcuni autori credettero poter distinguere cinque, altri sei, altri sette encefalomeri, ed altri finalmente un numero maggiore, come per esempio il Dohrn, il quale nel suo ultimo lavoro dal limite anteriore del glossofaringeo fino all'istmo numerò sei encefalomeri.

Ma ancora un' altra grave difficoltà si presenta e questa sorse in seguito ad

una scoperta, che dapprima sembrava dovesse rendere più facile la soluzione del problema. E questa scoperta fu che l'abbozzo del sistema nervoso centrale può presentarsi composto di tanti rigonfiamenti successivi, non solo quando è allo stato di tubo chiuso, ma anche quando si trova allo stato di placca midollare.

Tale fatto fu dimostrato dapprima nel 1885 da Kupffer nella Salamandra atra, poi da Froriep nella Salamandra maculosa, da Locy nell'Acanthias, da Hill nel Salmone e nel Pollo, da Neal nell'Acanthias.

In seguito a queste osservazioni si ritenne opportuno distinguere la neuromeria a tubo aperto, che fu detta primaria, dalla neuromeria, che si riscontra a tubo midollare chiuso, la quale fu detta secondaria.

Ma nemmeno la neuromeria primaria, la quale si forma così precocemente, si presenta cogli stessi caratteri in tutti gli animali osservati. Così, mentre il Kupffer nella Salamandra atra trovò tutta la placca midollare percorsa da solchi, che però non raggiungono gli argini midollari, Froriep invece nella Salamandra maculosa trovò solchi ugualmente disposti, ma limitati solo alla metà caudale della placca midollare. Locy invece nell'Acanthias trovò la parte spinale della placca segmentata fino al fondo, la parte cerebrale solo nei margini; finalmente Neal trovò incisi solo i margini della placca midollare e rilevò che i segmenti, i quali ne risultavano, non erano simmetrici nei due lati, e nel tronco non corrispondevano metamericamente ai somiti: egli ritenne perciò queste sporgenze come semplici punti di maggiore proliferazione.

Del resto la neuromeria primaria non può essere di grande sussidio alla conoscenza della secondaria, se prima non si dimostra con certezza che le due neuromerie si sovrappongono ed hanno lo stesso significato morfologico.

In tal modo lo studio dei numerosi lavori mostra che la questione del valore dei segmenti cerebrali si presenta ancora piena di contraddizioni e di difficoltà, e se da una parte abbiamo molti autori, i quali attribuiscono agli encefalomeri un grande significato morfologico, perchè li ritengono come vere formazioni segmentali, d'altra parte abbiamo molti altri, che attribuiscono agli encefalomeri solamente un valore secondario. Così vi è chi ha ritenuto che essi si formino meccanicamente, cioè a causa della trazione esercitata sulle pareti del cervello dai nervi craniali. Altri sostengono che essi derivino da una differenza di accrescimento tra il cervello e le parti che lo circondano, per cui il tubo nervoso, crescendo alquanto più rapidamente, è costretto a ripiegarsi su se stesso. Contro quest'ultima ipotesi, emessa dal Froriep, il Kupffer obbiettò che la neuromeria nel suo primo apparire non si mostra come un complesso di pieghe, quali si dovrebbero avere se si formassero per soverchio accrescimento in uno spazio limitato, ma risulta da un insieme di segmenti ispessiti separati da un debole solco interno.

Anche nei casi in cui la segmentazione del cervello appare più precocemente e quindi sembra avere maggiore importanza, come in quello descritto dal Kupffer

nella doccia midollare della Salamandra atra, si è voluto darle da alcuni una spiegazione puramente meccanica, ammettendo che fosse dovuta alla pressione esercitata sull'abbozzo nervoso dai segmenti mesodermali corrispondenti.

Però contro questa ipotesi puramente meccanica si possono portare validi argomenti. Così il Locy trovò i neuromeri sviluppati prima della comparsa dei segmenti mesodermali corrispondenti. E d'altra parte, anche se questa ipotesi fosse stata dimostrata vera per il tronco, non potrebbe però applicarsi alla testa, poichè in questa i segmenti nervosi oltrepassano di gran lunga la zona del mesoderma regolarmente segmentato.

Per questi risultati così incerti e discordanti vi sono stati autori, e tra questi rammento il Gegenbaur, che hanno negato alle dilatazioni in parola del tubo nervoso qualsiasi valore metamerico, come ve ne sono altri, che, nel trattare la questione, hanno fatte le più ampie riserve.

L'Hertwig nel suo trattato di Embriologia dice: « Secondo Orr e Mc. Clure « da ogni neuromero parte un paio di nervi. Se questo fatto fosse confermato « la neuromeria, che si può osservare al principio dello sviluppo, avrebbe una « grande importanza morfologica: essa corrisponderebbe alla metamerizzazione « del foglietto medio ed il numero dei neuromeri sarebbe uguale al numero dei « segmenti primordiali ».

A me sembra che fino ad ora nella questione della encefalomeria non sia stata portata quell'ampiezza di vedute e quella serenità di critica, che sono così necessarie per risolvere i più importanti problemi morfologici. Si è voluta trattare e risolvere la questione in modo troppo unilaterale, poichè, salvo pochi autori, i quali si sono occupati anche dei rapporti che i neuromeri presentano col mesoderma segmentato, la grandissima maggioranza si è limitata a cercare i rapporti tra encefalomeri e nervi craniali, senza considerare che la questione del valore segmentale dei nervi craniali non è ancora risoluta in modo definitivo.

Perciò la questione della metameria del cervello in questi ultimi anni non è molto progredita, seppure non è rimasta nello stato, nel quale la giudicava il Kupffer, quando nel 1893 affermava che il problema della metameria cerebrale è tutt'altro che risoluto, anzi trovasi ancora nel periodo preparatorio.

Ed è per questo che io ho ritenuto non dovesse riuscire senza interesse trattare l'argomento sotto un nuovo punto di vista, introducendo altri elementi sussidiari, cioè richiamando l'attenzione degli studiosi sopra costanti e caratteristici rapporti, che passano tra gli encefalomeri ed i vasi nutritivi del cervello. Questi rapporti io li aveva intuiti molto tempo indietro, osservando la sezione di un giovane embrione di Plecotus, nel quale i vasi sanguigni della testa notevolmente pieni di sangue si prestavano egregiamente ad un'accurata osservazione. In questo embrione notai, come i primi vasi, che penetrano nello spessore del romboencefalo, si trovano solo in corrispondenza dei solchi tra un encefalomero e l'altro.

Successivamente trovai un appoggio alla mia idea nella figura 309 del Trattato di Embriologia dell'Hertwig. Questa figura disegnata fedelmente colla camera chiara, senza alcuna intenzione di mettere in evidenza gli speciali rapporti, sui quali io aveva fissata la mia attenzione, rappresenta il taglio frontale del romboencefalo di un embrione di pollo e mostra come i vasi più cospicui, che scorrono nel mesenchima abbracciante il cervello posteriore, si trovano, nella porzione preauditiva, in corrispondenza dei solchi tra un rombomero e l'altro.

Estendendo successivamente le mie osservazioni ad embrioni di varie età, potei ancora meglio osservare, come s'inizino e come si stabiliscano questi rapporti e quale influenza essi esercitino sullo sviluppo.

Nella presente memoria mi limiterò a descrivere quanto ho potuto osservare nel romboencefalo del Plecotus, il quale offre un materiale assai adatto per queste osservazioni, riserbandomi di estendere successivamente le mie ricerche a materiale tratto da tutte le classi dei vertebrati.

Tecnica.

Alla descrizione della tecnica riserberò solamente poche parole, poichè per preparare le sezioni seriali degli embrioni mi sono servito degli ordinari metodi.

Era per me del massimo interesse che i vasi embrionali si presentassero colla maggiore evidenza e perciò, facendo tesoro del sangue in essi contenuto, cercai di evitarne qualunque dispersione.

Siccome però, nell'estrazione dell'embrione dall'utero materno, è facile produrre lesioni dei vasi ombelicali, per evitare questo inconveniente seguii il seguente metodo.

Asportato l'utero gravido completo, lo immergevo nel liquido fissatore, di solito sublimato acetico, per 20-40 minuti a seconda della grandezza. Indi lo decorticava accuratamente e, quando le sue pareti eranoridotte al minimo di spessore, lo aprivo facendo l'incisione in corrispondenza del corno sinistro. Evitavo così la rapida fuoriuscita del liquido amniotico, la quale spesso, specialmente se trattasi di piccoli embrioni, può minacciarne la integrità. Messo allo scoperto l'embrione, ne completavo la fissazione immergendolo nel liquido fissatore per pochi minuti ancora.

Con questo semplicissimo processo sono sempre riuscito ad avere embrioni coi loro vasi anche più piccoli pieni di sangue e quindi assai facili ad essere studiati.

Embrione N. 1

Questo embrione possiede 5 paia di protovertebre e presenta una forte inflessione ventrale del terzo rostrale del corpo sui due terzi caudali. Tale inflessione

non è ad angolo retto, ma curvilinea e corrisponde presso a poco al somito più rostrale.

L'abbozzo del sistema nervoso centrale si trova ancora allo stato di doccia, largamente aperta nella porzione, che darà origine al midollo spinale, e nella parte più rostrale dell'abbozzo cerebrale, cogli argini midollari ravvicinati in quella porzione, che si può approssimativamente far corrispondere all'abbozzo del cervello medio e posteriore.

Non si rileva ancora alcuna visibile traccia di separazione delle tre vescicole cerebrali primitive, nè si rilevano solchi in quella porzione, che si può presso a poco far corrispondere al romboencefalo.

Esaminando invece quella parte della doccia midollare, che corrisponde alla porzione somitale, anche all'esame dell'embrione in toto, si vede che, mentre la doccia midollare internamente mostra un calibro regolare, esternamente si presenta leggermente compressa dalle protovertebre ed in corrispondenza di ogni spazio intersomitale, ove questa pressione non esiste, presenta un sottile rilievo a forma di cresta.

Interessanti sono i reperti che si rilevano dallo studio del sistema vascolare.

Le due aorte, ben distinte a livello dei tre primi somiti, aderiscono alla faccia ventrale di essi, che presentano una doccia per accoglierle, Fig. 1.

In corrispondenza dell'intervallo tra secondo e terzo somito le aorte si presentano dilatate specialmente verso la parte dorsale e la dilatazione viene ad insinuarsi nell'interstizio tra le due protovertebre.

A livello dell'interstizio tra primo e secondo somito la dilatazione si ripete nuovamente e nel lato sinistro si vede da questa dilatazione partire un piccolissimo ramo, fig. 2, che attraversa l'interstizio tra le due protovertebre e raggiunge la faccia laterale della doccia midollare. Questo piccolo vaso rappresenta l'abbozzo di un'arteria segmentale spinale.

Al davanti del primo somito e corrispondentemente all'intervallo, che lo separa dal mesoderma rimasto ancora insegmentato, ma nel quale la disposizione caratteristica delle cellule ricorda quella che si osserva nelle sezioni trasversali dei somiti, dalla faccia dorsale di ciascuna aorta si stacca una sottile arteriola, che striscia lungo la parete della doccia midollare e, giunta verso la parte media di essa, si ripiega cranialmente; decorre indi sagittalmente addossata alla parete della doccia midollare, presentando nelle diverse sezioni uno sviluppo variabile, poichè alcune volte si riduce ad una sottile catena cellulare, altre volte invece si dilata in un distinto canale, nel cui lume si possono vedere eritroblasti. Così per esempio nella fig. 3 si può osservare come questo vaso assuma un considerevole sviluppo: infatti essa si presenta grande quasi quanto la corrispondente aorta e determina la formazione di un solco, medialmente nella parete della doccia midollare, lateralmente nel mesoderma insegmentato.

Più rostralmente ancora in una sezione, che passa per l'abbozzo cardiaco,

questa arteria, che possiamo considerare come il rudimento della vertebrale, si presenta ancora maggiormente sviluppata, tanto da superare alquanto il calibro dell'aorta corrispondente, fig. 4. Il mesenchima interposto tra questa arteria e l'aorta dorsale è scarso, però, per quanto io ne abbia fatto ricerca, non si presenta attraversato da alcun vaso, che stabilisca la comunicazione tra l'aorta e la vertebrale.

Andando ancora più cranialmente, quando l'abbozzo cardiaco è già scomparso ed al suo posto si vedono le due aorte ventrali, mentre nel punto di passaggio tra doccia neurale ed ectoderma indifferenziato compare una cresta neurale assai sviluppata, l'arteria vertebrale presenta una notevole riduzione di calibro ed in qualche punto sembra ridursi ad una semplice catena cellulare. L'aorta dorsale invece si presenta sempre uniformemente sviluppata.

Si vedono partire dal faringe due sviluppati diverticoli laterali, abbozzo del primo paio di tasche viscerali, alle quali però non corrisponde ancora alcun accenno di formazione ectodermale. Cranialmente alla parte più laterale di queste tasche viscerali le aorte dorsali e ventrali vengono a confluire tra loro, formando il primo paio di archi aortici. Da questo punto fino in vicinanza della estremità rostrale dell'embrione, ove termina, l'arteria vertebrale ritornata beante presenta sempre un discreto calibro.

In questo embrione non si può ancora parlare di segmentazione del sistema nervoso centrale.

Le tenui creste, che presenta la faccia esterna dell'abbozzo del midollo spinale corrispondentemente ad ogni intervallo tra due somiti, si debbono considerare come formazioni passive. Somiti e doccia midollare stando ravvicinati si comprimono a vicenda: dove questa pressione manca il sistema nervoso tende ad espandersi e forma un rilievo.

Che le varie parti dell'embrione influiscano una sull'altra meccanicamente ci è rilevato anche dal solco che l'aorta scava nei somiti e l'arteria vertebrale nei somiti e nel midollo spinale.

Importante è pure la formazione così precoce di un'arteria destinata a nutrire la parte rostrale della doccia midollare e che si può considerare come la vertebrale, con decorso indipendente fino in vicinanza della estremità rostrale dell'embrione.

Embrione N. 2

Questo embrione presenta sei paia di somiti e per la forma generale del corpo somiglia molto al precedente. Come esso, presenta una forte inflessione ventrale, il cui massimo corrisponde ai primi somiti.

Non vi è ancora abbozzo rilevabile di vescicola ottica, nè auditiva.

Il sistema nervoso centrale si presenta ancora allo stato di doccia, che, come

nell'embrione precedente, è più o meno aperta a seconda delle regioni. Verso il polo rostrale la doccia tende a diventare sempre più ampia ed aperta, verso il polo caudale, mentre va gradatamente aprendosi, tende anche a diventare pianeggiante.

Nella porzione cerebrale comincia ora a notarsi la divisione in varii segmenti.

All' estremità rostrale abbiamo una prima porzione a forma di mezza coppa, largamente aperta, coi bordi fortemente svasati e rovesciati verso l'esterno. Questa parte rappresenta l'abbozzo della vescicola cerebrale anteriore primitiva. Un solco bene pronunciato la separa dalla porzione successiva, che si presenta breve, piuttosto dilatata in modo da assumere quasi un aspetto sferico. Questa seconda porzione rappresenta l'abbozzo del cervello medio.

Segue poi una terza porzione lunga quasi il doppio della precedente, di forma cilindroide con un leggiero rigonfiamento nella sua parte media. Abbiamo poi una quarta ed una quinta porzione un pò più rigonfiate della terza e separate tra loro e dal resto della doccia midollare per mezzo di solchi poco pronunciati sulla loro faccia esterna. Queste tre ultime dilatazioni rappresentano col loro insieme l'abbozzo della vescicola cerebrale posteriore primitiva.

Abbiamo così in toto cinque dilatazioni, distinte da altrettanti solchi, che denominerò andando cranio-caudalmente col nome di primo, secondo, terzo, quarto e quinto.

Se noi portiamo la nostra attenzione sopra ciascuna delle cinque dilatazioni, vedremo che tre di esse, cioè la seconda, la quarta e la quinta si presentano pressochè uguali per forma e per volume. La prima invece differisce da tutte le altre per la sua forma ad imbuto e la terza differisce da quella che la precede e la segue per la sua grandezza, essendo circa due volte più lunga: essa, come vedremo, è destinata a dividersi in due e di ciò si ha già un accenno, poichè sulla faccia esterna della sua parete sinistra trovasi impresso un tenue solco, nel quale decorre un vaso: nella metà destra questo solco manca, però vi è il vaso corrispondente a quello del lato sinistro.

Se ora passiamo ad esaminare ciascuno dei solchi, vedremo che in corrispondenza del primo solco non si nota alcuna particolarità che interessi nè la struttura istologica dell'abbozzo nervoso, nè quella del mesenchima circostante. Come nella regione che precede ed in quella che segue, la parete cerebrale è formata da parecchi strati di cellule, i cui nuclei sono strettamente addossati: solo nella parte più interna e nella più esterna della parete questi nuclei mancano, dando luogo alla formazione di due zone chiare, una interna ed una esterna, che però non presentano identici caratteri istologici. Infatti la zona interna ha un aspetto quasi uniforme con sottilissime strie raggiate. Nella zona esterna invece si vedono le cellule terminare appuntite, mentre che la serie di questi prolunga-

menti conici delimitano tanti spazi chiari di forma triangolare, coll'apice rivolto verso l'interno.

In corrispondenza del secondo solco, come del resto nei successivi, non si hanno evidenti modificazioni istologiche a carico della parete cerebrale: si nota però nel mesenchima limitrofo la presenza di un vaso. In corrispondenza del terzo solco si osservano gli stessi fatti con questa particolarità, che si può rilevare nella Fig. 5. A destra il solco è alquanto pronunciato, mentre che a sinistra è appena accennato sulla faccia esterna della doccia, e, corrispondentemente allo sviluppo del solco, si ha a destra un grosso vaso, la cui forma si modella su quella del solco, mentre che a sinistra il vaso corrispondente è assai sottile.

Il quarto solco è assai tenue e corrisponde alla parte media del primo somito, però non sembra essere influenzato da questo. Di fatti in sezioni più basse si vede che la faccia del somito, che guarda la parete cerebrale, è appena leggermente convessa ed insieme coi due labbri del solco delimita uno spazio di forma triangolare appiattita coll'apice rivolto medialmente: in questo spazio è allogato un cordone vascolare.

Il quinto solco è appena accennato e corrisponde al secondo somito: tra la parete cerebrale e quella del somito si scorgono scarse cellule appiattite.

I susseguenti somiti sono assai ravvicinati alla parete della doccia midollare ed esercitano una certa influenza su di essa: infatti, mentre la faccia interna della doccia si presenta uniforme, la sua faccia esterna mostra una evidente sporgenza, che si avanza nello spazio delimitato da due somiti vicini, Fig. 6.

Questo embrione ci mostra la prima comparsa dei segmenti del romboencefalo, che ha luogo quando la doccia midollare non è ancora chiusa in alcun punto e contemporaneamente al primo accenno della delimitazione delle tre vescicole cerebrali primitive.

È conveniente rilevare come in questa epoca così precoce si appalesa già una correlazione tra i solchi romboencefalici ed i vasi che decorrono nel mesenchima vicino, poichè ad ogni solco corrisponde un piccolo vaso od un suo abbozzo: ed anzi dove un solco dovrà formarsi, come si nota sulla faccia esterna del primo segmento romboencefalico (terza dilatazione), si riscontra già la presenza di un vaso; e, a meno che non si voglia ritenere come accidentale il reperto del terzo solco, parrebbe anche vi fosse un rapporto volumetrico tra lo sviluppo del solco e quello del vaso corrispondente.

A livello degli ultimi solchi romboencefalici si trovano i primi somiti, ma questi non sembrano esercitare alcuna azione sulla parte cerebrale della doccia midollare.

Invece nella parte spinale della doccia midollare i somiti sembrano esercitare un'influenza evidentemente meccanica. Dove questa influenza non agisce, cioè in corrispondenza di ogni intervallo somitale, la doccia midollare tende colla sua

faccia esterna ad espandersi, determinando così la formazione di una cresta, alla quale però non corrisponde alcuna depressione della faccia interna.

Tale reperto parla in favore della idea di Neal, che distinse i mielomeri colla denominazione di apparenti e li ritenne dovuti unicamente alla pressione dei somiti.

Embrione N. 3.

Questo embrione ha una lunghezza di mm. 2,2 e presenta 11 paia di protovertebre. L'inflessione ventrale, che era così pronunciata negli stadî precedenti, si è notevolmente attenuata: è invece comparsa la caratteristica curvatura cefalica, il cui apice corrisponde al cervello medio.

L' abbozzo cerebrale si è trasformato in un tubo chiuso, salvo alla sua estremità rostrale, ove presenta un neuroporo a forma di fessura verticale.

Nell' esame dell' embrione in toto, visto di fianco, appare abbastanza netta la divisione delle tre vescicole cerebrali primitive ed è specialmente visibile la separazione della prima dalla seconda: è invece appena percettibile la separazione dei vari rombomeri.

Nell'esame dell'embrione in posizione dorso-ventrale si scorge che la parte spinale del tubo nervoso, pur presentando un lume uniforme, per tutta l'estensione corrispondente ai somiti, mostra nella faccia esterna dei sottili rilievi trasversali, che vengono ad insinuarsi ciascuno nello spazio tra un somito e l'altro.

L'abbozzo dell'occhio è rappresentato da due brevi diverticoli laterali, appena lievemente rigonfiati alla loro estremità.

L' abbozzo dell'organo auditivo è costituito da un ispessimento ectodermale leggermente concavo colla porzione anteriore libera, mentre che la posteriore è strettamente ravvicinata al tubo nervoso.

In questo embrione il romboencefalo presenta una netta divisione in segmenti per mezzo di solchi trasversali, che ne percorrono tutte le pareti laterali, e che sono tanto più evidenti, quanto maggiormente si avvicinano alla placca basale.

Si possono distinguere nettamente quattro segmenti, Fig. 7. Il primo è il più lungo di tutti ed ha le sue pareti fortemente incurvate. Sulla parte media della faccia esterna di questo segmento si nota da ciascun lato un tenue solco, nel quale è annidato un piccolo vaso: il solco, che lo separa dal segmento successivo, è assai pronunciato.

Seguono poi due segmenti assai più brevi del precedente e di volume uguale tra loro. Dalla parte dorsocaudale del secondo di essi parte un cumulo cellulare che si dirige verso la parte anteriore dell'abbozzo auditivo e che rappresenta il rudimento dell'ottavo paio.

Il quarto segmento, mentre rostralmente ha un limite ben netto, caudalmente si continua senza linea di demarcazione col resto del tubo nervoso. Quella parte, che si può approssimativamente considerare come suo limite posteriore, si trova a livello del primo somito. Invece la porzione rostrale di questo quarto segmento entra in stretto rapporto per mezzo di una superficie pianeggiante colla parte dorsocaudale dell'invaginazione auditiva.

L'arteria vertebrale, molto ampia, decorre aderente alla parete del romboencefalo e presenta delle dilatazioni, che corrispondono ai solchi romboencefalici e si modellano sulla forma di essi.

Nella parete dei segmenti romboencefalici notansi differenziazioni istologiche, che descriveremo nello stadio successivo, nel quale si presentano maggiormente distinte.

Embrione N. 4.

Questo embrione possiede dodici paia di somiti e presenta la parte cerebrale del suo tubo nervoso completamente chiusa, mentre che la porzione spinale è ancora aperta verso la sua estremità caudale. L'abbozzo dell'occhio trovasi allo stadio di ampia vescicola ottica primaria.

La vescicola auditiva è rappresentata da un'invaginazione ectodermale più profonda che nello stadio precedente, ma ancora largamente aperta all'esterno.

Le vescicole cerebrali primitive sono ben differenziate e nel romboencefalo sono assai nette le divisioni in segmenti per mezzo di tante ripiegature.

Ciascun segmento esternamente è separato dai vicini per un solco, il quale è un pò più pronunciato nei segmenti craniali che nei caudali. Internamente a ciascun solco corrisponde un rilievo non molto pronunciato ed arrotondato, sicchè la cavità del romboencefalo risulta formata da tante porzioni fusiformi, poste una dietro l'altra.

La costituzione istologica è uguale nei diversi segmenti, ma varia nelle varie porzioni di un medesimo segmento. Infatti ciascun rombomero risulta essenzialmente costituito da parecchi strati di cellule, i cui nuclei stanno fortemente addossati gli uni agli altri. Però nella parte più esterna della parete si ha una zona, la quale ha sensibilmente lo stesso spessore tanto nella parte media come alle due estremità del segmento e che è priva di nuclei: in questa zona si scorgono numerose strie raggiate corrispondenti ai limiti tra una cellula e l'altra.

Anche nella parte più interna si ha una zona chiara, la quale ha una forma semilunare e presenta il massimo di spessore corrispondentemente alla parte media del segmento, mentre che verso le due estremità va sempre più assottigliandosi per scomparire a livello delle creste divisorie, ove i nuclei occupano anche la parte più interna della parete cerebrale ed assumono una disposizione nettamente raggiata con i raggi convergenti all'esterno. Fig. 8.

L'alone chiaro interno, oltre a presentare fitte strie raggiate, accoglie in tutta la sua estensione numerose figure cariocinetiche.

Nel romboencefalo si contano ora distintamente sei segmenti, che presentano tutti gli stessi caratteri istologici.

Il segmento più rostrale, o primo segmento, è circa due volte più lungo degli altri, come si era già potuto rilevare negli stadî precedenti. L'osservazione di embrioni più evoluti mostrerà che esso risulta di due segmenti non ancora divisi, cioè del segmento cerebellare più il segmento del quinto paio. Sulla parte media della sua faccia esterna sta addossato un vaso con direzione ventrodorsale, ed anche nel solco, che lo separa dal cervello medio, scorre un vaso bene sviluppato.

Il secondo segmento è il più breve di tutti.

Il terzo ed il quarto segmento hanno presso a poco lo stesso volume.

Il quinto è un pò più lungo dei due precedenti. I limiti tra questo ed il sesto sarebbero poco pronunciati, essendo assai debole tanto il solco esterno come la cresta interna, se non vi fosse una netta differenziazione istologica, che indica con precisione il punto di passaggio da uno all'altro segmento.

Il sesto è ancora più lungo del precedente, come si può giudicare dall'andamento generale della sua curva e non dal suo limite caudale, che non è affatto chiaro. Addossato alla parte caudale della sua faccia esterna trovasi il primo somito.

I rapporti coi nervi e colla vescicola acustica sono i seguenti: addossato alla parte caudale del primo segmento vi è un cumulo cellulare che rappresenta l'abbozzo gangliare del quinto paio.

La faccia esterna del terzo segmento si trova in rapporto coll'abbozzo acustico-faciale e questo rapporto è molto esteso dorsalmente, limitato alla parte caudale del segmento ventralmente.

La faccia esterna del quarto segmento si presenta pianeggiante ed aderente al fondo, pure pianeggiante, della fossa auditiva.

Tra il ganglio acustico e la parete della vescicola auditiva si trova un vaso ben sviluppato, che medialmente si adagia nel solco, che separa il terzo dal quarto segmento.

Ma vi sono ancora altri rapporti coi vasi, che meritano di essere rilevati. Si nota la presenza di un'arteria vertebrale, che si mostra assai piccola a livello del primo somito, ma che poi andando più cranialmente cresce di volume, si ripiega verso l'avanti e scorre parallela ed addossata alla porzione ventrale delle pareti laterali del cervello. Durante il suo tragitto lungo la parete romboencefalica essa non presenta un calibro uniforme, ma mostra a livello di ogni solco tra due segmenti cerebrali una dilatazione e da alcune di queste dilatazioni si vede partire un vaso, che si porta dorsalmente scorrendo lungo il corrispondente solco. Di tali vasi se ne riscontrano ben distinti uno tra il cervello medio ed il primo rombomero, un secondo sulla parte media della faccia esterna del primo rombomero, un terzo tra primo e secondo rombomero, ed un quarto tra terzo e quarto rombomero.

Seguendo la vertebrale più cranialmente si vede che essa va assottigliandosi, finchè, giunta a livello del cervello intermediario, si piega verso l'esterno e sbocca nella carotide interna.

Dal confronto di questo embrione col precedente si può facilmente ricavare come l'aumento numerico dei rombomeri sia in questo stadio avvenuto unicamente a spese della porzione retroauditiva del romboencefalo.

Ed infatti è rimasto immutato l'aspetto dei primi quattro rombomeri, ma, quello che più conta, non si sono affatto cambiati gli stretti rapporti riscontrati rispettivamente tra terzo e quarto rombomero e ganglio e vescicola auditiva. Questi rapporti fin dal primo momento si sono presentati così evidenti e così intimi, che non è possibile ammettere un cambiamento tanto radicale nel breve intervallo, che separa questo embrione dal precedente.

Cade così la probabilità dell'ipotesi di un profondo spostamento dei rapporti tra la vescicola acustica ed il suo rombomero e noi troveremo facilmente la spiegazione della differenza dei reperti trovati da Locy e da Neal, quando vedremo negli stadi successivi come il cambiamento di rapporto della vescicola auditiva sia solo apparente e dipenda dalla tardiva divisione del primo rombomero.

Embrione N. 5.

Questo embrione possiede 22 protovertebre. Esso ha acquistato la caratteristica curvatura di tutto il corpo, per cui ha assunto la forma di una C, mentre per una torsione del suo asse sagittale l'estremo caudale è un pò spostato verso destra. Si scorgono distintamente i due primi archi branchiali. Il tubo nervoso è completamente chiuso. L'abbozzo dell'occhio è notevolmente cresciuto, ma trovasi ancora allo stato di vescicola ottica primaria. La vescicola auditiva sta per chiudersi e comunica coll'esterno solo per una piccola apertura.

La così detta segmentazione del romboencefalo si presenta ancora più netta che nello stadio antecedente e sopratutto per le maggiori differenziazioni istologiche.

Ciascun encefalomero risulta essenzialmente di parecchi strati cellulari con nuclei fortemente ravvicinati, salvo che nella parte più interna e nella più esterna della parete, ove si ha un alone privo di nuclei. L'alone esterno è meno chiaro dell'interno e differisce dall'alone esterno osservato nello stadio precedente, perchè in corrispondenza del solco, che separa un segmento dall'altro, è più sviluppato, anzi manda un prolungamento, che si avanza fino a due terzi di profondità nello strato cellulare, formando ciò che alcuni autori hanno chiamato il setto, fig. 9. L'alone interno, un pò più colorato dell'esterno, conserva la sua forma semilunare e differisce dal corrispondente dello stadio precedente, perchè in esso le figure cariocinetiche sono più scarse ed anzi mancano completamente, salvo rare eccezioni, in corrispondenza della sua parte media.

A quest'epoca nel romboencefalo distinguiamo sette encefalomeri. Il primo è alquanto più lungo dei susseguenti ed ha la forma di un cono tronco coll'apice smusso rivolto verso l'innanzi. È separato dal cervello medio per un solco ben pronunciato, in corrispondenza del quale decorre un vaso. È invece poco accentuato il solco che lo separa dal secondo rombomero, però anche in corrispondenza di questo solco trovasi un grosso vaso.

Il secondo rombomero è più corto del precedente ed ha la forma abbastanza regolare di una botte: nel solco che lo separa dal susseguente sta annidato un grosso vaso: alla sua faccia laterale sta attaccato un grosso cumulo cellulare, che giunge a mettersi in rapporto coll'ectoderma e che rappresenta l'abbozzo del quinto paio dei nervi craniali.

Il terzo rombomero per la grandezza e per la forma si presenta sensibilmente uguale al precedente. Dalla sua faccia esterna non si vede partire alcun abbozzo gangliare. Nel solco, che lo separa dal successivo segmento, scorre un vaso piuttosto grande.

Il quarto rombomero anche esso per la forma e per la grandezza somiglia ai due che lo precedono: nel solco che lo separa dal quinto decorre un vaso, il quale occupa lo spazio delimitato mediatmente dalla parete cerebrale, lateralmente ed innanzi dal ganglio dell'acustico, lateralmente ed indietro dalla vescicola auditiva. Con gran parte della faccia esterna di questo encefalomero sta unito un grosso cumulo cellulare di forma triangolare, l'abbozzo dell'acustico-faciale.

Il quinto rombomero è un pò più lungo dei precedenti: ha una forma lievemente conica, colla porzione più stretta rivolta rostralmente. La sua superficie interna è teggermente concava. La sua faccia laterale è in massima parte pianeggiante ed aderisce intimamente al fondo, pure pianeggiante, della vescicola auditiva. Il solco, che lo separa dall'encefalomero seguente, è poco pronunciato, però anche in corrispondenza di esso trovasi un vaso.

Il sesto rombomero non è separato dal settimo per un solco esterno, ma solo per una tenue cresta interna, però le modificazioni istologiche, le quali si ripetono nel limite tra due encefalomeri, permettono di precisarne anche il limite caudale. La sua lunghezza è presso a poco uguale a quella del precedente.

Il settimo rombomero finalmente all'indietro non presenta nè solco nè cresta, ma si continua senza alcun limite col resto del tubo nervoso. Caudalmente ad esso compare il primo somito, che per la sua grandezza e pel suo aspetto sembra in via di riduzione.

Sulla faccia laterale di questi due ultimi rombomeri trovasi un cumulo di cellule piuttosto ampio rostralmente, sempre più ristretto verso la parte caudale, ove si riduce ad una sottile catena cellulare. Questo cumulo rappresenta l'abbozzo del nono e del decimo paio.

Nello stadio rappresentato da questo embrione per la divisione in due del

primo rombomero viene raggiunto il numero massimo dei segmenti del romboencefalo, numero che è di sette.

Senza che vi sia uno spostamento reale degli abbozzi dei nervi craniali e della vescicola auditiva, i rombomeri, che ad essi appartengono, aumentano di uno il loro numero seriale. Quindi il primo rombomero è il cerebellare, il secondo è quello del trigemino, il terzo non sta in rapporto con alcuna formazione gangliare, il quarto porta l'abbozzo del nervo acustico-faciale, il quinto sta aderente al fondo della vescicola auditiva, il sesto reca l'abbozzo del glossofaringeo e finalmente il settimo quello del vago.

Embrione N. 6.

Questi embrioni si presentano notevolmente progrediti nel loro sviluppo ed hanno una lunghezza di mm. 3.

All'esame in toto mostrano il cervello nettamente diviso nelle cinque vescicole secondarie, colla volta del cervello posteriore assottigliata e trasparente. Si scorgono nettamente tre archi viscerali; gli arti toracici sono già ben distinti, quelli pelvici sono appena accennati.

Da un esame sommario delle sezioni si ricava: l'abbozzo dell'occhio trovasi ancora allo stato di vescicola ottica primaria, però un certo appiattimento della sua porzione esterna sta ad indicare il prossimo passaggio allo stato di vescicola ottica secondaria. Un lieve ispessimento dell'ectoderma soprastante accenna all'abbozzo del cristallino. La vescicola auditiva si è chiusa e separata dall'ectoderma. Il tubo tracheale comincia ora a differenziarsi, ma si presenta ancora brevissimo e notevolmente appiattito dall'avanti all'indietro. L'abbozzo epatico è abbastanza sviluppato.

I segmenti del romboencefalo si trovano nel massimo del loro sviluppo.

Notevoli progressi ha fatto il sistema circolatorio, che, specialmente in uno degli embrioni da me esaminati, si presta assai bene ad uno studio accurato.

Siccome sono evidentissime le relazioni che passano tra alcuni vasi ed i segmenti del romboencefalo, prima di descrivere questi segmenti, parlerò brevemente dello stato in cui si trova quella porzione del sistema vascolare, da cui emanano questi vasi.

Si hanno ancora due aorte dorsali pari, che solo al di sotto dell'abbozzo epatico confluiscono in un'aorta impari e mediana. Si hanno i primi tre archi aortici, la cui grandezza va crescendo dal primo al terzo. Rostralmente allo sbocco del primo arco aortico l'aorta dorsale si continua in un cospicuo vaso, abbozzo della carotide interna.

Dall'aorta dorsale a livello del quarto segmento mesodermale, rostralmente al primo paio di nervi spinali, che ora cominciano a mostrarsi abbastanza diffe-

renziati, si distacca l'arteria spinale più rostrale, la quale si presenta più cospicua delle susseguenti e per il suo comportamento si deve considerare come l'abbozzo della vertebrale. Essa si dirige orizzontalmente e dorsalmente e giunta in corrispondenza della parte anterolaterale del tubo nervoso in immediata vicinanza di esso si ripiega cranialmente e scorre con direzione sagittale, mantenendosi sempre in stretta vicinanza del tubo stesso e presentando nel suo decorso notevoli variazioni di volume, non sempre simmetriche nei due lati.

L'arteria vertebrale scorre a ridosso dell'angolo, che lo stretto pavimento del romboencefalo fa colle pareti laterali e quivi in corrispondenza di ogni solco, che separa un encefalomero dall'altro, presenta una dilatazione ampollare, che, come vedremo, ha un grande interesse, perchè corrisponde all'ingresso di un vaso anastomotico colla carotide interna ed all'uscita di un ramo nutritizio del romboencefalo: decorre poi sotto il pavimento del cervello medio senza presentare più gli stretti rapporti di vicinanza col tubo nervoso: costeggia indi le pareti laterali del cervello intermediario e finalmente viene a sboccare a pieno canale nella carotide interna. Immediatamente prima di raggiungere il cervello intermediario le due arterie sono riunite da una sottile anastomosi trasversale.

Esaminando attentamente la porzione dell'aorta dorsale posta tra lo sbocco del primo e secondo arco aortico, si vede che da essa come pure dalla sua continua ione craniale, che rappresenta l'abbozzo della carotide interna, si distaccano un certo numero di vasi sottili, posti ad intervalli regolari uno dietro l'altro e diretti trasversalmente verso l'interno. (Fig. 10)

Di questi vasi ne ho potuti contare da ciascun lato sei. Il primo o più craniale si distacca immediatamente al davanti dello sbocco del primo arco aortico, il secondo in corrispondenza della parte più caudale di questo sbocco, il terzo ed il quarto si distaccano da quella porzione dell'aorta dorsale che è compresa tra lo sbocco del primo e del secondo arco aortico. Il quinto si distacca a livello della parte craniale dello sbocco del secondo arco aortico ed il sesto in corrispondenza della parte caudale di questo stesso sbocco.

Seguendo questi sottili vasi può vedersi come ciascuno di essi si porta trasversalmente e medialmente, e sbocca nella faccia laterale della corrispondente dilatazione ampollare. Dalla faccia dorsale di ogni dilatazione si stacca poi un vaso efferente, che è il vaso nutritizio del romboencefalo: infatti ciascuno di questi vasi scorre ventrodorsalmente nello spessore del mesenchima, che avvolge il cervello, a breve distanza da questo e precisamente in corrispondenza del solco che separa due rombomeri successivi e conserva tale rapporto fino in vicinanza della volta del romboencefalo, cioè fin dove è visibile la solcatura che distingue i segmenti cerebrali. Al di là di questo livello anche i vasi perdono la loro posizione caratteristica, si ramificano e si anastomizzano formando una rete sopra la volta cerebrale.

Anche durante il loro decorso lungo le pareti laterali del romboencefalo due

vasi vicini possono presentare anastomosi longitudinali, oppure un vaso può presentarsi diviso in due; ma ciò succede senza nessuna regolarità, nè simmetria.

Generalmente si osserva che i vasi più rostrali sono più grandi, ma meno ravvicinati alla parete cerebrale, mentre che i più caudali sono più piccoli e più addossati al tubo nervoso.

Per meglio illustrare i fatti osservati richiamo l'attenzione sopra la fig. 11, la quale rappresenta una sezione orizzontale che colpisce il romboencefalo in tutta la sua lunghezza e passa per la parte media della vescicola auditiva.

Si vede anteriormente il primo segmento del romboencefalo, segmento cerebellare: il taglio passa vicino alla sua volta e colpisce il solco che lo separa dal cervello medio, del quale si vede l'estremità posteriore. Per la direzione del taglio questo segmento assume una forma esageratamente conica: esaminando però altri embrioni, nei quali il taglio passi per l'asse dell'encefalomero in parola, si vede che esso è solo leggermente più stretto nella sua estremità rostrale. Questo rombomero presenta una lunghezza alquanto superiore a quella dei susseguenti ed ha le pareti pochissimo convesse quasi pianeggianti. Il limite di separazione dal cervello medio, è segnato da una cresta interna non molto pronunciata e da un solco esterno appena accennato, vicino al quale però trovasi un vaso. Cresta e solco si vedono nettamente in sezioni più basse di quella rappresentata nella figura. Alla sua estremità caudale questo segmento è separato dal successivo per una cresta interna molto sviluppata e per un solco esterno appena accennato, vicino al quale si trova un discreto vaso.

Il secondo segmento del romboencefalo è più corto e più convesso degli altri e colla sua faccia esterna sta in rapporto coll'abbozzo del trigemino.

Il terzo segmento è un pò più lungo e meno convesso del precedente e non si presenta connesso con alcun abbozzo di nervo craniale.

Il quarto è un pò più breve del terzo, ma più incurvato e sta in rapporto coll'abbozzo dell'acustico faciale.

Il quinto segmento è più lungo del precedente e del seguente e corrisponde alla vescicola auditiva, però non presenta più con essa la stretta aderenza riscontrata negli stadi antecedenti.

Il sesto si trova in rapporto con un abbozzo gangliare, che si può attribuire al glossofaringeo.

Abbiamo finalmente il settimo segmento, il quale caudalmente non presenta nè cresta nè solco e quindi non ha limite distinto. Colla sua faccia esterna si trova in connessione un abbozzo gangliare ancora poco sviluppato, rudimento del vago.

Vediamo ora le particolarità istologiche, le quali si riscontrano nelle pareti dei segmenti del romboencefalo. La parete si presenta ancora essenzialmente cellulare con i nuclei strettamente addossati tra loro; però nella parte esterna c'è un sottile alone chiaro, che risulta dalla porzione protoplasmatica delle cellule sottostanti e non può certo considerarsi, come qualcuno ha voluto, quale il

primo abbozzo dello strato reticolare. Questo strato chiaro si presenta più sviluppato in corrispondenza del solco tra un encefalomero e l'altro, tanto che, mentre esternamente attenua il solco, internamente manda un prolungamento sottile, che s'insinua in mezzo allo strato nucleare fino a due terzi o tre quarti del suo spessore, dando luogo alla formazione di un distinto setto.

La formazione del setto si può spiegare nel seguente modo. Il solco, che separa un segmento dall'altro, non è che il risultato di una invaginazione di tutta la parete cerebrale. La zona chiara esterna, che occupa il fondo di questa invaginazione, viene compressa dalle zone cellulari che si trovano sui suoi lati e si riduce ad una sottile lamina, che costituisce il setto.

I nuclei, che occupano la maggior parte dello spessore della parete cerebrale, presentano una disposizione raggiata, diversa però a seconda della porzione del segmento che occupano. In corrispondenza della parte media del segmento i raggi convergono nella cavità del tubo nervoso. Invece in corrispondenza dei solchi tra un encefalomero e l'altro i raggi convergono all'esterno del tubo stesso.

All'apice della cresta, che separa un encefalomero dall'altro e che ora si presenta molto più arrotondata che negli stadi antecedenti, i nuclei sono assai stipati e raggiungono la faccia interna del tubo nervoso: nel resto invece ne sono separati da un alone chiaro di forma semilunare col maggiore spessore corrispondente alla parte media del segmento.

Entro questo alone chiaro si trovano figure cariocinetiche, le quali occupano di solito la parte intermedia tra il centro del segmento e la cresta divisoria, più vicine a quest'ultima che non al primo. Qualche figura cariocinetica può trovarsi anche in corrispondenza della parte media del segmento, rarissimamente si riscontra invece in corrispondenza della cresta. Sicchè la zona di accrescimento dei segmenti trovasi vicino alla estremità di questi, ma non la raggiunge.

I vasi nutritizi del romboencefalo, come ho già detto, corrispondono ai solchi tra due encefalomeri vicini.

Il primo vaso, o più rostrale, scorre vicino al solco tra primo e secondo segmento del romboencefalo, è molto sviluppato e sta a ridosso della parete cerebrale. Il secondo e terzo vaso corrispondono relativamente ai solchi tra secondo e terzo e terzo e quarto rombomero, sono anche essi abbastanza grandi, sono separati per un breve spazio dalla parete cerebrale ed in questo spazio è interposto un mesenchima straordinariamente povero di nuclei. Il quarto, quinto e sesto vaso aderiscono ai corrispondenti solchi, anzi colla loro faccia mediale si modellano sulla forma di essi.

Embrione N. 7.

Gli embrioni di questo stadio misurano una lunghezza di mm. 4. All'esame in toto si osservano distintamente tre archi viscerali e l'abbozzo del mascellare superiore, che come un bottone comincia a sporgere dall'arco mandibolare.

La volta del romboencefalo si è assottigliata per una notevole estensione formando una trasparente membrana otturatrice, sulla quale si scorge una rete vascolare.

Gli arti superiori si sono resi vieppiù distinti, gli inferiori invece formano un debole rilievo.

All'esame delle sezioni si osserva che le due aorte dorsali si uniscono in un tronco unico impari a livello della parte media dell'abbozzo gastrico. Il tubo tracheale si è alquanto allungato e si divide alla sua estremità in due tubi bronchiali ancora semplici e brevi.

Si ha una vescicola ottica secondaria, la cui concavità abbraccia l'abbozzo del cristallino, ancora largamente aderente all'ectoderma.

Importanti perfezionamenti istologici sono avvenuti nel sistema nervoso. I nervi spinali hanno una struttura essenzialmente fibrillare e ben distinto è l'abbozzo della radice anteriore e della posteriore col suo ganglio. Così pure comincia ad apparire la struttura fibrillare negli abbozzi dei nervi craniali. Nella parte più esterna del cervello e del midollo spinale appare un sottile strato reticolare, velo marginale. Nel midollo spinale, come pure nel romboencefalo, comincia a differenziarsi lo strato inguainante. Si scorgono i primi vasi, che penetrano nella parte ventrale del midollo spinale e del cervello.

Nel romboencefalo si osservano ancora distintamente sette segmenti. Questi ventralmente sono assai ben delimitati fino in corrispondenza del pavimento: invece verso la parte media della parete laterale del tubo nervoso questa delimitazione diventa meno netta ed ogni traccia di essa scompare in vicinanza della membrana otturatrice.

Osservando i rombomeri in corrispondenza del loro massimo sviluppo si vede che essi hanno la loro faccia interna concava, terminante a ciascuna estremità nella cresta. La faccia esterna invece si presenta pianeggiante, perchè il maggiore sviluppo della sostanza reticolare in corrispondenza dei solchi ne ha colmato quasi completamente la depressione, lasciando tutto al più una debole incavatura in corrispondenza della porzione più ventrale.

Vediamo ora la costituzione istologica di un rombomero andando dall'interno verso l'esterno. Troviamo dapprima un alone chiaro sottile di forma semilunare, formato dalla parte interna protoplasmatica delle cellule sovrastanti. Vi si riscontrano alcuni nuclei, ma questi sono principalmente situati nella parte del rombomero intermedia tra il centro e le estremità e sono quasi tutti nuclei in cariocinesi. Le due estremità o corni dell'alone chiaro sono sottilissime e si continuano con le corrispondenti dei segmenti vicini.

All'alone chiaro segue il secondo strato, che è il più importante perchè occupa i due terzi dello spessore della parete, ed è costituito da elementi coi nuclei fortemente ravvicinati e privi di figure cariocinetiche. Questo strato assume anche

esso una forma semilunare e nella parte media di ciascun rombomero è più spesso che alle estremità.

Il terzo strato è poco considerevole ed è formato da scarsi nuclei più grandi e più chiari dei precedenti, riuniti in piccoli gruppi, separati gli uni dagli altri per mezzo di una sostanza chiara finamente punteggiata e reticolata, costituita dalla parte più interna dello strato susseguente.

Segue finalmente il quarto strato; questo si presenta privo di nuclei e formato da un intreccio di sottilissimi filamenti debolmente colorati, costituisce quindi il primo abbozzo del velo marginale.

Esso regolarizza le anfrattuosità degli strati precedenti e presenta il minimo spessore in corrispondenza della parte media del segmento: di quì va crescendo e raggiunge il massimo sviluppo nella formazione del setto: questo setto ora nella sezione presenta una forma triangolare, coll'apice che raggiunge od oltrepassa appena la metà dello spessore della parete cerebrale: esso non è formato esclusivamente di tessuto reticolare, ma presenta nella sua compagine un certo numero di nuclei appartenenti allo strato sottostante ed inoltre nella parte più ventrale qualche sottilissimo vaso, inizio della irrorazione del tubo romboencefalico, (fig. 12). A causa della speciale disposizione del velo marginale la faccia esterna del romboencefalo diviene uniforme o mostra appena un accenno del solco esterno, che negli stadi precedenti separava i rombomeri.

Visti così i caratteri comuni a tutti i rombomeri esaminiamo le particolarità di ciascuno di essi.

Il primo rombomero ha nel suo insieme la forma di un cono tronco coll'apice rivolto rostralmente e separato dal cervello medio per un profondo solco. Questo rombomero a causa della curva faciale ha il pavimento più breve della volta, ma nel suo insieme si presenta più lungo dei successivi.

La sua volta rostralmente ha lo stesso spessore della parete del cervello medio, ma verso l'indietro va gradualmente assottigliandosi fino a continuarsi nella sottile membrana otturatrice. Si ha in tal modo l'aspetto caratteristico della lamina cerebellare.

Il secondo rombomero corrisponde al punto della maggiore ampiezza trasversale del romboencefalo, è più breve del precedente, fortemente convesso ed un pò più stretto rostralmente. Possiede un distinto velo marginale, le cui fibrille hanno un decorso prevalentemente sagittale. Sulle pareti laterali molte fibrille, che vengono dalla parte caudale del segmento, giunte nella parte più convessa, non si continuano verso l'innanzi nella porzione rostrale, ma si piegano bruscamente verso l'esterno, fuoriescono dal segmento e vengono ad intrecciarsi colle vicine in mezzo ad una potente massa cellulare, che rappresenta l'abbozzo del ganglio di Gasser. Questo presenta nel suo insieme una forma piramidale coll'apice smusso poggiante sulla parete cerebrale, colle faccie laterali abbastanza

ben delimitate, colla base rivolta verso l'esterno e ventralmente: i confini di questa base sono poco netti e si perdono vicino all'ectoderma.

Il terzo rombomero ha presso a poco la stessa lunghezza del precedente, e meno convesso e, corrispondentemente alla forma conica della parte posteriore del romboencefalo, è un pò più largo rostralmente che caudalmente. Come negli stadi antecedenti esso non sta in rapporto con alcun abbozzo gangliare.

Il quarto rombomero per la forma e grandezza è simile al precedente. Il suo velo marginale invia esternamente un prolungamento, che appena penetrato nel mesenchima si carica di numerose cellule, formando l'abbozzo dell'acusticofaciale. Questo abbozzo è diretto esternamente e rostralmente e viene a mettersi in rapporto colla faccia rostrale della vescicola auditiva. Però la porzione anteroventrale di esso, che si distingue per le sue cellule, più grandi e più chiare, non contrae alcun rapporto colla vescicola auditiva, ma si porta ancora esternamente e ventralmente e viene a perdersi nello spessore dell'arco ioideo. Questa porzione rappresenta l'abbozzo del nervo faciale.

Il quinto rombomero per forma e grandezza non differisce essezialmente dal precedente: esso trovasi in rapporto colla vescicola auditiva, ma questo rapporto non è più così stretto come negli stadi antecedenti, poichè tra le due formazioni si è interposto uno strato di mesenchima, percorso da piccoli vasi. Notasi inoltre un certo cambiamento di rapporto, poichè la vescicola auditiva si è un pò spostata caudalmente ed il suo fondo non corrisponde più alla parte centrale del quinto rombomero, ma alla sua metà caudale.

Il sesto rombomero è in modo appena apprezzabile più breve del precedente. Dalla parte media della sua faccia esterna si distaccano pochi e sottili fascetti di fibrille, che quasi subito si perdono nello spessore di un accumulo cellulare allungato e diretto ventralmente, all'indietro ed all'esterno: questo è l'abbozzo del glossofaringeo.

Il settimo ed ultimo rombomero, come negli stadî precedenti, non ha limiti netti all'indietro, tuttavia, tenendo conto dell'andamento della curva della sua parete, si può ritenere che esso abbia una lunghezza più che tre volte maggiore di quella dei precedenti. Dalla sua faccia esterna partono parecchi fascetti fibrillari intramezzati da nuclei: questi fascetti si dirigono verso l'esterno, attraversando una zona di mesenchima assai ricca di vasi, e s'immettono poi in una massa gangliare di forma conica colla base rivolta rostralmente, abbozzo del nervo vago. Nell'apice di questa massa viene a terminare un distinto e cospicuo fascetto, che si stacca dalla faccia laterale della parte più bassa del romboencefalo e che si può considerare come l'abbozzo dell'XI paio. Nella parte ventrale di questo rombomero si vedono distintamente i fascetti radicolari dell'ipoglosso.

Passiamo ora all'esame dei vasi. L'arteria vertebrale si distacca dell'aorta dorsale in un piano un pò più craniale del primo miotomo distinto e del primo paio di nervi spinali, immediatamente al di sopra dello sbocco del quarto arco

aortico. Giunta vicino alla faccia anteriore del tubo nervoso si ripiega verso l'alto e scorre medialmente alle radicole dell'ipoglosso. Alla sua origine ha un discreto calibro, che quasi subito si riduce notevolmente. Dalla sua faccia posteriore si vedono partire parecchi rametti sottilissimi che penetrano nella parte ventrale del tubo nervoso.

Circa un mezzo millimetro al di sopra della loro origine le due vertebrali riacquistano un discreto volume e si accostano una all'altra in modo di esser separate da un'intervallo di poco superiore al loro diametro. Esse sono vicinissime al tubo nervoso ed in qualche punto lo toccano. Scorrono così sotto il pavimento del romboencefalo, poi sotto quello del cervello medio, adattando il loro decorso alla stretta curvatura di questo.

In corrispondenza dell'apice del pilastro di Rathke le due vertebrali si scambiano un'anastomosi di volume variabile, dopo la quale si allontanano una dal l'altra e raggiungono i lati del cervello intermediario, scorrendo dapprima vicino al solco che lo separa dal cervello medio, indi ventralmente ad esso, finchè giunte a livello dell'infundibolo sboccano nelle carotidi interne.

Per tutta l'estensione del settimo segmento romboencefalico le vertebrali non danno che piccolissimi rami, i quali senza un ordine rilevabile penetrano nello spessore della porzione più ventrale del tubo nervoso.

In corrispondenza del solco, che separa il sesto rombomero dal settimo, da ciascuna vertebrale si stacca un vaso un pò più grande, *arteria nutritizia estra cerebrale*, che scorre ventro-dorsalmente a ridosso del solco stesso. Questo vaso poco dopo la sua origine manda un sottile rametto, *arteriola nutritizia intracerebrale*, che attraversa il setto e raggiunge la parte profonda dello strato ricco di nuclei: indi l'arteria nutritizia estracerebrale si divide in più rami, che si spandono nel mesenchima avvolgente la parte vicina del romboencefalo. Tra questi vasi ve ne è uno, il quale generalmente si presenta più sviluppato: questo continua il tragitto del vaso da cui ha tratto origine, scorre cioè lungo il solco romboencefalico e manda ancora due o tre arteriole intracerebrali, che, come la prima, attraversano il setto e raggiungono la parte profonda dello strato nucleare. Quando i vari rami estracerebrali stanno per raggiungere la membrana otturatrice si suddividono ancora ed anastomizzandosi tra loro e coi vicini formano una rete sulla membrana otturatrice stessa.

A livello del solco tra quinto e sesto rombomero la vertebrale presenta una forte dilatazione: dalla parte esterna di essa partono esigui rametti che si portano lateralmente nel mesenchima vicino e vi si perdono: dalla sua faccia dorsale si stacca invece un ramo più cospicuo, che decorre lungo il solco e presenta un comportamento simile al ramo omologo precedentemente descritto. Sono specialmente numerosi i rametti che esso manda verso l'innanzi e che scorrono nel mesenchima interposto tra la vescicola auditiva e la parete del quinto rombomero.

Corrispondentemente al solco tra quarto e quinto rombomero dalla vertebrale

si distacca un nuovo ramo nutritizio estracerebrale. Questo si divide subito in più rametti, che scorrono in prossimità del solco e si distribuiscono al mesenchima posto attorno al romboencefalo, anastomizzandosi coi rami delle arterie vicine, finchè si sciolgono nella rete della membrana otturatoria. Dal ramo più prossimo al solco partono due o tre sottilissimi vasi, che traversano il setto e raggiungono la parte profonda della parete cerebrale.

Lo stesso comportamento si verifica in corrispondenza del solco tra terzo e quarto e tra secondo e terzo rombomero: in corrispondenza di quest'ultimo si nota una anastomosi tra la vertebrale e la carotide interna, anastomosi che presenta una direzione assai obbliqua dall'interno all'esterno e dall'avanti all'indietro.

In corrispondenza del solco tra primo e secondo rombomero si stacca dalla vertebrale un vaso assai piccolo, che, dopo aver dato un'arteria nutritizia intracerebrale, si scioglie in rametti mesenchimali, che si anastomizzano coi rami vicini.

Dati questi rami l'arteria vertebrale, poco prima di raggiungere l'apice del pilastro di Rathke e contrarre l'anastomosi colla corrispondente dell'altro lato, emette un cospicuo tronco, che si porta dorsalmente scorrendo vicino al solco tra primo rombomero e cervello medio, finchè si scioglie in numerosi rami, i quali decorrono nelle spessore del mesenchima, che riveste la lamella cerebellare.

Prima di lasciare la descrizione di questi embrioni è conveniente dire qualche parola sul comportamento dei rami nutritizi intracerebrali del romboencefalo. Questi rami, penetrati nella parte più ventrale della parete laterale, si dirigono dorsalmente e medialmente senza mai oltrepassare il terzo ventrale della parete stessa. Per quanto si può rilevare senza il soccorso delle iniezioni, questi rami si presentano ora come semplici diverticoli vascolari terminati a fondo cieco. Essi sono assai piccoli, tanto da permettere appena il passaggio di un eritrocito e di regola nel punto in cui penetrano nel tubo nervoso presentano il minimo diametro, mentre che nella parte terminale possono presentare una dilatazione ed in qualche caso una biforcazione in due brevi diverticoli diretti uno rostralmente ed uno caudalmente. Questi due diverticoli sono il primo accenno della formazione di rami che, anastomizzandosi coi vicini, daranno luogo ad anse vascolari. Lo sviluppo di queste nell'embrione in parola si è già verificato nella parte cervicale del midollo spinale.

Embrione N. 8.

Questi embrioni misurano una lunghezza di mm. 5 e per la forma esterna non differiscono notevolmente da quelli dello stadio precedente.

All'esame in toto si osservano solo i primi due archi viscerali, mentre che la formazione del seno cervicale nasconde i susseguenti.

Notevole è lo sviluppo degli arti superiori rappresentati da una sporgenza a forma di paletta. Un pò meno sviluppati si presentano gli arti inferiori.

All'esame delle sezioni si rileva che vi sono tre archi aortici, cioè il terzo, il quarto ed il sesto, dei quali il quarto è il più grande. Del primo e secondo non rimane che la porzione ventrale, che penetra nel corrispondente arco viscerale e vi si ramifica.

Il tubo tracheale ed i due tubi bronchiali si sono notevolmente allungati, però questi ultimi si presentano ancora semplici.

L'abbozzo del cristallino è ancora largamente aderente all'ectoderma.

Sono diventati assai numerosi i vasi, che penetrano nella parte ventrale dell'asse cerebrospinale, salvo che in corrispondenza della porzione più caudale.

Osservando il romboencefalo rileviamo che in esso non sono intervenuti cambiamenti degni di nota perciò che riguarda il numero e la forma dei suoi rombomeri. Solo questi particolari meritano di essere rilevati.

Il pavimento del romboencefalo nella sua parte mediana si è notevolmente assottigliato e su di esso non giungono, nè solchi esterni, nè creste interne, sicchè nelle sezioni sagittali mediane si presenta uniforme.

Il solco, che separa il romboencefalo dal cervello medio, si è maggiormente approfondato: ne risulta quindi che si è esagerata la conicità del primo rombomero e si è maggiormente inclinata la lamella cerebellare, la quale ora forma coll'asse del tubo nervoso un angolo di circa 45 gradi.

I rapporti dei rombomeri cogli abbozzi dei nervi craniali non hanno subito cambiamenti.

Alcune differenze istologiche si verificano invece nella costituzione dei rombomeri in corrispondenza della loro parte più vicina alla placca basale.

L'alone chiaro interno si è assottigliato, ma presenta ancora figure cariocinetiche le quali occupano la stessa posizione osservata negli stadî precedenti.

Il secondo strato si presenta abbastanza distintamente diviso in due parti di spessore disuguale, una interna, più sottile, che ha conservato l'aspetto primitivo ed è formata da nuclei fortemente ravvicinati e che si può ora considerare come la zona ependimale ed una esterna i cui nuclei sono un pò meno stipati con tendenza a disporsi in senso raggiato. Siccome questa parte per il suo aspetto rappresenta una zona di passaggio allo strato successivo la indicherò colla denominazione di zona di passaggio.

Tra lo strato ependimale e la zona di passaggio si vede spesso uno spazio chiaro, percorso da un sottile vaso a direzione sagittale.

Lo strato successivo, che ho indicato come terzo nello stadio antecedente e che ora per il formarsi della zona di passaggio è divenuto quarto, si mostra più spesso, i suoi nuclei hanno assunto una disposizione nettamente raggiata ed i raggi sono separati da strie chiare, che si avanzano dal velo marginale.

Gli elementi di questo strato hanno invaso anche i setti.

Il velo marginale è pure esso cresciuto di spessore.

Importanti sono le modificazioni che ci presentano i vasi.

Rostralmente allo sbocco del terzo arco aortico la continuazione dell'aorta dorsale, cioè la carotide interna, si presenta notevolmente impiccolita: essa si ripiega subito verso l'innanzi, seguendo la curva generale della testa, e nello stesso tempo presentando anche un'altra curva colla concavità rivolta verso l'interno ed abbracciante la parte più ventrale della vescicola auditiva. Passa così ventralmente e lateralmente al romboencefalo ad una certa distanza da esso e dapprima gli è quasi parallela, poi a livello del terzo rombomero si piega bruscamente innanzi, percorrendo la corda dell'arco descritto dal cervello medio ed intermedio e costeggiando la parte laterale della volta del faringe, finchè, raggiunti i lati dell'abbozzo ipofisario, termina confluendo a pieno canale colla vertebrale.

Durante il suo tragitto la carotide interna manda un certo numero di piccoli rami che si perdono nel mesenchima a breve distanza dalla faccia ventrale del cervello senza contrarre visibili rapporti con altri vasi.

Dall'aorta dorsale in vicinanza dello sbocco del sesto arco aortico ed immediatamente sopra il primo paio di nervi spinali si stacca l'arteria vertebrale. Questa alla sua origine presenta un calibro abbastanza notevole, avendo un diametro che è circa un terzo di quello dell'aorta. Si dirige dapprima un pò obbliquamente verso l'alto e l'indietro passando medialmente ai filetti radicolari dell'ipoglosso: giunta a breve distanza dal tubo nervoso, assume un decorso ascendente e presenta un notevole restringimento del suo calibro, che però ben presto torna a crescere.

Decorrendo lungo la parte terminale del romboencefalo, oltre a qualche ramo che si porta lateralmente incrociando le radici dell'ipoglosso, emette numerosi rametti, che penetrano nel pavimento del tubo nervoso e si distribuiscono alla metà ventrale di questo.

In questa prima parte del loro tragitto le vertebrali presentano variazioni notevoli del loro calibro, variazioni che avvengono senza regola, nè simmetria, tanto che in qualche sezione si può osservare una delle vertebrali, che ha un calibro doppio dell'altra.

In corrispondenza del sesto rombomero le due vertebrali, che si erano venute gradatamente ravvicinando, sono riunite da due grosse anastomosi poste immediatamente una dietro l'altra. Più che di anastomosi trattasi di fusione delle due vertebrali per la formazione del primo abbozzo del tronco basilare.

A livello della parte caudale dell'abbozzo dell'organo auditivo le due arterie vartebrali tornano indipendenti e da questo punto scorrono parallele ed a breve distanza una dall'altra, addossate al pavimento del romboencefalo. Durante questo tragitto il loro calibro va gradatamente aumentando. Raggiungono poi il pavimento del cervello medio e ne seguono perfettamente la curva, sebbene siano ora separate per un breve intervallo dalla parete cerebrale. Come nello stadio

antecedente, vicino all'apice del pilastro di Rathke sono unite da un forte tronco anastomotico trasversale.

Arrivate al solco tra cervello medio ed intermedio le due vertebrali decorrono per un breve tratto in corrispondenza di esso, poi passano sui lati del cervello intermediario; si ripiegano indi ventralmente mentre il loro calibro subisce una forte diminuzione e raggiunti i lati dell'abbozzo ipofisario si anastomizzano a pieno canale colla carotide interna. Nel punto in cui si ripiegano distaccano un ramo, che per la sua direzione si potrebbe considerare come la continuazione della vertebrale stessa. Questo ramo si porta ancora rostralmente, passa dorsalmente al peduncolo della vescicola ottica e raggiunge la parte laterale del pavimento del cervello anteriore.

Durante questo tragitto le arterie vertebrali mandano numerosi rami, ma noi ci occuperemo solo di quelli che si staccano in corrispondenza del romboencefalo. Per tutta l'estensione del settimo ed ultimo segmento romboencefalico le arterie vertebrali, senza alcun ordine apprezzabile, inviano una grande quantità di piccoli rami intracerebrali. Ciascuno di questi attraversa la parte laterale del pavimento del settimo rombomero e nella profondità della porzione più ventrale della parete laterale presenta una dilatazione corrispondentemente alla quale si divide in tre rami, uno rostrale uno caudale ed uno dorsale. Il ramo rostrale si anastomizza col ramo caudale dell'arteria corrispondente posta immediatamente innanzi: il ramo caudale si anastomizza col rostrale dell'arteria posta immediatamente indietro. Il ramo dorsale decorre nella profondità dello strato nucleare e, raggiunto il mezzo della parete laterale, si ripiega bruscamente verso l'esterno, attraversa gli strati sovrastanti e, divenuto estremamente sottile, riesce dal tubo nervoso. Nel punto in cui si ripiega può presentare una dilatazione, dalla quale partono pure un ramo caudale ed uno rostrale, che come i corrispondenti situati più ventralmente si anastomizzano coi rami vicini. Si formano così due serie di arcate longitudinali, una posta nella estremità ventrale della parete laterale e continua, una posta nel mezzo della parete laterale e discontinua.

Questi stessi fatti si verificano negli altri sei rombomeri, ma in modo regolare e con un ordinamento che è strettamente legato alla divisione del romboencefalo, cioè dall'arteria vertebrale, corrispondentemente ad ogni solco romboencefalico, si distacca un'arteria nutritizia estracerebrale, la quale si avvia lungo il suo solco, ma dopo un breve tragitto si divide in più rami, che frequentemente si anastomizzano tra loro. Sicchè man mano che noi ci allontaniamo dalla parte ventrale divengono meno evidenti i rapporti tra solco romboencefalico ed arteria nutritizia estracerebrale così evidenti negli stadi antecedenti. Però con frequenza si osserva che i rami più cospicui sono quelli che decorrono lungo i solchi.

Quando i vari rami estracerebrali hanno raggiunto la volta romboencefalica le ramificazioni e le anastomosi divengono più abbondanti, formando sulla mem-

brana otturatrice quella caratteristica rete, che si può vedere anche nell'esame dell'embrione in toto.

Ciascuna arteria nutritizia estracerebrale appena dopo la sua origine manda un tenue ramo, che penetra nella parte più ventrale del solco dirigendosi dorsalmente, attraversa il velo marginale del setto in corrispondenza del quale si presenta eccessivamente ristretta, poi lo strato di passaggio e scorre sulla faccia esterna della zona ependimaria finchè, raggiunta la metà della parete laterale, si ripiega verso l'esterno e dopo essersi nuovamente assottigliata fuoriesce dal tubo nervoso attraversando il setto.

Abbiamo così per ogni solco romboencefalico ed unicamente in corrispondenza di esso un'arcata vascolare traversale, il cui tragitto si svolge in gran parte tra la zona di passaggio e la zona ependimale. Nel momento in cui il vaso giunge tra queste due zone presenta una dilatazione, dalla quale parte un ramo rostrale ed uno caudale. Il primo si anastomizza col ramo caudale dato dall'arteria analoga posta all'innanzi, il secondo col ramo rostrale dell'arteria posta all'indietro, Fig. 13. Si viene così a formare una serie regolare di arcate longitudinali poste nella parte più ventrale della parete laterale tra la zona di passaggio e lo strato ependimario.

Così pure quando l'arcata trasversale, ripiegandosi verso l'esterno, sta per penetrare nella zona di passaggio presenta un'altra dilatazione, dalla quale parte un ramo caudale ed uno ventrale. Questi si comportano come i rami corrispondenti posti più ventralmente, dando così luogo ad una seconda serie di arcate longitudinali, che decorrono pure a ridosso dello strato ependimario vicino al mezzo della parete laterale.

Nella metà dorsale del romboencefalo non si riscontrano ancora vasi intracerebrali.

Embrione N. 9.

Gli embrioni di questo stadio non differiscono molto da quelli dello stadio precedente. Essi misurarono una lunghezza di mm. 5, 5. Hanno i due tubi bronchiali ancora semplici, però il destro è alquanto più sviluppato del sinistro. Il cristallino aderisce all'ectoderma per un tratto ristretto.

Il romboencefalo si è notevolmente ingrandito e verso la sua estremità caudale presenta la forte curva nucale (1), che forma un angolo retto. Esso si può dividere in due porzioni una caudale ed una rostrale.

(1) Gli autori generalmente dicono che la curva nucale corrisponde al limite tra mielencefalo e midollo spinale. Effettivamente in questi embrioni l'abbozzo della prima vertebra cervicale, come pure la radicola più caudale dell'ipoglosso trovansi alquanto al disotto della curva nucale, quindi il limite del mielencefalo si deve riporare di altrettanto al di sotto della curva nucale.

La porzione caudale risulta formata dal forte allungamento di quella parte, che abbiamo considerato come settimo rombomero e si presenta cilindrica.

La porzione rostrale invece è ancora nettamente divisa in sei rombomeri ed ha esagerato la sua forma biconica, presentando la massima ampiezza traversale in corrispondenza del secondo rombomero.

Per questo fatto, come anche per l'ulteriore strozzamento del solco posto tra mesencefalo e romboencefalo, la lamella cerebellare ha assunto una direzione quasi perpendicolare all'asse cerebrale, salvo che alla sua estremità posteriore, ove si ripiega caudalmente per continuarsi nella membrana otturatrice.

In tutta la metà ventrale delle pareti laterali del romboencefalo (placca del fondo di His) la divisione in rombomeri è molto netta nella faccia interna per opera di creste arrotondate ed assai pronunciate. La faccia esterna invece non presenta più traccia di solchi.

Esaminando la costituzione istologica di ciascun rombomero si vede che lo strato ependimario e la zona di passaggio, che è molto sviluppata, si modellano sulla curvatura dei rombomeri ed anzi la esagerano, essendo più spessi nella parte media, che alle estremità del rombomero. Invece i due strati più esterni e specialmente il velo marginale si comportano precisamente nel modo opposto, sicché colmando le depressioni presentate dagli strati sottostanti, rendono uniforme la faccia esterna del romboencefalo.

L'arteria vertebrale nasce dall'aorta dorsale in corrispondenza dello sbocco del quarto arco aortico e cranialmente al primo paio di nervi spinali, raggiunge ben presto la faccia anteriore del tubo nervoso e scorre lungo di essa. Un poco caudalmente all'inflessione nucale le due arterie vertebrali entrano in rapporto tra loro per una sottile anastomosi.

In corrispondenza del sesto rombomero le due vertebrali confluiscono in un grosso tronco basilare, che si conserva tale solo per un breve tratto, poiché ben presto è sostituito da un plesso arterioso, che giunge fino a livello dell'estremità craniale del terzo rombomero, ove si trasforma in due tronchi, che per il loro comportamento si debbono ritenere come rappresentanti delle comunicanti posteriori e non delle cerebrali posteriori, le quali si mostreranno più tardi.

Il plesso osservato non è altro che il complesso di numerose e piccole anastomosi a direzione variabile, che le due vertebrali si scambiano prima di fondersi in un tronco unico.

Le due arterie comunicanti posteriori scorrono dapprima vicinissime una all'altra ed al tubo nervoso: a livello del cervello medio esse si scostano un poco dal pavimento cerebrale e, dopo essersi scambiata all'apice del pilastro di Rathke una grossa anastomosi, raggiungono il solco tra cervello medio ed intermediario, indi la faccia laterale del cervello intermediario, finchè, arrivate a livello dell'ipofisi, si ripiegano ventralmente e si riuniscono colla carotide interna.

Esaminando tutta quella parte delle arterie vertebrali, del tronco basilare e

delle comunicanti posteriori, che sta in rapporto col romboencefalo, si vede come delle caratteristiche arterie, le quali negli stadi antecedenti si distaccano da questi tronchi con grande regolarità, corrispondentemente ad ogni solco romboencefalico, ora se ne riscontra sviluppata solo una, cioè quella che corrisponde al solco tra quarto e quinto rombomero: però questa arteria, dopo esser passata per un breve tratto a ridosso del tubo nervoso, si ripiega lateralmente, raggiunge il fondo della vescicola auditiva ed in corrispondenza di questa si scioglie in numerosi rami. Per tale comportamento questo vaso può considerarsi come l'abbozzo dell'arteria auditiva interna.

Le altre arterie nutritizie estracerebrali, disposte segmentalmente, ora sono state sostituite da una quantità di piccoli rami, che decorrono senza norma determinata lungo la faccia esterna del romboencefalo. Tuttavia un accenno della primitiva disposizione si può ancora ritrovare nel fatto che fra questi rami estracerebrali ve ne sono alcuni più sviluppati e questi si trovano di preferenza corrispondentemente al limite tra due rombomeri.

La circolazione intracerebrale del romboencefalo è formata ancora sullo stesso tipo fondamentale osservato nello stadio precedente, salvo alcune particolari modificazioni. I vasi penetrano nel romboencefalo sempre in corrispondenza del limite tra un rombomero e l'altro: nel punto di penetrazione si presentano oltremodo sottili e tali si conservano finchè decorrono nel velo marginale. Le arcate dorsoventrali sono pure esse assai sottili. Sono invece assai sviluppate le arcate longitudinali, che ora presentano una forte convessità rivolta esternamente e quindi parallela alla curva della faccia interna del rombomero. Esse inoltre hanno un decorso ondulato e perciò nelle singole sezioni si presentano frammentate. Dalla loro faccia esterna partono rami, che penetrano nella zona di passaggio e che sono specialmente visibili nelle arcate ventrali. Fig. 14.

La metà dorsale del romboencefalo è ancora priva di vasi.

Embrione N. 10.

Gli embrioni di questo stadio misurano mm. 6 e per l'insieme dei loro caratteri si presentano alquanto più evoluti di quelli dello stadio precedente.

Essi hanno abbastanza sviluppato l'abbozzo degli emisferi cerebrali, la curva del ponte è ben pronunciata. Il peduncolo ottico è ancora cavo, si ha la prima comparsa del pigmento nella membrana coroidea della retina: il cristallino è completamente staccato dall'ectoderma: i tubi bronchiali cominciano a ramificarsi. L'aorta dorsale di destra è più piccola di quella di sinistra e le due aorte dorsali si riuniscono nell'aorta impari a livello della biforcazione tracheale.

Il romboencefalo si presenta formato di una porzione rostrale biconica e di una caudale cilindrica. Nella porzione biconica il massimo della dilatazione cor-

risponde ancora al secondo rombomero, e dietro questo il cono posteriore risulta formato dal terzo, quarto e quinto rombomero ancora ben distinti nella loro parte più ventrale. Il sesto rombomero non è più netto e corrisponde al punto di passaggio tra parte conica e cilindrica.

La parete romboencefalica si è notevolmente ispessita in tutta la sua metà ventrale e l'ispessimento è dovuto a tutti gli strati salvochè all'ependimario.

L'arteria vertebrale ha subito un notevole spostamento alla sua origine, in quantochè ora nasce dall'aorta dorsale alquanto caudalmente allo sbocco dell'ultimo arco aortico, poco sopra il punto di confluenza delle due aorte, a livello del settimo paio di nervi spinali. Questa notevole modificazione è dovuta al fatto che alla vertebrale primitiva, la quale era solo cerebrale, si è ora aggiunta una nuova porzione, la vertebrale cervicale.

Infatti, osservando embrioni di poco meno avanzati nello sviluppo, si può scorgere nella vertebrale cervicale un certo numero di dilatazioni, ciascuna delle quali corrisponde ad un paio di nervi cervicali. Ogni dilatazione riceve un'arteria spinale. Successivamente si ha l'obliterazione dell'origine della vertebrale craniale, che si mette in diretta continuazione della vertebrale cervicale. Indi scompaiono con progressione rostrocaudale le varie arterîe spinali, che sboccano nella vertebrale cervicale.

La vertebrale definitiva si dirige dapprima verso l'indietro, passando medialdialmente al cordone limitrofo del simpatico, raggiunta la faccia mediale del settimo nervo spinale manda un cospicuo ramo laterale, che si porta verso l'arto superiore formando l'abbozzo della succlavia: indi si ripiega rostralmente, scorrendo a breve distanza dal tubo nervoso, immersa entro addensamenti mesenchimatosi, che rappresentano il primo abbozzo delle vertebre cervicali. Durante il suo tragitto cervicale presenta un calibro variabile e talvolta differente nei due lati e manda piccoli rami ai nervi cervicali ed al tubo nervoso.

Arrivata a livello dell'interstizio occipito-atlantoideo si piega bruscamente verso l'interno, manda un piccolo ramo, che pel suo comportamento si può considerare come l'abbozzo dell'arteria spinale anteriore, indi si piega innanzi, passa medialmente ai filetti radicolari dell'ipoglosso e convergendo colla corrispondente dell'altro lato vi si unisce a livello della parte craniale del settimo rombomero, dando luogo ad un grosso tronco impari e mediano, l'arteria basilare.

Questo tronco scorre lungo la faccia anteriore del romboencefalo in un solco longitudinale di questo, modellando il suo andamento sulla curva del ponte, finchè, giunto a livello del secondo rombomero, si divide nelle due arterie comunicanti posteriori. Queste si comportano come nello stadio precedente, costeggiano cioè il pavimento del cervello medio, decorrendo ad una certa distanza da esso, all'apice del pilastro di Rathke si scambiano una forte anastomosi, raggiungono il solco tra cervello medio ed intermediario, poi la faccia laterale del cervello

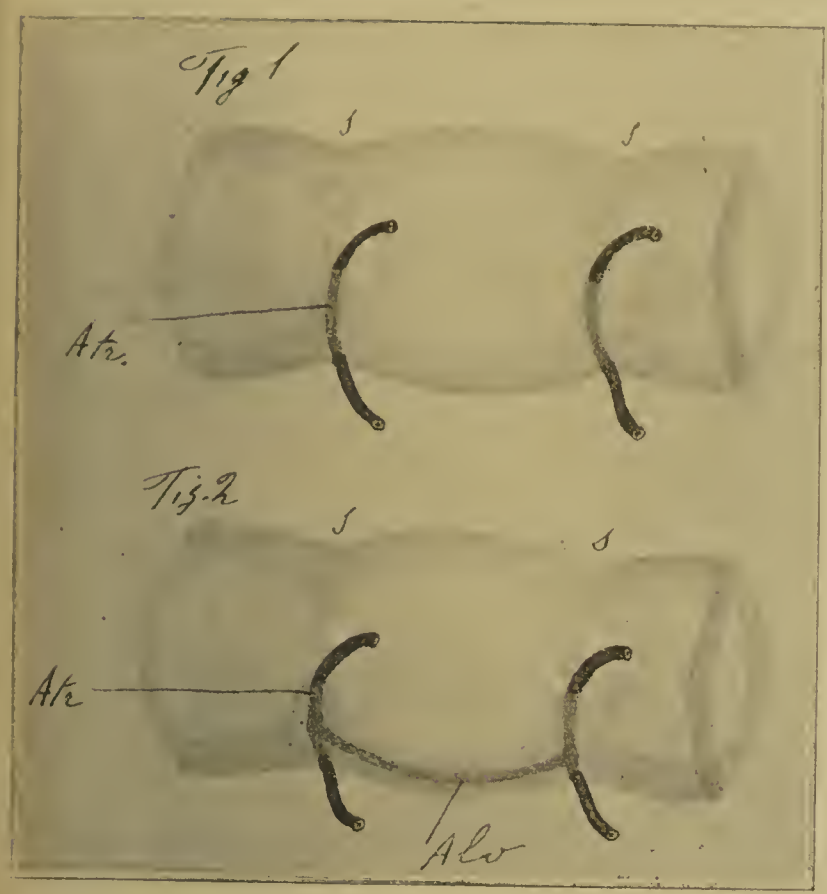

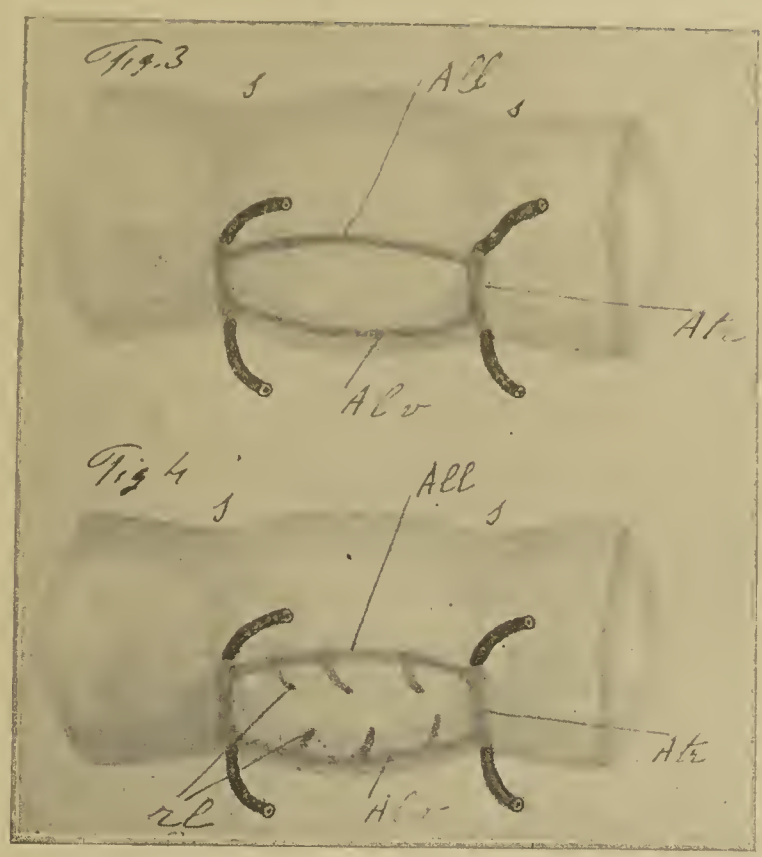

Rappresentazione schematica dello sviluppo della circolazione del romboncefalo. Fig. 1, Stadio con le sole arcate trasversali. Fig. 2, stadio con le arcate longitudinali ventrali Fig. 3, stadio con le arcate longitudinali ventrali e laterali. Fig. 4, Dalle arcate longitudinali partono rami laterali che si portano nello spessore della parete romboencefalica (Embrione 9). Fig. 5, Le arcate si sono distrutte ed i vasi penetrano per tutti i punti della faccia esterna del romboencefalo formando nel suo spessore una rete (Embrione 10).

s, solchi romboencefalici. Atr, arcate trasversali. A l v, arcate longitudinali ventrali, A l l, arcate longitudinali laterali. r l. rami che partono dalle arcate longitudinali. r, vasi che penetrano senza regola determinata nello spessore del romboencefalo.

intermedio, finchè sui lati dell'abbozzo ipofisario si anastomizzano colla carotide interna.

Dal tronco basilare oltre ad una grande quantità di piccoli rami, che staccatisi senza norma apprezzabile scorrono sulla faccia esterna del romboencefalo, partono due arterie più cospicue, una è l'arteria auditiva interna, l'altra è un ramo che nasce un pò rostralmente alla precedente, si porta lateralmente, raggiunge la faccia inferiore dell'abbozzo del ganglio di Gasser e vi si distribuisce.

In questo stadio si può dire che si è completamente perduta la disposizione segmentale dei vasi nutritizi estracerebrali e si nota pure che la penetrazione dei vasi intracerebrali del romboencefalo avviene per qualsiasi punto della superficie di esso e non più, come si era verificato negli stadi antecedenti, solamente in corrispondenza degli intervalli tra i rombomeri.

I vasi intracerebrali del romboencefalo sono aumentati, specialmente là ove maggiore è lo spessore della parete cerebrale, ma il loro calibro è relativamente più piccolo. Essi sono più abbondanti negli strati più profondi specialmente a ridosso dello strato ependimario e quivi solamente può scorgersi ancora qualche arcata longitudinale: salvo questo raro caso si ha una irregolare disposizione a rete.

Anche nella parte dorsale del romboencefalo, che si trova dietro la membrana otturatrice, si scorgono ora dei vasi, ma questi sono assai scarsi.

Embrioni degli stadi ulteriori.

Negli stadi successivi, che io ho esaminato fino negli embrioni di mm. 9, la forma del romboencefalo si modifica profondamente e rapidamente. I fattori, che intervengono a produrre tali modificazioni, sono assai numerosi, ma tra essi possiamo considerare come principali i seguenti: il notevole ispessimento di tutta la metà ventrale di questa sezione del tubo nervoso contemporaneamente all'intervento di profonde modificazioni istologiche, l'incremento dell'abbozzo cerebellare, la forte esagerazione della curva del ponte e finalmente il saldamento delle due metà laterali nella parte più ventrale.

A causa del progressivo aumento della curva del ponte i segmenti caudali più stretti si sollevano e poi si portano verso l'avanti, rientrando a guisa dei tubi di un cannocchiale nei segmenti anteriori più grandi. Avviene così che la primitiva forma biconica della cavità romboencefalica per il progressivo schiacciamento dei due coni diviene biconvessa e più tardi si presenta nelle sezioni frontali come una fessura, i cui estremi laterali corrispondono sempre al maggior diametro trasverso del romboencefalo, cioè a livello del secondo rombomero. Solo la parte più dorsale, cioè quella posta immediatamente sotto la membrana otturatrice conserva la sua forma losangica.

Mentre la cavità diventa biconvessa la curva del secondo rombomero si esagera, finchè i due estremi di esso vengono a porsi a breve distanza tra loro. Invece la curva del terzo e quinto tendono sempre più ad attenuarsi.

Dei due rombomeri in parola il primo a perdere la sua curva è il quinto, il quale mentre si apre fino a divenire pianeggiante viene ad aumentare anche di estensione, in modo da formare esso solo buona parte della parete che limita indietro la cavità del romboencefalo. Il quarto e terzo rombomero vengono così ad avere una situazione più laterale.

Successivamente il terzo rombomero presenta un graduale ispessimento, che si manifesta essenzialmente nella sua faccia interna. Questa da concava diviene pianeggiante ed indi convessa; e tale convessità è tanto maggiore quanto più si osserva ventralmente e contribuisce al restringimento ed alla successiva chiusura della parte ventrale della cavità romboencefalica: essa infatti, respingendo verso l'indietro la cresta, che limita anteriormente il quarto rombomeno, aumenta dapprima la curva di questo: per l'ulteriore ravvicinamento dei due margini questa curva si restringe sempre più, permane per un certo tempo come un diverticolo della cavità romboencefalica e finalmente si oblitera, perchè le pareti delimitanti si saldano con progressione ventrodorsale.

Lo stesso meccanismo viene esercitato dall'ispessimento del terzo rombomero sopra il secondo, la cui cavità, pel ravvicinamento delle due creste che la delimitano, si trasforma in una fessura verticale. Questa fessura ugualmente si oblitera, ma solo nella parte ventrale, mentre che il suo estremo dorsale, posto immediatamente sotto la membrana otturatrice permane e dà luogo agli angoli laterali del quarto ventricolo ed a parte dei recessi laterali.

Durante questo periodo a carico delle arterie del cervello non intervengono notevoli cambiamenti, se si eccettui la formazione di un arteria, che si può considerare come l'abbozzo della cerebrale posteriore.

Le due arterie, che fino ad ora abbiamo indicato col nome di comunicanti posteriori, perdono dapprima quel forte tronco anastomotico, che le riuniva in corrispondenza dell'apice del pilastro di Rathke. Questa perdita però non avviene in tutti gli embrioni alla stessa epoca.

La differenza di calibro, per la quale si riconosceva facilmente il punto in cui le arterie comunicanti posteriori vengono a sboccare nelle carotidi interne, si rende gradatamente meno apprezzabile, finchè i due tronchi sembrano essere la continuazione uno dell'altro, però anche negli stadi più tardivi da me esaminati si può facilmente riconoscere il punto di confluenza indicato da un netto angolo, il cui vertice guarda medialmente, cioè verso l'ipofisi.

Negli embrioni più grandi, cioè in quelli di mm. nove, si osserva che la comunicante posteriore, mentre raggiunge il limite tra cervello medio ed intermedio, distacca un ramo, che per il suo calibro ne rappresenta quasi la continuazione: questo ramo continua a dirigersi rostralmente costeggiando la faccia laterale del

talamo e poi mettendosi tra quest'ultimo e la parte inferiore della faccia mediale degli emisferi: ritengo che questo ramo debba considerarsi come l'abbozzo della cerebrale posteriore. Dopo emesso questo ramo, la comunicante posteriore, notevolmente ridotta di volume, si ripiega in basso e viene a continuarsi colla carotide interna. Così ora, sia per il calibro che per la direzione, sembra che la cerebrale posteriore sia un ramo venuto direttamente dal tronco basilare e che la comunicante posteriore sia un ramo collaterale della cerebrale posteriore.

Durante questi stadi la carotide interna, di cui sono assai evidenti i caratteristici rapporti colla capsula dell'organo auditivo, si presenta relativamente alla vertebrale assai poco sviluppata. Si può quindi affermare che fino a quest'epoca la nutrizione cerebrale è delegata essenzialmente all'arteria vertebrale.

CONCLUSIONI

Mielomeria.

Quantunque durante il corso del mio lavoro solo incidentalmente abbia avuto occasione di osservare fatti che possano far pensare alla presenza di mielomeri, pure sarà bene che io riassuma qui brevemente i fatti constatati e le conclusioni che credo doverne dedurre.

In embrioni assai giovani con cinque paia di somiti, quando l'abbozzo del sistema nervoso centrale si presenta tutto allo stato di doccia più o meno largamente aperta e quando nella porzione encefalica non vi è ancora traccia di encefalomeri, nè di vescicole cerebrali, quella porzione della doccia midollare, che si trova in rapporto coi somiti, pur presentando come nel resto una cavità uniforme, nella sua faccia esterna mostra dei rilievi trasversali a forma di cresta, che vengono ad insinuarsi tra due somiti successivi. Tali rilievi si possono osservare anche in epoche più avanzate fino negli embrioni con undici protovertebre, ma poi scompaiono senza lasciare alcuna traccia di se.

Non credo che queste creste, le quali si ripetono ad ogni intervallo somitale, possano ritenersi come espressioni di una vera mielomeria.

Infatti, se si trattasse di veri mielomeri, si dovrebbe avere qualche analogia con quanto si osserva nei rombomeri. Invece ciò è ben lungi dall'accadere. In questi pseudomielomeri non si riscontra alcuna delle particolarità istologiche, che si presentano così evidenti nei rombomeri, ma la struttura di quelli si presenta sempre uguale, sia che si osservi in corrispondenza delle creste, come nell'intervallo tra di esse. Vi sono invece cospicue differenze tra una di queste formazioni melomieriche ed un encefalomero.

Ammesso per un momento che si trattasse di veri mielomeri, ciascuno di questi dovrebbe esser rappresentato da quella porzione compresa tra due creste

e situata di fronte ad un somito. Contrariamente a quanto succede nei rombomeri tale porzione si presenta più spessa alle due estremità, più sottile nel centro, colla faccia interna piana, colla esterna concava.

Lo stretto rapporto di vicinanza, che a quest'epoca i somiti hanno col tubo nervoso, la perfetta corrispondenza di forma tra la faccia esterna della doccia midollare e la mediale dei somiti, il riscontrarsi di queste apparenze mielomeriche solo nella regione somitale ed il fatto che esse scompaiono più tardi, quando i somiti si discostano un poco dal tubo nervoso senza lasciare alcun residuo, stanno a dimostrare che queste formazioni sono puramente meccaniche, cioè dovute alla pressione esercitata dai somiti sulla doccia midollare. Nell'intervallo tra due somiti, ove questa pressione non esiste, la doccia midollare, espandendosi liberamente, dà luogo alle creste.

Morfogenesi dei Rombomeri.

I rombomeri cominciano a differenziarsi assai presto: infatti la prima comparsa di essi avviene in embrioni con sei protovertebre, quando la doccia midollare è ancora tutta aperta e si sono appena delimitate le tre vescicole cerebrali primitive.

Questi primi tre rombomeri si mostrano come il risultato di semplici dilatazioni della cavità cerebrale e quindi si presentano concavi internamente, convessi esternamente, separati gli uni dagli altri per un rilievo internamente, per una doccia esternamente. Essi presentano la stessa costituzione istologica in tutta la loro estensione.

Questo modo di formazione è assai diverso da quello ammesso dal Kupffer, il quale dice che la prima distinzione avviene per opera di solchi interni, ai quali poi si sostituisce la cresta interna ed il solco esterno.

Di questi tre primi rombomeri formatisi i due più caudali si trovano in rapporto col primo segmento mesodermale, la cui parte media corrisponde al tenue solco di separazione tra secondo e terzo rombomero. Malgrado questo rapporto il somito non sembra esercitare acluna influenza meccanica sulla parete cerebrale.

Quando la parte cerebrale della doccia midollare si trasforma in tubo, rimanendo aperta solo in corrispondenza del neuroporo anteriore, i rombomeri divengono quattro ed allora si vede che il terzo sta in rapporto coll'abbozzo gangliare acustico-faciale, il quarto colla vescicola auditiva.

Dopo la chiusura del neuroporo, che è completa in embrioni con dodici segmenti mesodermali, si hanno sei rombomeri. Siccome il terzo ed il quarto di essi mantengono i loro rispettivi rapporti col ganglio acustico-faciale e colla vescicola auditiva, è naturale ammettere che l'aumento numerico si deve alla formazione di due nuovi segmenti caudalmente a quelli riscontrati nello stadio precedente.

Durante questo periodo si è verificato l'atrofia dei primi segmenti mesodermali postauditivi. Infatti il primo di questi ben distinto corrisponde al sesto rombomero.

Dei sei rombomeri di questo stadio il primo colla sua metà caudale trovasi in rapporto coll'abbozzo gangliare del trigemino, il terzo coll'abbozzo gangliare austico-faciale ed il quarto corrisponde al fondo della vescicola auditiva.

In quest'epoca sono già evidenti caratteristiche disposizioni istologiche, le quali già per se sole basterebbero alla delimitazione dei rombómeri.

Negli embrioni con ventidue somiti, viene raggiunto il numero difinitivo dei rombomeri, che è di sette e l'aumento avviene per la divisione in due del primo rombomero.

Di questi sette rombomeri il primo è il cerebellare, il secondo appartiene al trigemino, il terzo permane privo di abbozzo gangliare, il quarto sta in rapporto coll'acustico-faciale, il quinto colla vescicola auditiva, il sesto coll'abbozzo gangliare del glossofaringeo, il settimo con quello del vago.

La separazione dei rombomeri in questo stadio diventa ancora più evidente, malgrado l'attenuazione del solco esterno, perchè l'abbozzo del velo marginale in corrispondenza del limile tra due rombomeri si sviluppa maggiormente ed invia tra i nuclei sottostanti un prolungamento che forma il setto.

Ciascun rombomero ora mostra per mezzo di abbondanti figure cariocinetiche di avere due punti di accrescimento, che sono situati a breve distanza dalle due estremità, ma non le raggiungono.

In quest'epoca comincia pure l'assottigliamento della volta, che darà luogo alla membrana otturatrice. Questa non partecipa affatto alla divisione rombomerica.

Successivamente il romboencefalo assume una forma biconica ed il maggior diametro trasversale corrisponde al secondo rombomero.

Col rendersi più complessa la costituzione istologica della parete romboencefalica, le manifestazioni metameriche, mentre si conservano ancora per qualche tempo nella faccia interna, ove i limiti tra i rombomeri sono segnati da creste, scompaiono invece nella faccia esterna, nella quale gli strati più superficiali, sviluppandosi maggiormente in corrispondenza dei solchi, li colmano completamente, rendendo uniforme la superficie esterna del romboencefalo.

Più tardi però, mentre aumenta lo spessore di tutta la parte ventrale del romboencefalo, mentre diventa più pronunciata la curva del ponte e la cavità si riduce ventralmente e dorsalmente dà luogo alla fossa romboidale, anche le creste interne, che segnano i limiti tra i rombomeri, si attenuano e gradatamente scompaiono.

I rombomeri attenuano e perdono la loro concavità interna dapprima con ordine progressivo caudorostrale, cioè il fenomeno avviene prima nel settimo, poi nel sesto e nel quinto

Successivamente il terzo rombomero, ispessendosi e protuberando nel ventricolo, mentre invade il campo del quarto e lo fa sparire, sospinge innanzi a sè la cresta che lo separa dal secondo.

Quest'ultimo viene così gradualmente a ripiegarsi su se stesso e, mentre nella parte ventrale scompare pel saldamento delle due metà addossate una all'altra, nella parte dorsale rimane come uno stretto diverticolo, che forma gli angoli laterali del quarto ventricolo ed il primo abbozzo dei recessi laterali.

Vascolarizzazione

La nutrizione del romboencefalo nei primordi del suo sviluppo è devoluta ad un'arteria, che indicherò colla denominazione di arteria vertebrale primordiale.

Questa arteria si forma in un epoca oltremodo precoce, cioè in embrioni con cinque paia di protovertebre e nei quali si riscontra solo il primo paio di archi aortici. In questi embrioni si vede che ciascuna delle aorte dorsali pari, in corrispondenza di ogni intervallo tra due somiti, presenta un diverticolo dorsale, alcune volte poco pronunciato altre volte così esteso da attraversare tutto lo spazio intersomitale e raggiungere la superficie della doccia midollare. Si hanno così i primi abbozzi di arterie spinali segmentali.

Immediatamente al davanti del primo somito si distacca dall'aorta dorsale un ramo, il quale s'insinua tra il primo somito ed il mesoderma rimasto insegmentato e, raggiunta la doccia midollare, si accolla ad essa e la costeggia fino all'estremità rostrale dell'embrione.

Per qualche tempo questa arteria vertebrale primordiale si conserva immutata, presentandosi come la sola arteria nutritizia della parte cerebrale del tubo nervoso. In seguito però, cioè negli embrioni con undici paia di somiti, viene ad anastomizzarsi verso la sua estremità anteriore coll'abbozzo della carotide interna, dando così origine ad un'arcata che decorre lungo il pavimento cerebrale.

Durante la riduzione dei segmenti mesodermali cefalici postauditivi e la migrazione verso l'indietro del cuore e degli archi aortici è probabile che succedano cambiamenti nell'origine di questa vertebrale primordiale, cioè che la primitiva origine venga successivamente sostituita dalle arterie spinali susseguenti, in modo che la parte iniziale di essa venga sempre a trovarsi immediatamente all'innanzi del primo somito ben costituito. In favore di questa ipotesi parlano anche i fatti riscontrati nell'embrione N. 6. Infatti in questo embrione si hanno per ciascun lato sei rami anastomotici disposti segmentalmente tra la carotide interna e la vertebrale primordiale. Credo che la presenza di questi rami sia dovuta alla permanenza della primitiva e delle successive origini della vertebrale primordiale.

Quando la vertebrale viene ad avere la sua origine situata immediatamente

all'innanzi del primo paio di nervi spinali, allora può denominarsi arteria vertebrale craniale.

Le due arterie vertebrali craniali non rimangono lungamenne indipendenti una dall'altra, ma cominciano ad entrare in rapporto tra loro per mezzo di una forte anastomosi trasversale in corrispondenza dell'apice del pilastro di Rathke.

Dopo questa anastomosi se ne formano altre, che danno luogo al tronco basilare. Il primo apparire del tronco basilare è rappresentato da due grosse anastomosi, che negli embrioni di cinque millimetri le vertebrali si scambiano a livello del sesto rombomero.

Rostralmente a queste due anastomosi se ne formano altre piccole e numerose, che danno l'apparenza di un plesso esteso lungo la faccia ventrale del quinto, quarto e terzo rombomero oltre al quale le due arterie tornano ad essere indipendenti.

Tutte queste anastomosi sono in breve sostituite da un tronco unico, l'arteria basilare, che si estende dalla estremità caudale del sesto rombomero alla rostrale del terzo.

Siccome i due rami, nei quali si continua verso l'innanzi l'arteria basilare, si presentano essenzialmente come sistemi di comunicazione colla carotide interna, essi meritano a quest'epoca il nome di arterie comunicanti posteriori.

Mentre si completa la formazione del tronco basilare, succede un profondo cambiamento nell'origine della vertebrale.

Ciascuna delle arterie spinali corrispondente ai segmenti cervicali, mentre sta per raggiungere la faccia anteriore del tubo nervoso, si divide in un ramo ascendente ed in uno discendente. Per l'anastomosi di ciascun ramo discendente coll'ascedente dell'arteria spinale successiva si forma sulla faccia anterolaterale del midollo cervicale, per ciascun lato un'arteria longitudinale, che è il primo abbozzo della vertebrale cervicale. Mentre le varie arterie spinali, che sboccano in questa vertebrale cervicale, si riducono e scompaiono, cominciando dalla più rostrale e procedendo caudalmente, quella che si trova a livello del settimo paio di nervi spinali e che manda un ramo cospicuo all'abbozzo dell'arto superiore (arteria succlavia) aumenta di volume e finalmente diventa essa sola l'origine della vertebrale cervicale.

In seguito l'arteria vertebrale cervicale alla sua estremità rostrale imbocca nella vertebrale craniale, che perde la sua origine dall'aorta dorsale.

In tal modo si è costituita l'arteria vertebrale definitiva per la fusione della vertebrale cervicale colla cefalica.

Il tronco basilare, come abbiamo detto, si divide nelle due arterie comunicanti posteriori, che per lungo tempo presentano una grande costanza nel loro tragitto e, dopo essersi scambiate una forte anastomosi all'apice del pilastro di Rathke, raggiungono la faccia laterale della glandola ipofisaria e quivi sboccano nella carotide interna.

Anche nelle due comunicanti posteriori succedono trasformazioni. Dapprima esse perdono l'anastomosi che le riuniva in corrispondenza del pilastro di Rathke, indi mandano un ramo, che per il suo comportamento si può considerare come l'abbozzo della cerebrale posteriore. Questa cresce ben presto di volume, sembra la continuazione della prima parte della comunicante posteriore, mentre che il resto di questa pare un ramo collaterale. In tal modo si ha l'apparenza che la cerebrale posteriore nasca direttamente dalla basilare e durante il suo decorso mandi, come ramo collaterale, la comunicante posteriore.

Fino negli stadi più avanzati da me esaminati, cioè fino negli embrioni di mm. 9, le carotidi interne rimangono relativamente piccole, quindi le arterie vertebrali sembrano giocare il massimo ufficio nella nutrizione cerebrale.

Passando a descrivere in modo particolare la vascolarizzazione del romboencefalo, noi abbiamo visto che esistono rapporti costanti tra i vasi nutritizi di esso e la rombomeria.

Fin dal primo momento, in cui si manifesta la divisione dei rombomeri, noi vediamo che in corrispondenza di ogni solco esterno, che separa un rombomero dall'altro, esiste un piccolo vaso, che decorre addossato al solco stesso. Quando i rombomeri sono ancora in numero di sei, ed il primo di essi deve ancora dividersi in due, sulla sua faccia esterna decorre un vaso, che occupa la zona lungo la quale si formerà più tardi il solco. Quindi in questo caso il vaso non solo corrisponde al solco, ma ne precede anche la formazione.

Anche più tardi, quando questi rami della vertebrale che io ho chiamato arterie nutritizie estracerebrali del romboencefalo si ramificano, nel mesenchima posto in immediato contatto col tubo nervoso si vede che i rami più cospicui generalmente sono quelli che si trovano lungo i solchi rombomerici.

Nè questi rapporti cessano quando i primi vasi cominciano a penetrare nello spessore del romboencefalo, ma anzi si manifestano con maggiore evidenza.

La penetrazione dei primi vasi nello spessore della parete romboencefalica coincide coll'apparire delle prime fibrille alla superficie di essa, cioè colla formazione del velo marginale, ed i solchi segnano appunto la linea di penetrazione dei vasi.

I primi vasi si manifestano come piccoli diverticoli vascolari, che attraversano la parte più ventrale dei setti e giungono negli strati più profondi. Successivamente questi diverticoli vascolari, giunti a ridosso dello strato ependimario, si ripiegano dorsalmente e prima di raggiungere la metà della parete laterale del romboencefalo traversano nuovamente il setto e ne fuoriescono.

Si ha così in corrispondenza di ogni solco un ansa vascolare, che decorre tutta nello stesso piano del solco stesso, formando quella che ho chiamato arcata trasversale.

Ma subito queste arcate vascolari interrombomeriche, e forse prima del loro completo sviluppo, si mettono in rapporto tra loro per mezzo di rami longitudinali,

che costituiscono due sistemi di arcate longitudinali, un sistema ventrale ed uno laterale. Il sistema ventrale, che si forma prima, è costituito da anastomosi longitudinali che scorrono a ridosso dello strato ependimario in corrispondenza della estremità ventrale delle pareti laterali del romboencefalo. Il sistema laterale é costituito da arcate, che scorrono vicino alla parte media della parete laterale.

Successivamente le arcate longitudinali cominciano ad inviare rami, che si portano lateralmente e si distribuiscono alla zona di passaggio di tutto il rombomero. L'aumento rapido di questi rami fa sì che ben presto si perda la disposizione ad arcate longitudinali, mentre che, rendendosi più complessa la costituzione istologica del tubo nervoso, nuovi rami penetrano nel tubo stesso. Questa ulteriore penetrazione non presenta più la sua sede di elezione in corrispondenza dei setti, ma avviene per qualsiasi punto della superficie esterna delle pareti laterali, quindi scompaiono anche le arcate trasversali e la vascolarizzazione si presenta sotto l'aspetto di una rete tanto più complessa, quanto maggiore è lo spessore della parete cerebrale.

Contemporaneamente a questa trasformazione si presenta anche la vascolarizzazione nella parte dorsale del tubo nervoso ed il primo accenno della formazione dei *plessi coroidei* del quarto ventricolo.

A questa complicazione della vascolarizzazione succede rapidamente la scomparsa delle divisioni rombomeriche.

CONCLUSIONI GENERALI.

Dopo aver riassunto i fatti essenziali osservati nel corso dello sviluppo dei rombomeri e della loro circolazione, non posso fare a meno di aggiungere ancora qualche altra considerazione sulla complessa questione della metameria cerebrale,

Nel corso delle mie osservazioni sugli embrioni di Plecotus ho rilevato fatti, che potevano far pensare ad una divisione segmentale del midollo spinale, *mielomeria*, e del romboencefalo, *rombomeria*.

Per quanto riguarda la mielomeria, io mi sono potuto convincere che le sue manifestazioni, che del resto erano poco evidenti ed assai fugaci, e si presentavano con caratteri diversi da quelli della rombomeria, erano il risultato di influenze meccaniche esercitate dalla pressione dei somiti e sparivano col cessare di queste azioni. A tali manifestazioni mielomeriche quindi ho creduto di non poter attribuire un grande valore.

Ho rilevato invece che nel romboencefalo si hanno manifestazioni segmentarie, le quali già si presentano a tubo midollare aperto, *encefalomeria primaria* degli autori, e poi si completano durante e dopo la chiusura del tubo nervoso, dando luogo ad una *encefalomeria secondaria*.

Le due encefalomerie, primaria e secondaria, non differiscono una dall'altra che per il diverso grado di sviluppo, in quanto che la seconda si presenta come come un perfezionamento della prima.

Se noi consideriamo astrattamente un rombomero nel momento della sua completa evoluzione, vedremo che esso si presenta come un'unità ben determinata e con caratteri e proprietà fisse, che si ripetono chiaramente, salvo alcune eccezioni, nei rombomeri che precedono ed in quelli che seguono.

Infatti ogni rombomero presenta una determinata disposizione dei suoi elementi e ci lascia distinguere una parte media più complessa, che sta in rapporto coll'abbozzo gangliare, porzione funzionante, e due estremità, la cui costituzione istologica è meno complessa e che stanno in rapporto coi vasi, porzioni trofiche.

Però questi peculiari rapporti cogli abbozzi gangliari e coi vasi non in tutti i rombomeri si presentano colle stesse modalità.

Infatti tre dei sette rombomeri, cioè il primo, il terzo ed il quinto, non presentano abbozzo gangliare.

Più generali e più costanti sono invece i rapporti vascolari, che si ripetono con meravigliosa precisione nei primi sei rombomeri. Invece il settimo rombomero non riceve vasi solo nella sua estremità rostrale e nella caudale, ma anche in vari punti della sua altezza, presentando così le stesse modalità, che si hanno nel midollo spinale.

Questa eccezione potrebbe chiamarsi in appoggio dell'ipotesi che il settimo rombomero non sia una formazione unica, bensì il risultato della intima fusione di parecchi segmenti, idea alla quale per altre vie sono già arrivati altri autori.

Ma anche senza ricorrere a questa ipotesi, ci è lecito ritenere che questo particolare comportamento del settimo rombomero sia dovuto alla sua posizione. Infatti esso trovasi proprio nel nodo della zona di passaggio tra parte somatica e parte cefalica dell'embrione, per cui non solo il comportamento dei vasi, ma anche quello dei segmenti mesodermali e dei nervi rendono così difficile apprezzare il valore morfologico di quel complesso distinto col nome di neocranio. Il settimo rombomero, trovandosi proprio nel limite posteriore di questo, deve presentare i caratteri, sia delle parti che precedono, come di quelle che seguono e non può perciò aver altro che un valore relativo per l'apprezzamento dei rombomeri.

Occorre quindi tener conto sopratutto dei primi sei rombomeri, i quali, tanto per la loro costituzione istologica, come per la vascolarizzazione, presentano per lungo tempo un comportamento identico e sono evidentemente la ripetizione l'uno dell'altro, criterio importante per l'attribuzione di un significato metamerico.

A me sembra che i caratteri rilevati nei rombomeri siano sufficienti per farci ritenere la rombomeria come una *manifestazione metamerica*.

Rimane però ancora a risolvere la parte più ardua del problema, cioè se la

rombomeria sia una manifestazione metamerica primaria, autoctona, rispetto alla quale la disposizione dei vasi è semplicemente concomitante od anche dipendente, oppure se sia primaria la disposizione metamerica del sistema vascolare e sia essa che per le necessità trofiche agisca sul sistema nervoso centrale, in modo da determinarvi una segmentazione passiva e quindi di secondaria importanza.

Non si può negare che i vasi, malgrado la loro plasticità, debbono esercitare una grande influenza sopra gli organi in via di sviluppo: e quì non intendo parlare degli effetti meccanici esercitati solo colla pressione, per cui i vasi lasciano la loro impronta sugli organi vicini, cone ho potuto riscontrare in modo così evidente nei primi stadî che ho descritto, ma intendo parlare dell'influenza che i vasi possono esercitare in quanto che, dirigendo le correnti nutritizie, determinano il maggiore o minore accrescimento delle varie parti.

Di fronte ad una disposizione chiaramente metamerica del sistema nervoso periferico non esistono evidenti e ben dimostrate disposizioni segmentali del sistema nervoso centrale.

Anche ammettendo che la necessità, che i vari segmenti dell'asse cerebro spinale hanno di mettersi in rapporto tra loro, dia luogo a formazioni che nascondono una qualsiasi disposizione metamerica, bisogna pure riconoscere che anche negli stadî primordiali dello sviluppo tutte le apparenze ed i fatti parlano contro una disposizione segmentale dell'asse cerebro spinale.

Solo nel romboencefalo si hanno tali manifestazioni. Sarebbe quindi ovvio ritenere che cause speciali, le quali non agiscono sulle altre parti dell'asse cerebro spinale, intervengano invece nel romboencefalo e vi determinino un comportamento speciale.

Non è quindi improbabile che la segmentazione del romboencefalo sia secondaria e venga determinata dalla speciale disposizione del sistema vascolare, il quale in molti altri modi esplica la sua influenza sulla forma dell'asse cerebro spinale.

Nei primordî dello sviluppo mancano completamente i vasi nello spessore del tubo nervoso e la nutrizione avviene solo per imbibizione del plasma sanguigno portato dai vasi, che scorrono nel mesenchima vicino. Questo modo di nutrizione corrisponde pienamente alle norme generali, che regolano la nutrizione degli epiteli, e quindi anche alla costituzione puramente epiteliale del tubo nervoso. Successivamente, quando l'aspetto epiteliale comincia a modificarsi e quando il forte ispessimento delle pareti richiede una nutrizione più abbondante e più attiva, i liquidi nutritizi, che affluiscono e penetrano solo per la faccia esterna dell'organo, non sono più sufficienti, ed allora noi assistiamo alla formazione di meccanismi speciali, che permettono di fare affluire i liquidi anche verso la faccia interna: si formono cioè le tele coroidee, le quali permottono il facile rinnovarsi del liquido ventricolare, si forma la fessura coroidea, la quale per-

mette che abbondanti vasi penetrino nella cavità dei ventricoli laterali, separati da questa cavità solo per uno strato ependimario.

Molto probabilmente i solchi, che separano i varî encefalomeri e che, come abbiamo visto, fin dal loro primo apparire mostrano un'intima connessione coi vasi, hanno l'ufficio di facilitare gli scambi nutritizi e danno perciò luogo a zone non funzionanti, ma solo trofiche. Essi perciò potrebbero essere considerati come l'inizio di tante fessure coroidee, la cui ulteriore evoluzione non ha più luogo, perchè si forma la membrana otturatrice e perchè avviene la penetrazione dei vasi nello spessore della parete romboencefalica.

Fondandomi su tali criteri *io ritengo che si possa considerare la metameria romboencefalica come secondaria, cioè svoltasi sotto l'influenza della metameria vascolare, che sarebbe primaria.*

I fatti che io ho osservato e le considerazioni alle quali questi fatti hanno dato luogo, illustrano l'importanza morfologica che hanno i vasi durante lo sviluppo, importanza che non è certo inferiore a quella degli organi da essi nutriti.

Come la direzione dei solchi di segmentazione determina l'orientazione dell'embrione, così anche *la disposizione dei vasi può determinare la direzione dello sviluppo di un dato organo.*

Quando un organo, nel suo formarsi durante la filogenesi, ha richiesto una determinata disposizione dei vasi, questa disposizione durante l'ontogenesi può ripresentarsi, magari fugacemente, anche se altre cause abbiano prodotto notevoli trasformazioni e deviazioni di sviluppo nell'organo in parola.

Quindi, se, esaminando un organo durante il suo sviluppo ontogenetico, non si trovano più tracce di alcune fasi del suo sviluppo, *può tuttavia persistere la disposizione vascolare, che corrispondeva a quelle fasi, ed essere una valida testimonianza per ricostruire la filogenesi dell'organo.*

Io spero che non si vorrà disconoscere l'influenza che hanno i vasi sulla forma degli organi che sono in via di sviluppo e che quindi non hanno altra funzione che quella della loro formazione, ed estenderò quanto prima le mie ricerche anche in vertebrati più bassi, che non siano i mammiferi, poichè in quelli lo sviluppo dei vasi è relativamente meno complesso e più tardivo.

Bibliografia

Barbieri C. *Neuromeri e somiti metaotici in embrioni di Salmonidi;* in: Atti Soc. Ital. Sc. nat. e Mus. civ. Stor. nat. in Milano. Vol. 47.

Béranech E. *Recherches sur le développement des nerves craniaux chez les Lézards;* in: Recueil zool. Suisse 1884.

Id. *Études sur les replies medullaires du poulet.* Ibidem 1887.

Bradley O. Ch. *Neuromeres of the rhombencephalon of the Pig;* in: Review Neur. Psychiatry. Vol. 2. 1904.

Bboman I. *Beschreibung eines menschlichen Embryo;* in: Morph. Arbeiten von Schwalbe Bd. v. 1896.

Dohrn A. *Ursprung der Wirbeltiere und das Prinzip des Funktionwechsels 1875.*

Id. *Studien zur Urgeschichte der Wirbeltierkörpers. Der Troclearis;* in: Mitth. Z. Stat. Neapel Bd. 18.

Dursy E. *Entwickelungsgeschichte des Kopfes 1869.*

Id. *Der Primitivstreif des Hunschens.* Lahr. 1866.

Froriep A. *Zur Frage der sogennanten Neuromerie;* in: Verhandl. Anat. Ges. 1892

Idem. *Entwicklungsgeschichte des Kopfes;* in: Ergebnisse der Anatomie und Entwickelungsgeschichte. Bd. III 1904.

Gage Su. P. *Total folds of the Brain tubein the embryo and their relations to definite structures;* in: Amer. Journ. Anat. Vol. V. Proc. pag. 9-10.

Gegenbaur C. *Die metamerie des Kopfes und die Wirbeltheorie des Kopfschelettes;* in: Morp. Iahrb. Bd. 30.

Herrick C. L. *Embryological. notes on the brain of the snake;* in: Iourn. comp. Neurol. 1892.

Hertwig O. *Traité d'Embryologie.* Trad. par. C. Iulin. Paris 1900.

Hill Ch. *Developmental history of primary segments of the vertebrate head;* in: Zool. Iahrb. Abt. f. Anat. und Ontogen. 1900.

Hoffmann C. K. *Metamerie des Nachhirns und Hinterhirns und ihre Beziehungen zu den segmentalen Kopfnerven bei Reptilienembryonen;* in: Zool. Anz. 1889.

Kamon. K. *Zur Entwickelungsgeschichte des Gehirns des Hünschens;* in: Anat. Hefte. 1ª Abth. Bd. 30.

Kupffer C. *Primare Metamerie des Neuralrohrs der Vertebraten;* in: Sitzungsber. math. physik. Kl. Akad. Münschen 1885.

Id. *Entwicklungsgeschichte des Kopfes;* in: Ergebnisse der Anat. und Entwich. Bd. II 1893.

Idem. *Studien zur vergleichenden Entwich. des Kopfes der Kranioten. Münschen und Leipzig.* Lehmann 1893.

Idem. *Die Morphogenie des Centralnervensystems;* in: Handbuch der vergleich. und exp. Entwickelungslehre der Wirbeltiere von O. Hertwig. Bd II T. 3. Iena 1906.

Locy W. A. *Metameric Segmentation in the medullary folds and embryonic rim;* in: Anat. Anz. 1894.

Idem. *Contribution to the structure and development of the Vertebrate head;* in: Journ. Morph. Boston 1895.

Meek A. *The Segments of the Vertebrale Brain and Head;* in Anat. Anz. Bd. 31.

Idem. *The Encephalomeres and Cranial Nerves of Acanthias vulgaris;* in: Anat. Anz. Bd. 34.

Mc. Clure Ch. F. W. *Segmentation of the primitive Vertebrale Brain;* in: Journ. Morph. Boston Vol. IV 1895.

Neal H. V. *The Segmentation of the nervous System in Squalus acanthias;* in: Bull. Mus. Comp. Zool. Harvard 1898.

Neumayer L. *Alte und neue Probleme auf dem Gebiete der Entwickelung des Centralnervensystems;* in: Sitzungsb. Ges. Morph. Phys. Münschen 19 Bd, 1904.

Orr H. *Embryology of the Lizard;* in: Jour. Morph. Boston 1887.

Id. *Note on the developpment of Amphibians, chiefly concerning the central nervous system;* in: Q. Iourn Micr. Sc. 1888.

Prenant A. *Replis medullaires chez l'Embryon du porc;* in: Bull. de la Soc. d. sc. de Nancy 1889.

Idem. *Élémente d'Embryologie de l'Homme et des Vertébrés.* V. II Paris 1896.

Rabl C. *Bemerkungen über die Segmentierung des Hirns;* in: Zool. Anz, Bd VIII 1885.

REMAK. *Untersuchungen über die Entwickelungsgeschicte der Wirbelthiere.* Berlin 1855.

SCHAUINSLAND H. *Beiträge zur Entwickelungsgeschichte und Anatomie der Wirbelthiere;* in: Zoologica Stuttgart. Heft 39, 1903.

SEWERTZOFF A. N *Zur Entwicklungsgeschichte von Ascalobotes;* in: Anat. Anz. Bd XVIII. 1900.

WATERS, BERTRAM, H. *Primitive segmentation of the Vertebrate brain;* in: Q. Journ. Micr. Sc. XXXIII. 1902.

TANDLER I. et KANTOR H. *Beiträge zur Entwickelungsgeschichte des Wertebratengehirns;* in: Anat. Heft. Bd 33.

WEBER A. *Contribution à l'etude de la métamérie du cerveau antérieur chez quelques oiseaux;* in: Arch. d'Anatomie microscop. 1900.

ZIMMERMANN K. W. *Ueber die Metamerie des Wirbettierkopfes;* in: Verh. Anat. Gesel. 1891.

SPIEGAZIONE DELLE TAVOLE

Tavola 3

Fig. 1. Sezione trasversale di un embrione di Plecotus con cinque paia di protovertebre, condotta a livello della quarta protovertebra. (Koristka, Ob. 4. Oc. 4) Aod, aorta dorsale.

Fig. 2. Sezione trasversale dello stesso embrione condotta a livello dell'interstizio tra primo e secondo somito. Ingr. come nella fig. precedente). Non essendo la sezione perfettamente orizzontale si vede la parte dorso-rostrale del secondo somito e la ventro-caudale del primo. Tra le due parti vi è l'abbozzo di un'arteria spinale, a s.

Fig. 3. Sezione trasversale dello stesso embrione condotta rostralmente al primo somito. (Ingr. come sopra). Aod, aorta dorsale, a v, abbozzo dell'arteria vertebrale.

Fig. 4. Sezione trasversale dello stesso embrione condotta più rostralmente della precedente. (Ingr. come sopra). F, cavità faringea. H, abbozzo cardiaco. Aod, aorta dorsale. a v, arteria vertebrale.

Fig. 5. Sezione condotta trasversalmente alla parte somatica di un embrione di Plecotus con sei paia di protovertebre. (Koristka Ob. 4, Oc. 3). L'abbozzo cerebrale appare sezionato in tutta la sua lunghezza. F, diverticolo dorsale della cavità faringea. Aod, aorta dorsale. Ca, vescicola cerebrale anteriore. Cm, vescicola cerebrale media. R1, primo segmento romboencefalico. R2, secondo segmento romboencefalico. R3, terzo segmento romboencefalico. v, vasi che scorrono lungo i solchi romboencefalici.

Fig. 6. Sezione condotta in un piano intermedio tra il frontale ed il trasversale in un embrione con sei paia di somiti. (Koristka Ob. 4, Oc. 3). Si vede l'abbozzo del midollo spinale, che nella sua faccia esterna presenta una cresta, Cr, la quale sporge nell'intervallo tra due somiti successivi.

Fig. 7. Sezione trasversale della testa di un embrione di Plecotus con 11 paia di protovertebre. (Koristka Ob, 4 Oc,3) Va, abbozzo della vescicola auditiva. Cm, cervello medio. R1, R2, R3, R4. Primo, secondo, terzo e quarto segmento romboencefalico. V, vasi che scorrono lungo i solchi del romboencefalo.

Fig. 8. Sezione di due rombomeri in un embrione con dodici protovertebre. Koristka Ob. 6, Oc. 3). Si può osservare la struttura del secondo, R2, e del terzo, R3, rombomero.

Fig. 9. Sezione trasversale di un embrione di Plecotus con 22 segmenti mesodermali (Koristka Ob. 6, Oc. 1) Va, vescicola auditiva, G. VIII, ganglio acusticofaciale. R3, R4, R5, terzo, quarto e quinto rombomero. s, primo accenno della formazione del setto. v, vasi che scorrono lungo i solchi interrombomerici.

Fig. 10. Sezione trasversale di un embrione di Plecotus di mm. 3 (Koristka Ob. 4, Oc. 3). Cm, cervello medio. R1, R2, R3, R4, R5, R7, primo, secondo, terzo, quarto, quinto, settimo rombomero. Vg, vena giugulare. Ci, porzione dell'aorta dorsale che si trasformerà in carotide interna. a v, arteria vertebrale. v a n, vasi anastomotici tra la carotide interna e la vertebrale. 2 Tv, seconda tasca viscerale.

Tavola 4

Fig. 11. Sezione trasversale di un embrione di Plecotus di mm. 3, (Koristka Ob. 2, Oc. 3) Cm, estremità dorsocaudale del cervello medio. R1, R2, R3, R4, R5, R6, R7, primo, secondo, terzo, quarto, quinto, sesto e settimo rombomero. Tr, abbozzo del trigemino. Af, abbozzo dell'acustico-faciale. Gl, abbozzo del glossofaringeo. Va, vescicola auditiva. Vg, vena giugulare. v, vasi che scorrono lungo i solchi romboencefalici.

Fig. 12. Sezione trasversale di un embrione di Plecotus di mm. 4. (Koristka ob. 4 oc. 4). R1, R2, R3, R4, R5, R6, R7, primo, secondo, terzo, quarto, quinto, sesto, settimo rombomero. Tr, ganglio del trigemino, Af, acusticofaciale, Gl, glossofaringeo. VA, vescicola auditiva. vi, vasi nutritizi intracerebrali del romboencefalo.

Fig. 13. Sezione trasversale di un embrione di Plecotus di mm. 5. (Koristka ob. 4, oc. 4.). È stato rappresentato solo il quinto rombomero; a destra si vede parte del quarto, a sinistra parte del sesto. VA, vescicola auditiva. R5 quinto rombomero, vi, vaso nutritizio intracerebrale. a l v, arcata longitudinale ventrale.

Fig. 14. Sezione trasversale di un'embrione, di Plecotus di mm. 5,5.
Spiegazione come nella figura precedente.

Fig. 1.

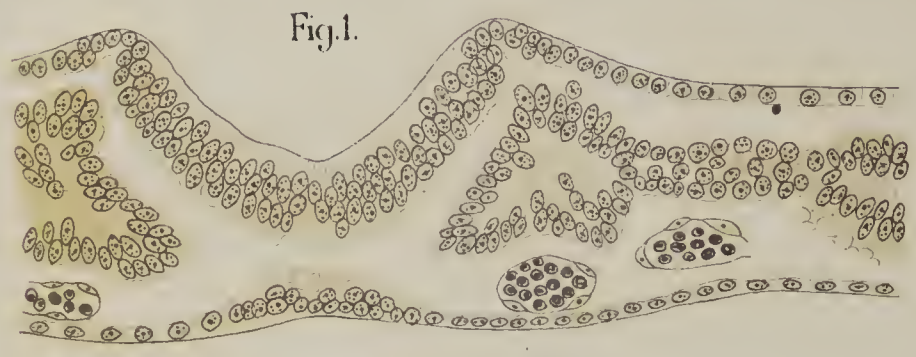

Fig. 2.

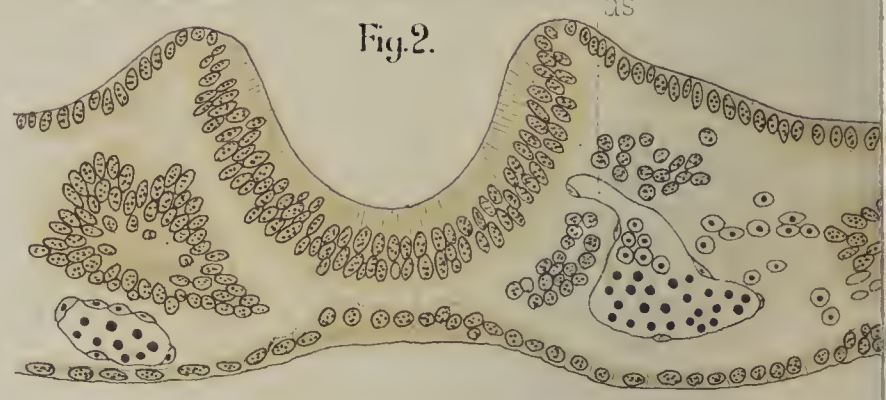

Fig. 5.

Fig 7.

Fig. 8.

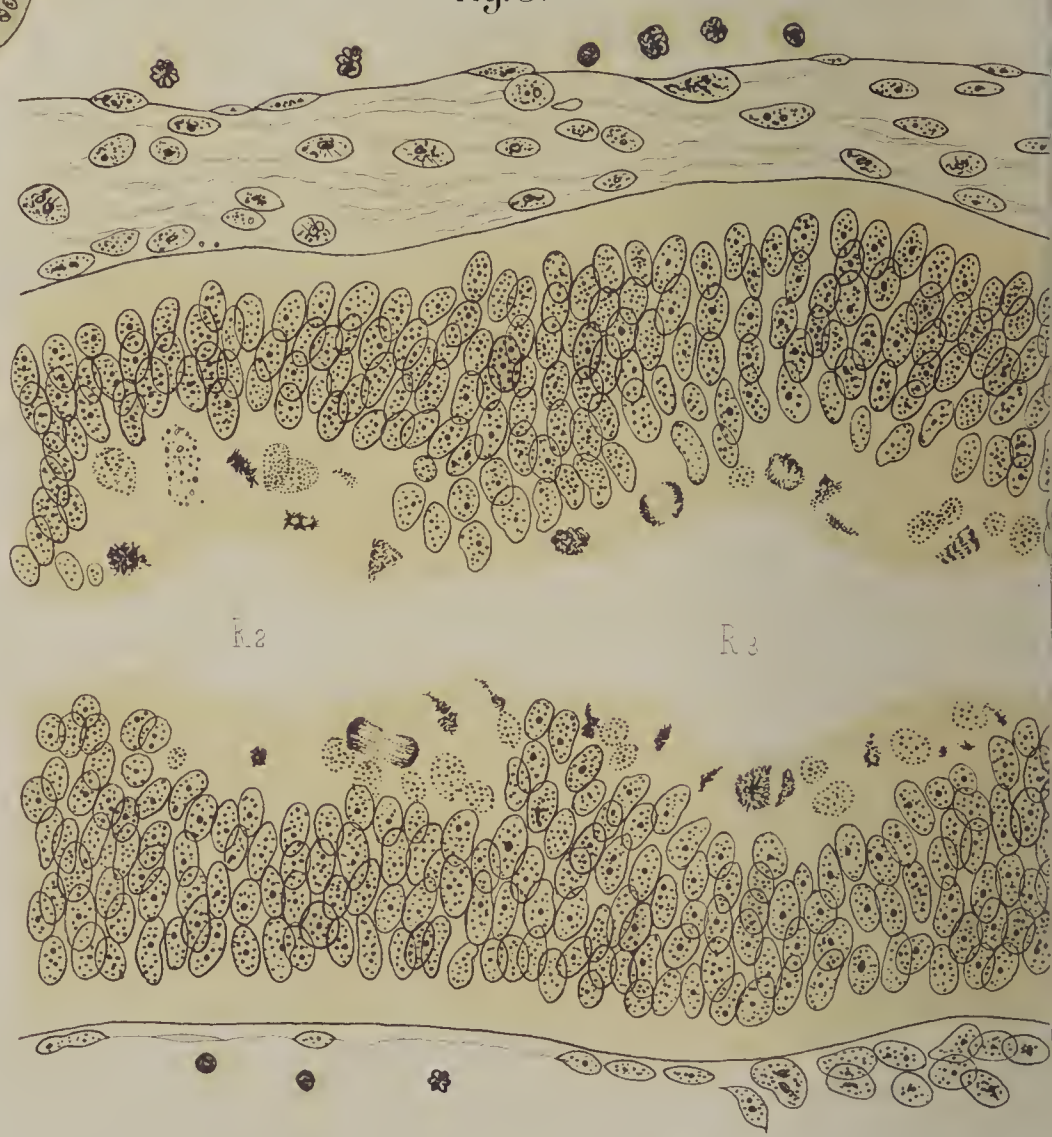

Fig. 6.

I. Bardzki dis.

Fig. 4.

Fig. 3.

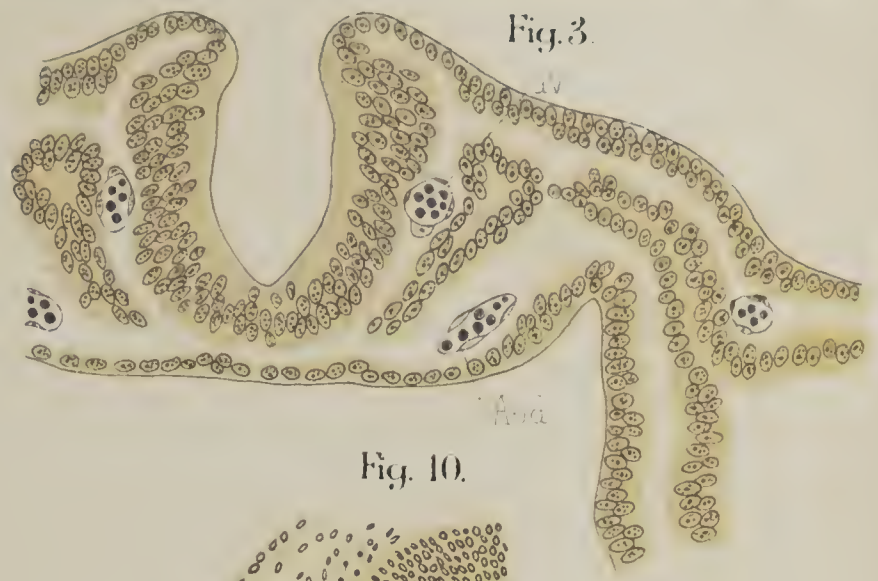

Fig. 10.

Fig. 9.

Lit. Tacchinardi e Ferrari - Pavia

Fig. 11.

Fig. 12.

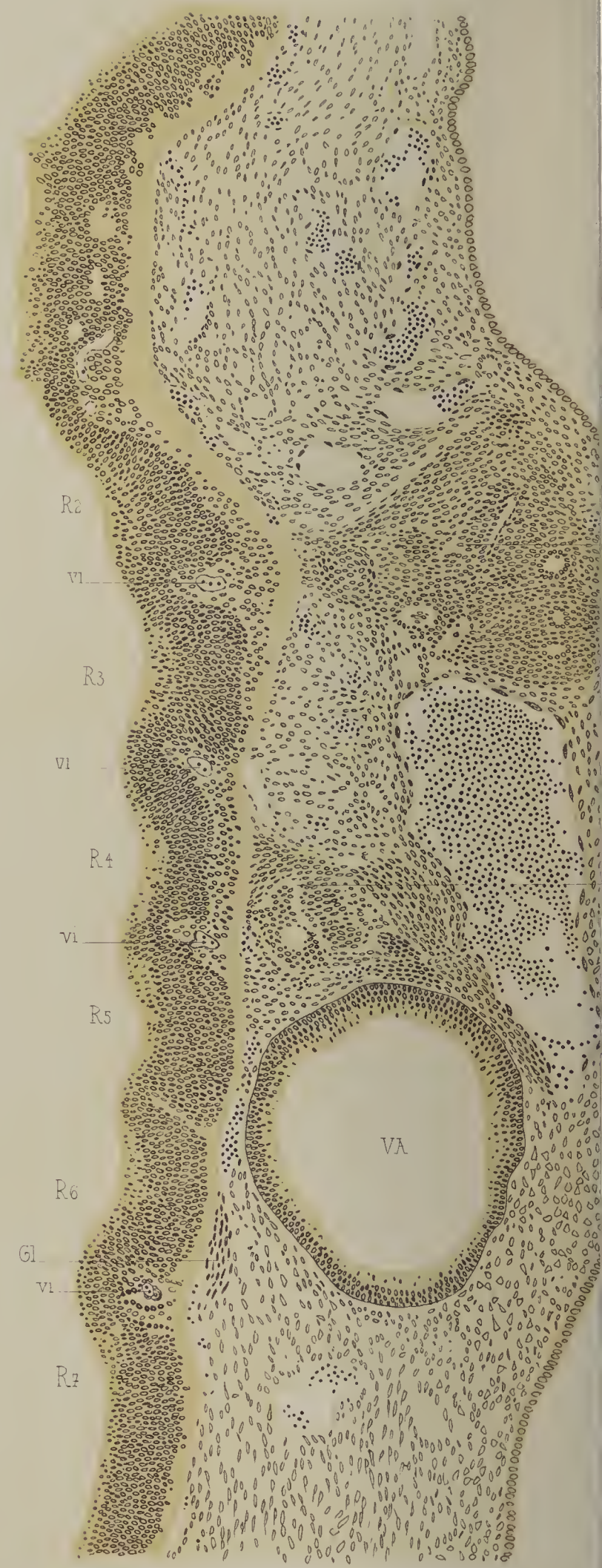

IBardzki dis.

Fig. 13.

Fig. 14.

Lit. Tacchinardi e Ferrari Torino

DALL'ISTITUTO
DI ANATOMIA UMANA NORMALE DELLA R. UNIVERSITÀ DI ROMA
diretto dal Prof. Senat. FRANCESCO TODARO.

UN CASO DI DOPPIO URETERE

PER

QUIRINO SERGI

(tavola 5 e 3 figure nel testo)

L'anomalia del doppio uretere non è molto rara ed è da lungo tempo conosciuta. Infatti nell' « Anatomia reformata » di Tommaso Bartolini edita nel 1655, nel capitolo XIX « De ureteribus » si legge quanto segue: « Numero communiter ureteres bini sunt: utrinque unus, aliquando duo, et etiam plures, ante insertionem tamen in unum coëuntes (ut in subjecto quodam quoque observavit Cav. Stephanus)· At ureteres utrinque binos in vesicam diversis locis infertos, alterum juxta cervicem, alterum in fundum vesicae delatum, in cadavere lue venerea laborante vidit Cl. Riolanus; Salomon Albertus dextro lateri tres, sinistro unicum notavit. Nos parem diversitatem advertimus saepicule, ut in historiis anatomicis varioribus inter alia mostramus.

Quindi quest'anomalia viene citata in quasi tutti i trattati moderni di anatomia umana. Però, mentre leggendo il Poirier et Charpy trovo scritto che « ormai non si contano più i casi di doppio uretere », cercando poi i lavori originali di studiosi che si fossero occupati particolarmente del caso, ho visto che questi non sono in numero così grande quanto le parole trovate nel suddetto trattato farebbero credere - Evidentemente i casi sono frequenti, ma pochi si sono dati la pena di illustrarli.

Prima di occuparmi dei fatti da me trovati, riassumerò brevemente ciò che hanno detto gli altri sullo stesso argomento.

Intanto, da quanto sopra abbiamo esposto, già apprendiamo da Bartolini che Stephanus aveva osservato più ureteri che dipartitesi da uno stesso rene si riu-

nivano poi in un solo; che Riolanus poi aveva trovato due ureteri da ciascun lato che terminavano in vescica con quattro sbocchi distinti e che finalmente Albertus Salomon aveva visto dal lato sinistro un solo uretere mentre ve ne erano tre nel destro.

Venendo poi a ricerche più recenti, abbiamo nei Bulletins de la Société anatomique de Paris parecchi esempi di questi ureteri in parte o totalmente sdoppiati - Riferirò quanto a proposito riassume il Sappey nel suo trattato di Anatomia descrittiva: « Paragonandoli tra loro (gli esempi di doppio uretere) si vede in qualche modo lo sdoppiamento accadere a gradi quasi insensibili. Alcune volte i due canali restano indipendenti sino alla loro entrata nello strato muscolare della vescica, poi si riuniscono camminando nelle pareti di questa cavità - Cusco, in un cadavere, ha potuto constatare che non si riunivano che al livello dell'orifizio vescicale (Bull. Soc. anat. t. XXl, pag. 51). Broca, in un altro, ha notato che si aprivano nella vescica ognuno per mezzo di un orifizio distinto; ma i due orifizi, situati sui punti che occupa l'orifizio normale, non erano separati fra loro che da una piega della mucosa (Bull. Soc. anat. t. XXV, pag. 165). Lemarchant li ha visti aprirsi nel basso fondo della vescica con orifizi situati a dieci millimetri l'uno dall'altro (Bull. Soc. anat. 2ª serie, t. V, pag· 113). Infine in un individuo osservato da Rufz, che aveva un sol rene, erano separati a livello del loro sbocco da un intervallo di venticinque a trenta millimetri (Bull. Soc. anat. t. VIII, pag. 39) ». Degni di nota sono anche i lavori di Hyrtl. Debierre, Morestin, Obici Augusto, Weigert, Adami e Day, Legge, Pitzorno, ecc... Tralascio poi quei casi descritti incidentalmente, come quello di Burci che tratta di un rene con doppia pelvi e duplicità incompleta dell'uretere, da lui descritto per una pielonefrite che interessava la metà superiore del rene e della pelvi corrispondente.

A che cosa è dovuta l'anomalia del doppio uretere? Sono i calicetti che non si sono riuniti in un'unica pelvi, ma che sono rimasti divisi, e questa divisione poi si può spingere sempre più in basso dirigendosi verso la vescica? O la divisione è sorta dalla vescica, cioè dalla vescica si sono formate due estroflessioni, due ureteri distinti che poi in secondo tempo sono venuti man mano a saldarsi a principiare dalla porzione in cui si era iniziato il processo cioè dalla parte più antica verso la più recente?

A giudicare la questione da quello che dicono i principali autori pare che si debba accettare la prima ipotesi.

Gegenbauer infatti nel suo classico trattato dice che « lorqu'elle (la division du bassinet) est poussée très loin, cette division peut s'étendre jusqu'à soupoint de continuité avec la vessie ».

Debierre nel suo trattato di Anatomia dice: « un doppio bacinetto può esser l'effetto di una divisione precoce dell'uretere, che estendendosi maggiormente è causa del formarsi di un doppio uretere o no ».

Anche Sappey dice che i fatti relativi allo sdoppiamento parziale o totale di questi canali sono anomalie per mancanza di funzione dei calici.

A sostegno della stessa ipotesi si aggiunge il fatto che nei vari casi di doppio uretere si vorrebbe trovare tutti i punti di passaggio dal calice appena sdoppiato all'uretere che, man mano dividendosi, arriverebbe fino a formare due canali indipendenti ed aprentesi in vescica con due sbocchi separati.

E lo stesso Sappey lo afferma quando dice che, paragonandoli tra loro, si vede in qualche modo lo sdoppiamento accadere a gradi quasi insensibili.

Ma noi sappiamo dall'embriologia che l'uretere « non è che un allungarsi dell'estremo cloacale del diverticolo renale » (Kupffer). E allora se, avendo riguardo all'embriologia, possiamo affermare che l'uretere non già scende dal rene verso la vescica ma da questa si protende in alto si può anche pensare che fin dall'inizio siano partiti dalla vescica i due canali distinti e in secondo tempo, nei casi di doppio uretere incompleto, si siano saldati più o meno completamente incominciando dalla parte prossimale alla vescica stessa. In questo modo noi avremmo anche il vantaggio di riunire in un sol gruppo e di considerare come equivalenti sia il caso del doppio uretere completo, sia quello del doppio uretere incompleto; mentre invece colla prima ipotesi verremmo a scindere i due fatti poichè il primo sarebbe sempre dovuto a due ureteri originantisi separatamente, l'altro ad un unico uretere che poi si ramificherebbe.

Ben si comprende come la nostra stessa ipotesi regga anche quando abbiamo in uno stesso lato più di due ureteri, tre o quattro, soltanto in tal caso ammetteremmo che invece di due si sarebbero formate dalla vescica tre o quattro estroflessioni.

Del resto, in appoggio della stessa idea, sta un caso che il Versari mi ha verbalmente affermato di aver osservato nella sala incisoria del nostro Istituto di Anatomia quando egli era qui prosettore. Si trattava di tre ureteri aventi tre sbocchi distinti in vescica che si partivano divisi verso il rene, ma che, a pochi centimetri della vescica si riunivano in un solo sboccando così in un'unica pelvi. Questa anomalia,mai descritta, ed andata disgraziatamente perduta per l'inavvertenza di un inserviente, si spiega benissimo ammettendo come vera la seconda ipotesi sopraccennata, colla semplice variante che il saldamento successivo invece di avvenire presso la vescica era avvenuto presso il rene.

Il pezzo anatomico che qui illustro apparteneva a Carlo P....., cantoniere di professione, morto a 56 anni.

Il 23 di Marzo 1909 fu portato all'ospedale di S. Spirito in Sassia perchè affetto da tubercolosi polmonare. Ma il male aveva già prostrato in tal modo l'individuo che questi spirava il 28 dopo solo cinque giorni dal suo ingresso.

Perciò poco, quasi nulla, si sa intorno a lui: presentava fenomeni cavitari a carico di tutti e due i polmoni, edema alle estremità e solo lievi elevazioni febbrili (37,5); nell'urina fu trovata albumina.



Fig. 1.

L'anomalia del doppio uretere fu casualmente scoperta perchè il corpo, portato per le comuni dissezioni nella sala incisoria dell'Istituto anatomico, servì per lo studio della topografia degli organi addominali.

Come si vede nella figura 1 e nella figura 2 il rene destro non presenta nulla di notevole. Di forma ellittica col bordo esterno arrotondato e l'interno un pò schiacciato ed infossato per la pelvi che verso il mezzo vi si incunea ricorda e delimita la silouette del fagiuolo.

Il rene sinistro (figura 3) più grande si presenta alquanto irregolare. Il margine superiore nel volgersi verso l'interno forma un arco molto grande colla concavità in fuori ed in basso e giunto quattro centimetri in basso forma un'altra curva colla concavità in fuori e leggermente in alto verso la linea mediana dell'organo per cui si viene a formare come una protuberanza o meglio come un becco che sporge sul resto del bordo interno.

Inoltre sul margine esterno tra il terzo inferiore ed il terzo medio notasi

un'intaccatura, un solco che si continua sia sulla faccia anteriore che su quella posteriore. Questo solco che si nota lateralmente sul margine esterno non ha una direzione sagittale cioè perpendicolare all'asse maggiore dell'organo, ma una direzione molto obliqua dal basso verso l'alto e dall'avanti all'indietro per cui, continuandosi sulle due faccie, i due solchi che ne risultano non sono posti sopra uno stesso piano orrizzontale, ma pur essendo paralleli quello della faccia posteriore è posto molto più in alto di quello della faccia anteriore. E allora, considerando questa specie di cinto quasi completo che si ha intorno al rene noi possiamo con esso delimitare un piano, obliquo dall'avanti all'indietro e dal basso verso l'alto, il quale ci dividerà tutto l'organo in due parti, una superiore più grande ed una inferiore più piccola.

Fig. 2 - Rene destro
2 3 del naturale

Quasi dal centro del bordo interno si diparte un uretere con una direzione molto pronunciata verso il basso, e più in giù dalla faccia anteriore ad un centimetro dal bordo mediale si diparte un secondo uretere che non ha come il primo una direzione tanto accentuata verso il basso, ma forma, per volgersi verso la vescica, un arco colla concavità in fuori ed in alto, per quindi raggiungere insieme al primo la vescica, divisi solo da scarso connettivo.

Facendo un taglio longitudinate del rene, il quale ce lo divida in due metà una anteriore ed una posteriore, vediamo come i due ureteri originano da due bacinetti indipendenti; il superiore è ampolliforme, l'inferiore è ramificato con tre diramazioni delle quali la superiore è la più lunga ma ha origine comune con la ramificazione media, mentre l'inferiore ha alla sua origine una netta strozzatura.

La zona di rene che è interposta tra le due pelvi vista al microscopio presenta due fatti notevoli: In primo luogo una zona di glomeruli della larghezza di circa cinque millimetri che si prolunga in direzione orizzontale fino ad incontrare la comune zona di glomeruli che si trova lungo il bordo colla quale si confonde; inoltre in un piccolo tratto il connettivo è molto più abbondante che non nel resto ed ammassato in modo da delimitare un'area di forma ellittica molto allungata coll'asse maggiore di tre o quattro millimetri di lunghezza e tagliante

obliquamente la zona dei glomeruli su descritti dall'interno verso l'esterno e dal basso verso l'alto. Pochi tuboli vi si trovano racchiusi. E poichè questi hanno l'aspetto del tutto identico agli altri vicini, e non presentano alcuna alterazione, possiamo dedurne, che questo fatto è un fatto biologico, non già patologico. Ed anzi siccome lo si trova proprio nel centro ad uguale distanza dalle due pelvi, là dove i tubuli sono come indecisi se volgersi verso la pelvi superiore o verso quella inferiore, credo che non sarebbe assurdo spiegarlo come un abortito tentativo di formazione di capsula.

Da quanto precede credo poter ammettere che l'organo che noi vediamo a sinistra è composto di due reni, saldati insieme. Questi due reni non erano sovrapposti l'uno all'altro in modo che l'asse longitudinale dell'uno fosse la diretta continuazione dell'asse longitudinale dell'altro, nè le due faccie anteriori erano esattamente parallele. Invece l'uno, per permettere la vicinanza dell'altro, ha dovuto subire dei piccoli spostamenti e delle parziali rotazioni. Il rene inferiore ha ruotato leggermente sull'asse longitudinale da destra verso sinistra ed ha fatto sì che il suo bacinetto invece di incunearsi lungo il bordo interno, sia un pò spostato sulla faccia anteriore; ha ruotato anche leggermente sull'asse perlaterale spostando un pò in avanti l'estremità inferiore ed indietro la superiore, in modo da permettere al rene superiore di poggiare coll'estremità inferiore della superficie posteriore sulla estremità superiore della superficie anteriore dal rene inferiore. Il rene superiore invece pare che non abbia subito alcuno spostamento di simile genere, mostra invece un'accentuatissima rotazione intorno all'asse sagittale; ed infatti noi abbiamo già descritta l'estremità superiore come ripiegata verso l'interno e protendere verso il resto dell'organo (vedi fig. 3), ed inoltre abbiamo osservato come l'uretere alla sua origine abbia già una direzione molto spiccata verso il basso, mentre in generale ha, come l'uretere inferiore, dapprima una direzione orizzontale e poi, ripiegandosi ad arco. acquista la direzione obliqua, quasi perpendicolare volgendosi verso la vescica. In quelle parti infine dei due reni che erano a contatto non si è potuta formare la capsula, ma è rimasta soltanto ben sviluppata una zona di glomeruli ed un punto con molto connettivo ad indicarvi il luogo di separazione.

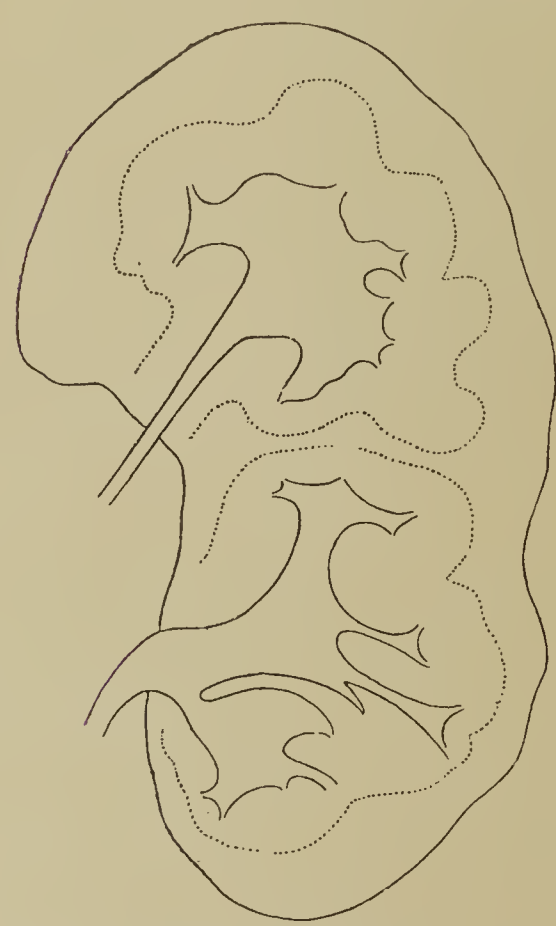

Fig. 3 - Rene sini tro
2/3 del naturale

Anche le misure confermano che a sinistra si hanno due reni saldati in uno. La media normale delle misure sono le seguenti:

lunghezza	cm. 11
larghezza	cm. 5
spessore	cm. 4
peso del rene destro	gr. 131
peso del rene sinistro	gr. 150

E noi vediamo già abbastanza grande il rene destro il quale ha:

lunghezza	cm. 12,2
larghezza	cm. 6,1
spessore	cm. 4
peso	gr. 187
volume	cc. 184.

Ma il sinistro presenta:

lunghezza	cm. 13,5
larghezza	cm. 7,5
spessore	cm. 3,7
peso	gr. 202
volume	cc. 204

L'uretere che si diparte dal rene destro ha una lunghezza di 235 millimetri e sbocca in vescica con un foro tagliato a becco di flauto il cui orificio non possiede lo sfintere del Versari.

Gli ureteri che si dipartono dal rene sinistro, come hanno origine da due calici distinti, così anche sboccano per due diversi orifici.

L'uretere che si disparte dalla pelvi superiore è lungo 240 millimetri; si porta da prima internamente all'altro, poi, cinque centimetri prima di confondersi col tessuto proprio della vescica gli passa posteriormente e sbocca in vescica con un orificio stretto ed allungato. Quell'uretere poi che origina dalla pelvi inferiore ha la lunghezza di 215 millimetri, si porta da prima esternamente al precedente, passa poi davanti a questo e sbocca in vescica con un foro posto 6 millimetri al di sopra dell'altro; quest'orificio non è allungato, ma nel suo complesso ci dà l'immagine di una foglia spatulata perchè largo superiormente quasi circolare, va a poco a poco restringendosi in basso. Ambedue questi sbocchi non hanno lo sfintere del Versari.

Dopo ciò che ho detto ben si comprende come in vescica il trigono debba acquistare una forma sua propria. Noi sappiamo che normalmente ha la forma d'un triangolo isoscele con la base in alto e l'apice in basso. Nel caso che descrivo la base ha una lunghezza di mm. 39 1|2, il lato destro mm. 38 ed il sinistro mm. 33. Come si vede da questi numeri il triangolo è irregolare, avendo tutti e tre i lati diversi. Sappiamo ancora che sia il lato destro che il sinistro vengono delimitati da una leggera salienza dovuta ad una piega della mucosa che si sol-

leva per quelle fibre muscolari trigonali che, come ha trovato il Versari, sono una diretta continuazione delle fibre muscolari della tonaca media dell'uretere. Si hanno così due linee rialzate che dagli sbocchi ureterici convergono sulla linea mediana all'inizio dell'uretra. Qui, nel mio caso, è del tutto diverso.

Si ha infatti nel lato destro non una linea rialzata. ma una specie di mammellone che circonda lo sbocco ureterico, nel lato sinistro poi si forma una piega sollevata molto più del normale. E questo aumento si spiega pensando che le fibre muscolari sottoposte che si continuano coll'uretere da questo lato debbono essere il doppio del normale avendosi due ureteri. Si aggianga che una gran parte di quelle fibre muscolari che generalmente decorrono fra i due sbocchi ureterici delimitando la base del triangolo e che danno una salienza denominata *torus uretericus*, invece di seguire la via orizzontale si sono in gran parte spostate in basso e sono andate così a rinforzare sempre più il fascio discendente di sinistra.

Facendo infatti una sezione che interessi la linea mediana del trigono e che sia bisettrice dell'angolo col vertice sull'uretra, si vede subito l'esiguità delle fibre del muscolo interureterico, le quali inoltre mostransi sparse per interposizione di molte fibre connettivali.

Per meglio vedere il comportamento delle fibre muscolari che dalla tunica media dell'uretere si portano in vescica sul trigono ed il comportamento della guaina del Waldeyer ho fatto varie sezioni al microscopio, orientando il pezzo col metodo del Versari. E nei tagli dei quali presento un saggio nella tavola, fig. 2 e 3, per per differenziare le fibre muscolari dalle connettivali, mi sono servito della colorazione alla von Gieson.

Ed ora debbo dire poche parole sulle ultime ricerche del Versari che in parte ha esposto in un suo recentissimo lavoro. E quì viene a proposito porgere a Lui i miei ringraziamenti, perchè, oltre di essermi stato largo di consigli, ha messo a mia disposizione sin gli ultimi risultati a cui è pervenuto.

Waldeyer nel 1892 in una sua comunicazione alla Società anatomica di Vienna riferiva di aver riscontrato che l'uretere dell'uomo adulto uscendo dalla parete vescicale è accompagnato per circa cinque centimetri da una guaina separata completamente dal tessuto proprio dell'uretere per una fessura che si può iniettare. Questa guaina è costituita da fasci di fibre muscolari molto voluminosi e da tessuto connettivo fibrillare. Waldeyer intuì subito che la muscolatura della guaina proveniva da quella vescicale. Ma Disse lo negò recisamente dicendo che la connessione è solo apparente ed anzi la guaina è divisa dalla muscolatura della vescica dovunque da connettivo.

Versari, con ricerche embriologiche, eseguite colla sua tecnica, è riuscito a dimostrare brillantemente la diretta dipendenza dei fasci muscolari della guaina da quelli della tonaca muscolare vescicale, « se il dubbio può persistere » egli dice « durante le prime fasi del suo sviluppo esso svanisce non appena si è ma-

nifestato, perchè non solo il volume dei fasci muscolari, ma anche la formazione della fessura tra la guaina e l'uretere sta a dimostrare che essa è maggiormente collegata alla parete vescicale che non a quella ureterica ». E le sue accurate osservazioni l'hanno condotto a concludere che:

« 1.° Poichè l'uretere, nella sua porzione intramurale, è circondato da uno « speciale rivestimento fatto da tessuto connettivo nel quale si rinvengono dei « fasci di fibre muscolari lisce che assomigliano, sia per i loro caratteri morfolo- « gici e sia anche in gran parte per la loro origine, a quelli contenuti nel tes- « suto connettivo che circonda la porzione extra-murale dell'uretere più vicina « alla vescica orinaria, è opportuno ammettere che esiste una guaina ureterica « la quale ci presenta a considerare una porzione intramurale ed una porzione « extra-murale.

« 2.° La porzione intramurale della guaina contiene fasci muscolari che, nel « tratto interposto fra la parete posteriore dell'uretere e la parete vescicale, pro- « vengono per la maggior parte del trigono di Lieutaud ed in parte minore sono « una dipendenza della muscolatura vescicale; nel tratto invece interposto fra la « parete anteriore e la parete vescicale contiene fasci muscolari che sono esclu- « sivamente una dipendenza della muscolatura vescicale.

« 3.° La porzione extramurale della guaina, la quale sola è stata fino ad ora « indicata col nome di guaina ureterica, e che Waldeyer ha in modo speciale « illustrato, comprende nel suo spessore fasci muscolari che, contrariamente alla « opinione sostenuta da Disse, non provengono già da una differenziazione della « muscolatura ureterica, ma sono invece una esclusiva dipendenza della tonaca « muscolare della vescica urinaria.

Del resto già nell'Ottobre del 1907 il Versari, confutando alcune idee del Disse, scriveva: « Sembra a me che l'esame dei tagli seriali porti a poter dichia- « rare colla massima sicurezza che una porzione della tonaca muscolare degli « ureteri forma una parte della muscolatura del trigono, alla cui costituzione con- « corrono anche altri fasci muscolari che hanno in maggioranza la stessa dire- « zione dei primi ed appartengono alla guaina ureterica ».

Tutto ciò risulta anche dai miei preparati. Diamo infatti un rapido sguardo alla figura 2 della tavola e subito si abbraccia con un colpo d'occhio l'idea del Versari. Perchè le fibre muscolari della tonaca media ureterica si continuano direttamente con quelle trigonali, e separata per la fessura del Waldeyer la guaina ureterica mostra la sua doppia origine dalle fibre trigonali e da quelle circolari della vescica e con tutte le modalità sudescritte.

Nella figura 3 della stessa tavola riproduciamo una sezione che ci mostra i due sbocchi ureterici sinistri in vescica e quella parte del trigono che è formata dalla diretta continuazione delle fibre di questi. E si vede che i due canali ureterici si conservano indipendenti benchè, poco prima di penetrare in vescica, le superfici che si guardano si siano saldate insieme. Alla sezione questa saldatura

si presenta in forma di un setto che divide i due canali composto di fibre connettivali e muscolari. Per questo accollamento manca in questo setto ogni traccia di guaina e le fibre muscolari vanno man mano diminuendo fino a ridursi presso la mucosa vescicale a sole fibre connettivali. All'esterno un'unica guaina di dimensione alquanto maggiore del normale abbraccia a guisa di manicotto ambedue gli ureteri. Ma perchè quest'aumento di fibre muscolari nella guaina di sinistra? Noi sappiamo, per quello che ci dice il Disse, che la guaina rappresenta una muscolatura di rinforzo dell'uretere in un punto di questo in cui, per la vicinanza della vescica quasi costantenente percorsa da onde di contrazione, il lavoro deve essere maggiore che non negli altri segmenti. Quì si ha la somma di due ureteri, il lavoro è doppio e la guaina rappresenta la somma di due guaine. Ma per il suo maggior sviluppo ha per noi grande importanza poichè può mostrarci più chiaramente quello che già abbiamo osservato nel lato destro. Ed anzi, oltre di distinguere con grande nettezza il fascio originantesi dal trigono e quello dalle fibre circolari della vescica, vediamo i due fasci divisi da una leggerissima fessura. Essa è probabilmente dovuta alla cattiva fissazione, poichè il pezzo anatomico fu estratto e posto in formalina al 6 % cinque giorni dopo la morte. L'essersi tuttavia i fasci muscolari divisi proprio in questo punto, denota che questo è un punto minoris resistentiae e che nei due fasci ci è una certa tendenza ad individualizzarsi e a rendersi distinti.

Conclusioni.

1. - L'anomalia descritta è rappresentata dalla duplicità completa dell'uretere sinistro.

2. - I due ureteri hanno origine da due bacinetti distinti, il superiore ampolliforme, l'inferiore ramificato.

3. - Il rene sinistro sembra formato dall'insieme di due reni sovrapposti e saldati per le estremità opposte.

4. - Infatti il rene sinistro:

a) è più grande del normale

b) all'esterno tra il terzo medio ed il terzo inferiore presenta un solco che lo circonda a guisa di cinto;

c) all'interno si interpone tra i due bacinetti una zona di glomeruli;

d) ed un tentativo abortito di formarsi la capsula.

5. - Anche il trigono si presenta di una disposizione irregolare per i tre sbocchi ureterici e per la scarsezza di fibre del muscolo interureterico.

6. - L'esame microscopico degli sbocchi ureterici sinistri ci mostra l'esistenza di una sola guaina ureterica di grandezza maggiore del normale che circonda le estremità di ambedue gli ureteri.

7. – La guaina ureterica a sinistra a causa del suo maggiore sviluppo si presta a meglio confermare le ipotesi del Versari, sulla origine dei suoi fasci intramurali ed extramurali.

BIBLIOGRAFIA.

Adami and Day. *Two cases of complete double ureter*; in: Montreal med. I. 1893-94. V. 22.

Bartolini Thomae. *Anatomia reformata;* in: Hafniae 1655.

Beaunis et Bouchard. *Nouveaux éléments d'Anatomie descriptive et d'émbryologie.* Paris 1880.

Burci. *Rene con doppia pelvi e duplicità incompleta dell'uretere. Pielonefrite a carico della metà superiore del rene e della pelvi corrispondente;* in: Atti XX congresso Società Italiana Chirurgia. Roma 27-30 ottobre 1907.

Castellani. *Sullo sfintere a fibre liscie della vescica urinaria di alcuni mammiferi e suoi rapporti colla regione del trigono vescicale;* in: Arch. Anat. Patol. ecc. Anno V. Palermo 1909.

Derierre. *Trattato elementare di Anatomia dell'uomo,* Traduz. Martini.

Disse. *Zur anatomie des menschlisch. Harnleiterssitz der Gesell, für Naturwissensch;* Marburg. N. 2-23 Ian. 1901.

Disse. *Nierenbecken und Harnleiter:* in: Handbuchd. Anatomie des Menschen. Bd. VII. Teil. 1, 1902,

Disselhorst. *Der Harnleiter der Wierbeltiere;* in: Anat. Hefte.

Engelmann. *Zur Physiologie der Ureteren;* in: Arch. Phys Pflüger Bd. II. 1869.

Gegenbaur. *Traité d'Anatomie humaine;* Paris 1899.

Gerard, *Forma dell'uretere nel feto e nel neonato;* in: Policlinico, anno XVI, fasc. 34. 1909.

Huschke. *Trattato di splacnologia e degli organi dei sensi;* Traduz. Levi. Napoli 1882.

Hyrtl. *Istituzioni di anatomia dell'uomo;* Traduz. Antonelli. Napoli.

Hyrtl. *Manuale di Anatomia topografica;* Traduz. Buonomo. Napoli 1870.

Legge. *Di alcune anomalie anatomiche occorse nella sala incisoria dell'Istituto Anatomico della R. Università di Cagliari* 1896.

Meckel. *Manuale di Anatomia generale descrittiva e patologica*; Traduz. Caimi.

Monro. *Outlines of the anatomy of the human body in its sound and diseased state*; Edinburgh. 1813.

Poirier et Charpy. *Traité d'Anatomie humaine.*

Pitzorno. *Rara anomalia renale sinistra.* in: Atti Soc. Romana Antropologia vol. III fasc. 3' 1896.

Quain. *Anatomia umana.*

Romiti. *Compendio di Anatomia umana.*

Sappey. *Trattato di Anatomia descrittiva.* Traduz. Raffaele. Napoli 1882.

Testut. *Trattato di Anatomia umana.* Traduz. Sperino. Torino. 1896.

Versari. *Ricerche sulla tonaca muscolare della vescica urinaria e specialmente sul muscolo sfintere interno;* in: Ricerche Lab. Anat. Roma. ecc. vol. 6 fasc. I 1897-08.

VERSARI. *Sullo sviluppo della tonaca muscolare della vescica dell'uomo, ecc.* in: Ricerche Lab. Anat. Roma, ecc. vol. 13 1907.

VERSARI. *Sull'esistenza di uno sfintere a fibre lisce in corrispondenza dello sbocco dell'uretere umano in vescica;* in: Arch. Anat. Patol. Anno V. Palermo 1909.

VERSARI. *La morfogenosi della guaina dell' uretere umano;* in: Atti Accad. Scienze Mediche Palermo, dicembre 1909. (Nota preventiva).

WALDEYER. *Ueber die sogen. Ureterenscheide;* in: Vesch. Anat. Gesellsch. Wien 7-9 Iuni. 1892.

SPIEGAZIONE DELLA TAVOLA 5

Fig. 1. Vescica *urinaria* vista in spaccato, mostrante la configurazione particolare del trigono:

U. = uretere destro.
U*i*. = uretere sinistro interno.
U*e*. = uretere siuistro esterno.
S*u*. = sbocco dell'uretere destro.
S*ui*. = sbocco dell'uretere sinistro interno.
S*ue*. = sbocco dell'uretere sinistro esterno.

Fig. 2. Sezione sagittale del tratto intramurale e dello sbocco dell'uretere destro con porzione del trigono situata sulla sua diretta continuazione: Koristka, obb. a, oc. 1.

U. = uretere.
S*u*. = sbocco sull'uretere.
G*u*. = guaina sull'uretere.
G*u.p.in* = guaina sull'uretere, parte intramurale.
G*u.p ex* = guaina dell'uretere parte extramurale.
T = trigono.
T*u*. = trigono, continuazione delle fibre dell'uretere.
T*g*. = trigono, continuazione delle fibre della guaina dell'uretere.
V. = vescica.
Fw. = fessura di Waldeyer.

Fig. 3. Sezione sagittale dei tratti intramurali e degli sbocchi degli ureteri sinistri con porzione del trigono situata sulla loro diretta continuazione: Koristka obb. a, oc. 1.

U*i*. = uretere interno.
U*e*. = uretere esterno.
S*ui*. = sbocco dell'uretere interno.
S*ue*. = sbocco dell'uretere esterno.
D*u*. = divisione degli ureteri.
G*u*. = guaina ureterica.
G*u.p.in* = guaina ureterica, parte intramurale,
G*u.p.ex*. = guaina ureterica, parte extramurale.
S*m*. = setto mediano.
T. = trigono.
T*u*. = trigono, continuazione delle fibre ureteriche,
T*g*. = trigono, continuazione della guaina ureterica.
V. = vescica.
F*w*. = fessura di Waldeyer.

I. Bardoni dis.

Fig. 2.

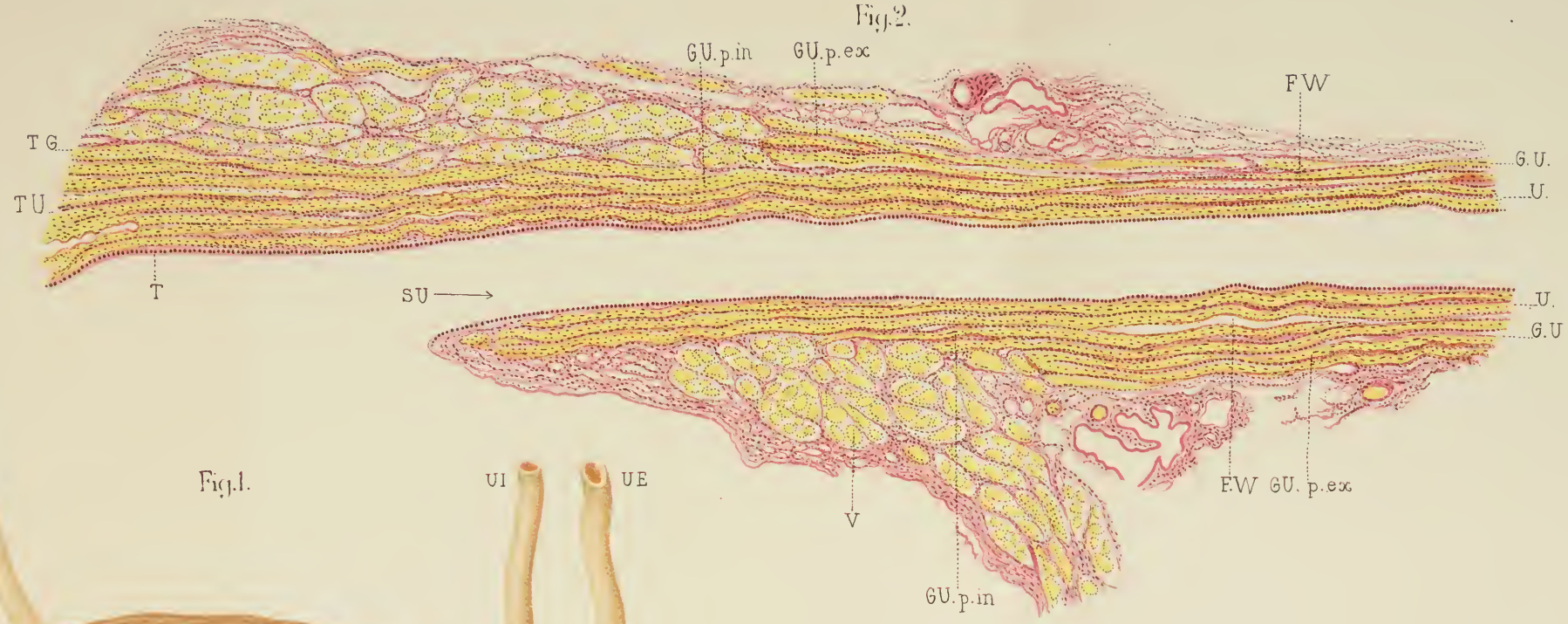

Fig. 1.

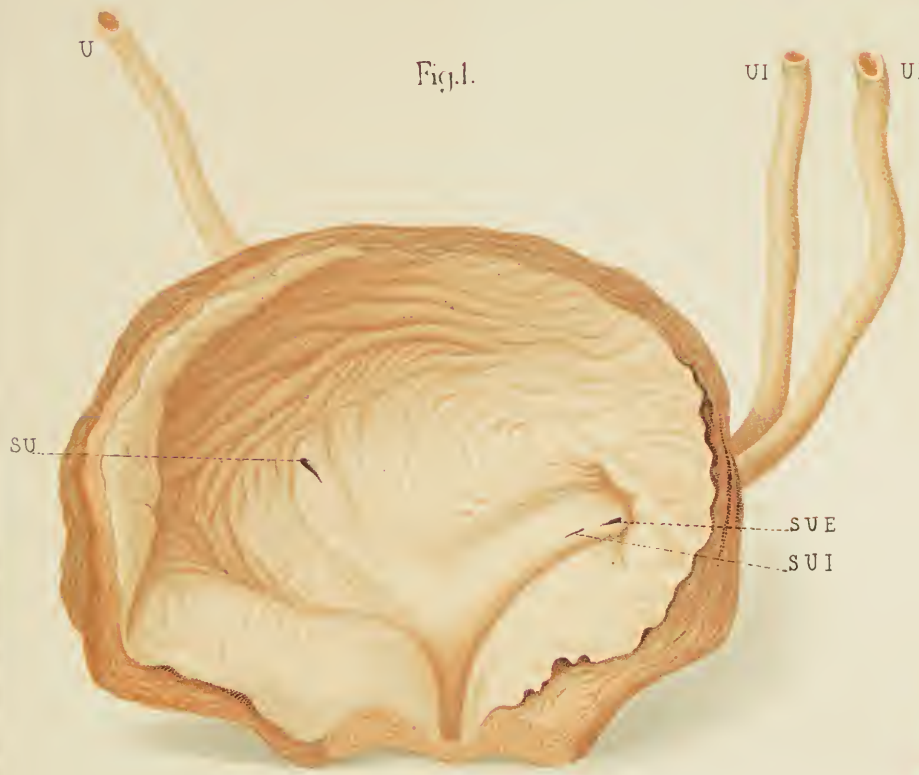

Fig. 3.

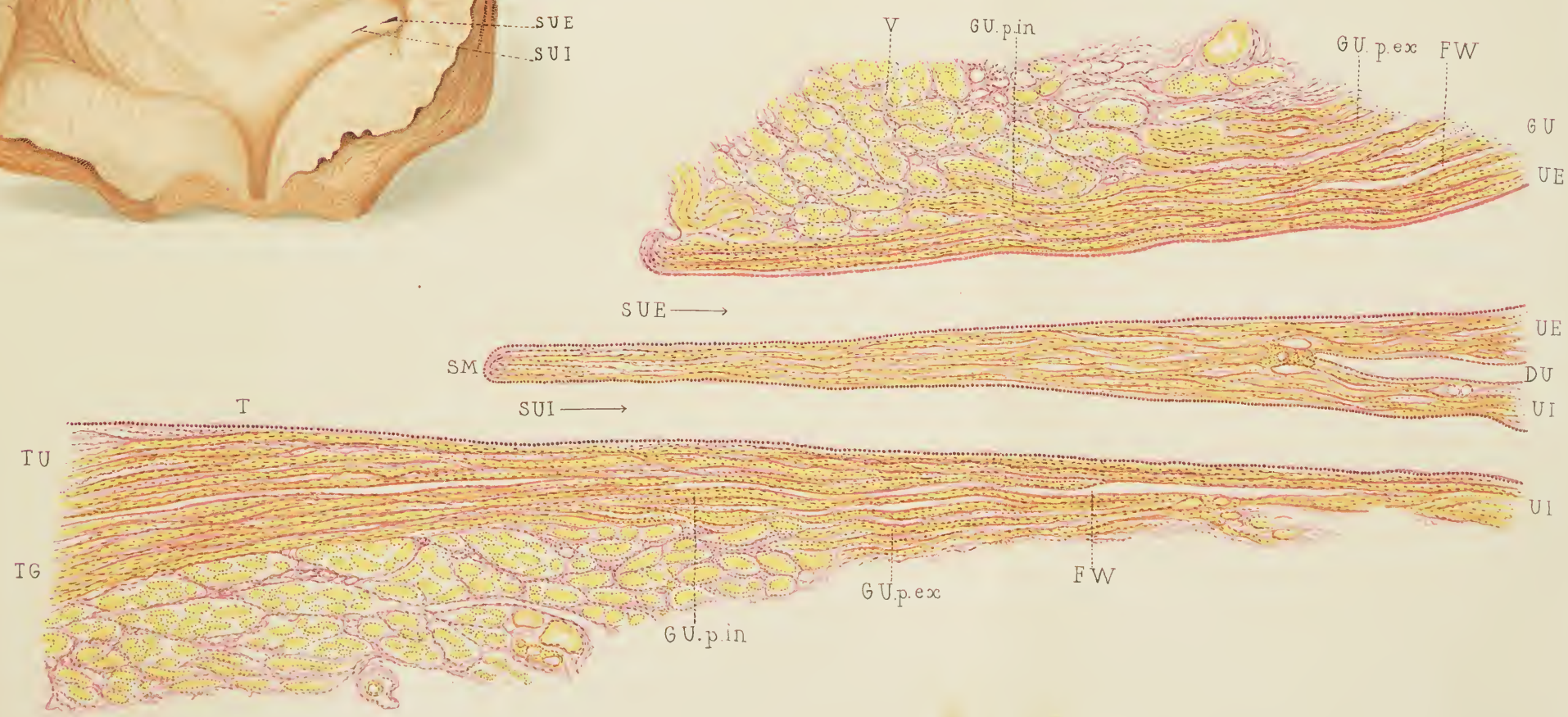

I. Bardeka dis.

Lit. Tacchinardi e Ferrari - Pavia

DALL' ISTITUTO
DI ANATOMIA UMANA NORMALE DELLA R. UNIVERSITÀ DI PALERMO
DIRETTO DAL PROF. R. VERSARI

LA MORFOGENESI DELLA GUAINA DELL'URETERE UMANO

PER

il Dott. RICCARDO VERSARI

Professore ordinario di anatomia umana

(*Tavola 6*)

Nello spessore della tonaca avventizia dell' uretere, in vicinanza della vescica urinaria, si riscontrano dei grossi fasci di fibre muscolari liscie con direzione longitudinale e che si spingono per l'estensione di pochi centimetri sul condotto escretore del rene. Al complesso del tessuto connettivo costituente questo tratto dell' avventizia ed ai fasci muscolari in esso contenuti si è dato il nome di guaina dell' uretere.

Waldeyer, riferendosi anche a quanto trovasi scritto nel trattato di Anatomia di Krause, ritiene che i fasci muscolari della guaina ureterica da lui illustrata specialmente per ciò che riguarda uno spazio o fessura di natura linfatica interposta fra l' uretere e la guaina, provengano dalla tonaca muscolare della vescica. Disse ha invece sostenuto che la connessione colla muscolatura della vescica è solo apparente e che effettivamente essi sono una dipendenza della muscolatura dell' uretere. Per avvalorare questa sua opinione osserva che la formazione della guaina non è già dovuta ad alcuni dei fasci della tonaca muscolare della vescica, che si continuano per un certo tratto sull' uretere, ma è causata da una fessura scavata dentro la parete dell' uretere stesso e che compare nel tratto intramurale in vicinanza della superficie esterna della parete vescicale e si continua per circa 5 centimetri verso il rene. Così la parete ureterica risulta scomposta in due strati, l' esterno dei quali costituisce la guaina. Dopo aver dato alla guaina ureterica la stessa estensione di Waldeyer, Disse aggiunge che « i fasci muscolari dell' uretere sono di spessore omogeneo, molto più fini che non quelli della parete vescicale e sono separati da questi, ovunque in tutta la lunghezza del tratto

intramurale, per mezzo di uno strato connettivale, e quindi la parete ureterica mantiene anche nel tratto decorrente attraverso la parete vescicale la sua completa indipendenza anatomica ».

Disse non riferisce altra particolarità riguardante il manicotto di tessuto connettivo che avvolge la porzione intramurale dell' uretere e si dovrebbe quindi ritenere che tanto la guaina, quanto i fasci muscolari in essa contenuti incomincino solamente a livello della fessura ureterica. Egli termina però il suo lavoro dicendo: « che una ricerca più accurata sullo sviluppo della guaina ureterica potrebbe probabilmente indicare se si debbano oppure no accettare le sue vedute ».

Successivamente Zuckerkandl ha come Walderyer ritenuto che i fasci muscolari della guaina dell' uretere appartengano alla muscolatura vescicale.

Avevo anch' io la persuasione che i fasci muscolari contenuti nella guaina dell' uretere fossero una dipendenza della muscolatura vescicale, per le osservazioni che avevo avuto occasione di fare studiando la tonaca muscolare della vescica urinaria. Ma innanzi alle osservazioni così recise di Disse fui assalito dal dubbio di essermi ingannato, tanto più che anche in qualche recente trattato di anatomia, si accettano le vedute dell' autore sopra citato riportando che i grossi fasci longitudinali di cellule muscolari liscie, che fanno parte della guaina dell' uretere, sono indipendenti dalla muscolatura della vescica.

Ho quindi creduto opportuno di definire la controversia esistente su questo argomento, eseguendo le ricerche embriologiche invocate dal Disse.

Per l' orientazione dei pezzi del materiale di studio ho seguito la stessa tecnica speciale da me adottata nelle ricerche fatte per stabilire che i fasci della tonaca muscolare dell' uretere contribuiscono a formare la muscolatura del trigono vescicale, tecnica che mi ha dato risultati che non possono più essere impugnati da alcuno. Stimo inutile riferire le particolarità di essa perchè sono ampiamente esposte nella relativa monografia. Per bene differenziare le fibre muscolari dalle connettivali mi sono servito della colorazione alla van Gieson come quella che dà i migliori risultati. Premetto che avendo tagliato gli ureteri longitudinalmente ed in modo che i piani di sezione coincidessero o fossero paralleli al maggior asse del loro orificio di sbocco, che ha una forma ovalare, sarò costretto per chiarezza di descrizione a far uso di alcuni termini non molto appropriati trattandosi di un organo cilindrico. Indicherò quindi le porzioni della parete ureterica comprese nelle sezioni col nome di parete superiore od anteriore e di parete inferiore o posteriore.

Feto umano maschio. Lunghezza vert. coccig. cm. 8,7 – (Principio del 4° mese lunare). L' uretere possiede nella sua porzione estramurale una tonaca avventizia la quale è formata da tessuto connettivo non molto denso. In corrispondenza della parete posteriore, ed in vicinanza del punto nel quale l' uretere s' immette nella vescica, la tonaca avventizia si confonde intimamente col connettivo perivescicale che in questa regione è abbondante. Nel tratto intramurale del-

l'uretere l'avventizia diminuisce assai di spessore e perde la sua individualità, così che le pareti dell'uretere sono separate dalla tonaca muscolare vescicale da scarsissimo tessuto connettivo.

Non esiste alcun fascio muscolare nello spessore dell'avventizia che circonda la porzione estramurale dell'uretere più vicina alla vescica urinaria, e quindi non esiste ancora alcuna traccia di guaina ureterica.

Feti umani maschi. Lungh. vert. coccig. cm. 11 e cm 13. (terza settimana del 4° mese lunare e primi giorni del 5° mese). - La tonaca avventizia dell'uretere in corrispondenza della parete posteriore od inferiore e ad una discreta distanza dalla parte vescicale, accenna a dividersi in due strati (fig. 1ª A¹), dei quali il più esterno si confonde coll'abbondante tessuto connettivo perivescicale, mentre il più interno, più sottile dell'altro, accompagna la parete posteriore dell'uretere fin dentro la parete vescicale stessa e qui solamente prende connessione col connettivo interposto fra i fasci muscolari della vescica. Però è facile osservare come alcuni grossi fasci muscolari lisci, provenienti dalla regione del trigono vescicale, incomincino ad insinuarsi per breve tratto nello spessore dello strato connettivale che separa la porzione intramurale della parete posteriore dell'uretere dalla tonaca muscolare della vescica. (Fig. 1. M).

Feti maschi. Lungh. vert. coccig. cm. 15 e 17 (metà e fine del 5° mese lunare. - I fasci muscolari lisci che nei feti precedentemente descritti avevano incominciato a fare la loro apparizione nello spessore del tessuto connettivo interposto fra la porzione intramurale della parete posteriore dell'uretere e la parete vescicale, si sono maggiormente sviluppati e risalta con evidenza la loro maggiore grossezza in rapporto dei fasci della muscolatura dell'uretere (Fig. 2 F m. g. u). In una precedente monografia sullo sviluppo della muscolatura del trigono di Lieutaud, io avevo già scoperto la presenza di tali fasci nel trigono dei feti del 5° mese e li avevo indicati col nome di fasci della guaina dell'uretere, credendo che fossero una continuazione dei fasci muscolari che circondano l'ultimo tratto della porzione estramurale dell uretere. Non mi ero interessato di approfondire fin dove si spingessero tali fasci, e se effettivamente essi prendessero connessione con altri fasci muscolari e precisamente con quelli che da Waldeyer, Zukerkandl, e Disse sono stati indicati complessivamente col nome di guaina ureterica. L'esame dei preparati mi porta ora a riconoscere che questi fasci provenienti dalla muscolatura del trigono non si spingono, nei feti del 5° mese, al di là della porzione intramurale dell'uretere. Tuttavia nello spessore del connettivo che circonda la porzione estramurale dell'uretere più vicina alla vescica, comincia a comparire, sempre lungo la parete posteriore dell'uretere, qualche fascio muscolare il quale proviene anch'esso dalla muscolatura vescicale, ma non già dalla muscolatura del trigono, bensì dai fasci più superficiali della muscolatura vescicale (Fig. 2. F. m. g. u). Tenuto conto della loro speciale ubicazione si può già fin da ora affermare che sono questi rari fasci quelli che rappresentano il primo inizio della guaina

ureterica descritta dapprima da Waldeyer e poi da Zukerkandl, Disse e Metzner. Portando l'attenzione sulla porzione intramurale della parete anteriore o superiore dell'uretere si constata che è aumentato di spessore il tessuto connettivo interposto fra l'uretere e la parete vescicale, tessuto connettivo che nei feti con 13 cm. di lunghezza vert. coccig. era ancora molto scarso. La porzione intramurale dell'uretere è quindi a quest'epoca dello sviluppo circondata da una specie di manicotto di tessuto connettivo, nella cui trama in corrispondenza della parete posteriore dell'uretere si sono sviluppati dei fasci di fibre muscolari liscie molto più grossi di quelli della muscolatura ureterica.

Feti maschi, Lunghezza vert. coccig. cm. 20. (Principio del 6° mese lunare). I grossi fasci muscolari lisci contenuti nello spessore del connettivo che separa la porzione intramurale della parete posteriore dell'uretere da quelli vescicali, si sono maggiormente spinti verso l'alto e giungono assai vicino alla porzione estramurale confondendosi quasi cogli scarsi fasci (fig. 3) apparsi nello spessore del connettivo che circonda la porzione estramurale dell'uretere in corrispondenza sempre della parete posteriore. Anche questi ultimi si sono alquanto estesi nel senso della lunghezza.

Passando ad esaminare il tratto intramurale della parete anteriore o superiore dell'uretere si constata che in mezzo al connettivo che lo separa dalla muscolatura vescicale è apparso qualche grosso fascio muscolare, il quale in modo indiscutibile proviene dai fasci muscolari vescicali più vicini al punto di sbocco dell'uretere e non si estende per gran tratto lungo la porzione intramurale dell'uretere stesso (fig. 3 T C). Anche per il loro volume questi fasci muscolari, appena fanno la loro apparizione, sono già molto più grossi di quelli della tonaca muscolare dell' uretere.

Feti maschi, Lung. vert. coccig. cm. 24 (Principio del 7° mese lunare). - La tonaca avventizia dell'uretere si è maggiormente ispessita e talora si riscontra composta di uno strato profondo piu denso e di uno strato superficiale molto più lasso. In corrispondenza della parete posteriore dell'uretere si notano anche oltre ai fasci muscolari contenuti nel connettivo che separa la porzione intramurale dai fasci muscolari vescicali, fasci muscolari contenuti nello spessore del tratto di avventizia più vicina alla vescica, e tali fasci che incominciano ad apparire nei feti di 15 e 17 cm. di lungh. vert. coccig., si sono estesi ancora più in alto, così che appare ben manifesta in questo punto la presenza della guaina ureterica descritta dagli autori. A quest' epoca dello sviluppo essa non è però ancora completa, perchè non la si riscontra che a ridosso della parete posteriore dell'uretere ed in parte anche sulle porzioni laterali formando una specie di doccia.

In corrispondenza della porzione intramurale della parete anteriore dell'uretere, si osserva che gli scarsi fasci muscolari, che nei feti di 20 cm. di lunghezza vert. coccig. avevano fatto la loro apparizione nello spessore del connettivo in-

terposto fra la parete ureterica ed i fasci muscolari vescicali, sono cresciuti di numero e si sono estesi fin quasi verso il punto nel quale l'uretere attraversa la parete vescicale. Anche in questi preparati è facilissimo convincersi che tali fasci muscolari provengono dalla muscolatura vescicale, e, per la loro disposizione e per il loro comportamento uguale a quelli che si sono riscontrati nello spessore del connettivo interposto fra la parete posteriore della porzione intramurale dell'uretere ed i fasci muscolari della vescica, si deve constatare che a quest'epoca dello sviluppo la porzione intramurale dell'uretere è circondata da una specie di manicotto o guaina di tessuto connettivo, nello spessore del quale si trovano fasci muscolari lisci con direzione longitudinale parallela a quella dei fasci della tonaca muscolare dell'uretere, dai quali però differiscono nettamente sia per il loro maggior volume e sia perchè provengono dalla muscolatura vescicale (Fig. 4).

Feto maschio lungh. vert. coccig. cm. 30; totale cm. 43 (principio del 9° mese lunare). - Lo strato di tessuto connettivo che trovasi attorno al tratto intramurale dell'uretere si è alquanto ispessito, così che riesce facile riconoscere la sua particolare disposizione a manicotto. Nessuna modificazione degna di nota si è prodotta nella disposizione dei fasci muscolari in essa contenuti. I fasci muscolari della guaina ureterica descritta dagli Autori non sono ancora comparsi nel tessuto connettivo dell'avventizia del tratto estramurale della parete anteriore dell'uretere più vicina alla vescica, e quindi la guaina si trova ancora nello stesso stadio di sviluppo osservato nei feti del 7° mese.

Bambino maschio neonato e bambini di otto e venti giorni. - Appare sempre più manifesto il fatto che l'uretere, mentre attraversa la parete della vescica urinaria, è avvolto da una specie di guaina di tessuto connettivo nel cui spessore si trovano fasci muscolari, guaina che è in continuazione coll'avventizia della porzione estramurale dell'organo e che, mentre tiene unito l'uretere alla parete vescicale, gli permette però di conservare la sua individualità anatomica.

Bambino di mesi nove - I grossi fasci muscolari sviluppatisi nello spessore del tratto della tonaca avventizia più vicina alla vescica, hanno continuato ad estendersi verso l'alto in corrispondenza della parete posteriore dell'uretere. Ciò che richiama però maggiormente l'attenzione è che nello spessore dell'avventizia che trovasi a ridosso della parete anteriore dell'uretere e vicinissimo alla parete vescicale sono apparsi anche dei grossi fasci muscolari i quali hanno lo stesso volume e gli stessi caratteri di quelli situati in corrispondenza della parete posteriore. Qui essi si spingono sull'uretere per l'estensione di circa un centimetro; in corrispondenza della parete anteriore invece, non giungono che a pochi millimetri oltre la parete vescicale (Fig. 5). Però deve essere notata l'importanza della loro presenza perchè essa sta ad indicare che tale particolare rivestimento dell'uretere quantunque maggiormente esteso lungo la parete posteriore dell'uretere, pure incomincia ad essere costituito in un piccolo tratto con

tutti gli elementi che lo caratterizzano nell'adulto e quindi solo a quest' epoca esso può con termine appropriato essere indicato col nome di guaina dell' uretere.

Una particolarità non meno interessante per le deduzioni alle quali darà luogo in prosieguo, è costituita dal fatto che dei fasci muscolari lisci contenuti nello spessore della guaina qualcuno è il prolungamento di qualche fascio muscolare contenuto nel connettivo che circonda la porzione intramurale dell' uretere, mentre altri, e precisamente i più superficiali, provengono da fasci muscolari che appartengono allo strato più superficiale della muscolatura vescicale.

Bambini di un anno. - Mentre in corrispondenza della faccia posteriore della porzione extramurale dell' uretere i fasci muscolari contenuti nella guaina non si sono spinti che a poco più di un centimetro di distanza dalla vescica, sulla faccia anteriore essi hanno raggiunto quasi lo stesso livello. Come si vede siamo ancora ben lontani dalla estensione di 5 centimetri che suole raggiungere nell' adulto, ma ciò che interessa è il constatare che essa ne ha assunto tutti gli speciali caratteri. E poichè d' ora innanzi non si potrà coll' esame dei preparati che riscontrare la sua graduale estensione lungo l' uretere, contemporanea all' accrescimento dell' organo che fornisce i fasci muscolari, stimo opportuno non seguirne più oltre lo sviluppo. Credo invece necessario intrattenermi sulle relazioni che passano fra la guaina illustrata prima da Waldeyer, poi da Zukerkandl e da Disse, ed il rivestimento connettivo muscolare della porzione intramurale dell' uretere. Tale rivestimento non può essere considerato come tonaca avventizia dell'uretere, perchè, quantunque ne sia in parte la continuazione, pure si è troppo modificato nella sua disposizione e nella sua struttura. Nel suo spessore si riscontrano infatti dei fasci muscolari a direzione longitudinale e quindi parallela ai fasci della tonaca muscolare dell' uretere, ma differiscono da questi ultimi e per il loro andamento più rigido, e per il loro maggior volume, ed infine per la loro origine. Si è già accertato che i fasci muscolari compresi nel tessuto connettivo interposto fra la porzione posteriore della parete ureterica, che si è convenuto di indicare per chiarezza di descrizione col nome di parete posteriore dell' uretere, e la parete vescicale, provengono per la maggior parte dalla muscolatura del trigono di Lieutaud, ed in parte anche dai grossi fasci muscolari della vescica, mentre quelli compresi fra la parete anteriore dell' uretere e la parete vescicale provengono esclusivamente dalla muscolatura vescicale.

Questa specie di manicotto che avvolge l' uretere nella sua porzione intramurale deve quindi essere riguardato come una guaina, nella stessa guisa che come tale viene riguardato lo speciale rivestimento che avvolge il tratto dell' uretere più vicino alla vescica. E se si considera che entrambi i rivestimenti si compongono di uno strato di tessuto connettivo, nello spessore del quale sono contenuti fasci di fibre muscolari liscie che vengono forniti dalla muscolatura vescicale, e che l' un rivestimento è in connessione ed in continuità coll' altro tanto per mezzo del connettivo quanto per mezzo di alcuni dei fasci muscolari, come ho

già avuto campo di far notare, risultano così evidenti le strettissime connessioni fra le due guaine, da essere molto più razionale considerarle come un' unica guaina nella quale è necessario solamente distinguere una porzione intramurale da una porzione extramurale (Fig. 6).

Uomo adulto. – Le ricerche eseguite sullo sviluppo della guaina ureterica hanno portato a stabilire in modo indiscutibile che i fasci muscolari in essa contenuti sono una dipendenza della muscolatura vescicale.

Questi risultati però non sono che la conferma di quanto tredici anni or sono io aveva già osservato durante le ricerche che allora eseguii sulla tonaca muscolare della vescica urinaria.

Nel descrivere il comportamento dello strato esterno longitudinale della tonaca muscolare vescicale, a proposito dei fasci longitudinali delle faccie laterali dell'organo, notavo che « i fasci che si originano in basso sotto gli ureteri contraggono rapporti interessanti con questi, perchè alcuni, più vicini ad essi, e che dovrebbero proseguire il loro cammino sia verso la faccia anteriore che verso quella posteriore, deviano invece dalla loro direzione, e, dall'avanti all' indietro e viceversa, circondano il punto nel quale l' uretere si immette fra gli strati della tonaca muscolare formando una specie di otto in cifra e talora un cappio; *anzi alcuni di essi si continuano sull' uretere contribuendo a costituire lo strato di fibre muscolari longitudinali esterne di quest' ultimo* ».

Io non avevo allora eseguito alcuna speciale indagine sulla guaina dell' uretere, e quindi ritenevo che tali fasci muscolari fossero da ascrivere alla muscolatura ureterica.

Le mie ricerche successive sullo sviluppo della tonaca muscolare della vescica urinaria dell' uomo e sullo sviluppo della muscolatura del trigono e dello sfintere a fibre liscie, mi obbligarono a riportare l' attenzione sulle connessioni della muscolatura ureterica con quella vescicale, e mi spinsero, in seguito all'asserzione di Disse che nessun elemento della parete vesci- cale si continua sull' uretere, ad accertarmi se fosse erroneo quanto in linea generale io avevo osservato alcuni anni prima.

Ho voluto praticare di nuovo una ricerca macroscopica sul comportamento dei fasci muscolari della vescica urinaria di uomini adulti in vicinanza del punto nel quale l'uretere attraversa la parete vescicale. Con una attenta dissezione si riesce a mettere in evidenza alcuni fasci muscolari che dalla vescica si portano per 4 o 5 centimetri sulla parete ureterica in mezzo al connettivo che la circonda, ossia si riesce a mettere allo scoperto alcuni dei fasci della così detta guaina dell' uretere.

Il sussidio di una grossa lente a piccolo ingrandimento rende più evidenti i risultati della dissezione.

La ricerca embriologica è servita quindi a meglio convalidare quanto in parte io avevo gia osservato, poichè ha nettamente posto in evidenza l'origine di tutti i fasci

muscolari della guaina, ed è riuscita a dimostrare al microscopio la stretta connessione che esiste tra il rivestimento connettivo-muscolare della porzione intramurale dell' uretere e la guaina connettivo-muscolare che circonda il tratto della porzione extramurale dell'uretere più vicina alla vescica.

Conclusioni

Da quanto ho fin qui esposto si può dedurre che:

1° Poichè l'uretere nella sua porzione intramurale è circondato da uno speciale rivestimento fatto da tessuto connettivo, nel quale si rinvengono dei fasci di fibre muscolari liscie che assomigliano, sia per i loro caratteri morfologici e sia anche in gran parte per la loro origine, a quelli contenuti nel tessuto connettivo che circonda la porzione extramurale dell' uretere più vicina alla vescica urinaria, è opportuno ammettere che la guaina ureterica abbia una estensione maggiore di quella che comunemente le viene assegnata dagli Autori che la descrissero, e che quindi essa ci presenti a considerare una porzione intramurale ed una porzione extramurale.

2° La porzione intramurale della guaina contiene fasci muscolari che nel tratto interposto fra la parete posteriore dell' uretere e la parete vescicale provengono per la maggior parte dal trigono di Lieutaud ed in parte minore sono una dipendenza della muscolatura vescicale; nel tratto invece interposto fra la parete anteriore e la parete vescicale contiene fasci muscolari che sono esclusivamente una dipendenza della muscolatura vescicale.

3° La porzione extramurale della guaina, la quale sola è stata fino ad ora indicata col nome di guaina ureterica, e che Waldeyer ha in modo speciale illustrata, comprende nel suo spessore fasci muscolari che, contrariamente alla opinione sostenuta da Disse, non provengono già da una differenziazione della muscolatura ureterica, ma sono invece una esclusiva dipendenza della tonaca muscolare della vescica urinaria. E del resto i risultati delle ricerche da me eseguite nei feti e nei bambini per mezzo di sezioni esaminate al microscopio, ricevono una conferma indiscutibile anche da una attenta dissezione macroscopica praticata in individui adulti, nei quali, col sussidio di una grossa lente a piccolo ingrandimento, si riesce a constatare che molti dei fasci muscolari della porzione extramurale della guaina sono in diretta connessione colla muscolatura vescicale.

4° La differenza di grossezza fra i fasci muscolari della guaina e quelli della tonaca muscolare dell' uretere è apprezzabile già nel momento nel quale se ne constata la loro prima apparizione, così che essa è manifesta nei feti della fine del 4° e del principio del 5° mese lunare per la porzione intramurale, e nei feti della fine di quest' ultimo mese per quel piccolissimo tratto della porzione extramurale della guaina, che si riscontra a quest' epoca sviluppato a ridosso della parete posteriore dell' uretere.

5° La presenza della guaina dell' uretere, già costituita nelle sue parti essenziali quando ancora non si rinviene la fessura ureterica descritta da Waldeyer, sta inoltre a dimostrare che il suo sviluppo è indipendente da quello della fessura.

D' altra parte la formazione di uno spazio o fessura ureterica fra l' uretere e la sua guaina convalida il reperto embriologico, perchè se i fasci muscolari contenuti nella guaina provenissero dalla muscolatura ureterica, le intime connessioni genetiche con quest' ultima avrebbero con grande probabilità dovuto determinare la formazione della fessura a preferenza fra la guaina e la parete vescicale.

Bibliografia.

KRAUSE. *Handbuch der Menschlichen Anatomie.* Tom. 1° allgemeine Anatomie.

W. WALDEYER. *Ueber die sog. Ureterscheide*; in: Verhandlungen der Anat. Geselsch. Wien. 1892.

R. VERSARI. *Ricerche sulla tonaca muscolare della vescica urinaria e specialmente sul muscolo sfintere interno.* In: Ricerche fatte nel laboratorio di Anatomia Normale della R. Università di Roma ed in altri laborat. biologici. Volum. 6° Fasc. 1°. 1897.

I. DISSE *Zur Anat. des menschlich. Harnleiter. Sitzungsber. d. Gesellsch f. Natur*; in: Wissensch. zu Marburg. N. 2. 1901.

I. DISSE. *Nierenbecken und Harnleiter*; in: Handbuch der Anatomie des Menschen, herausgegeben von Bardeleben. VII Bd. 1°. Teil 1902.

E. ZUCKERKANDL. *Handbuch der urologie von, Frisch und Zuckerkandl* Wien, 1903.

R. METZNER. *Sonder. Abdruck aus dem » Handbuch der Physiologie des Meschen »*; in: II Band 1. Halfte, Herausg. von Nagel, Berlin, 1906.

R. VERSARI. *Sullo sviluppo della tonaca muscolare della vescica urinaria dell' uomo con speciale riguardo allo sviluppo della muscolatura del trigono e dello sfintere a fibre liscie*; in: Ricerche fatte nel laborat. di Anat. Norm. della R. Università di Roma ed in altri laboratorii biologici. Vol. XIII. fasc. 1° 1907.

R. VERSARI. *Morfogenesi della guaina dell'uretere umano.* - Nota preventiva. R Accademia Scienze Mediche di Palermo 1909.

SPIEGAZIONE DELLE FIGURE DELLA TAVOLA 6

Sezioni sagittali di ureteri in vicinanza e nel tratto nel quale attraversano la parete vescicale.

Fig. 1. Feto umano maschio. Lungh. vert. coccig. cm. 13. *T* Trigono; *Ou* orificio di sbocco dell' uretere in vescica; *A.A* avventizia dell' uretere; *M* fasci muscolari lisci che sono apparsi nello spessore del connettivo che separa la porzione intramurale della parete posteriore dell' uretere dalla tonaca muscolare della vescica; *A'*, punto

nel quale il connettivo dell'avventizia si divide in due strati. Koristka obb. 2 oc. 3. Dettagli obb. 3. oc. 3.

Fig. 2. Feto umano maschio. Lungh. vert. coccig. cm. 17 (fine 5° mese lunare). *Fm. gu.* Fasci muscolari provenienti dalla regione del trigono e contenuti nello spessore del connettivo interposto fra la tonaca muscolare dell'uretere e la vescica; *Fmg. ù.* fasci muscolari provenienti dalla muscolatura vescicale che si addentrano nell'avventizia dell'uretere; *TC*, Strato di tessuto connettivo interposto fra la porzione intramurale della parete anteriore dell'uretere e la parete vescicale, e nello spessore del quale non sono ancora apparsi fasci muscolari; *A.A*, Tonaca avventizia; *TM. TM*, Tonaca muscolare dell'uretere; *MV. MV*, Fasci della muscolatura vescicale. Obb. O ocul 5. Dettagli obb. 3. oc. 3.

Fig. 3. Feto umano maschio. Lungh. vert. coccig. cm. 20 (principio del 6° mese). *Ou*, orificio di sbocco dell'uretere; *TC*, Strato di tessuto connettivo interposto fra la parete anteriore della porzione intramurale dell'uretere e la vescica, nello spessore del quale sono apparsi alcuni grossi fasci muscolari lisci che provengono dalla muscolatura vescicale. Koristka obb. *O.* ocul. 4.

Fig. 4. Feto umano maschio. Lungh. vert. coccig. cm. 24 (principio 7° mese). *Ou*, orificio di sbocco dell'uretere. Obb. *O.* ocul. 3.

Fig. 5. Bambino di 9 mesi. *Fm. g. u. Fm. g. ù.* fasci muscolari lisci contenuti e nel connettivo che separa la tonaca muscolare della parete posteriore ed anteriore dell'uretere dalla muscolatura vescicale, e nel connettivo del tratto dell'avventizia più vicina alla vescica. Presenza di un piccolo tratto completo di guaina dell'uretere. *AA.* avventizia dell'uretere Obb. *O.* ocul. 2. Dettagli, obb 3. oc. 2.

Fig. 6. Bambino di un anno. *Guì. Guï.* Porzione intramurale della guaina dell'uretere. *Gue. Gue.* Porzione extramurale della guaina dell'uretere. *AA*, avventizia. Obb. *O.* ocul. 3. Dettagli obb. 3. ocul. 3

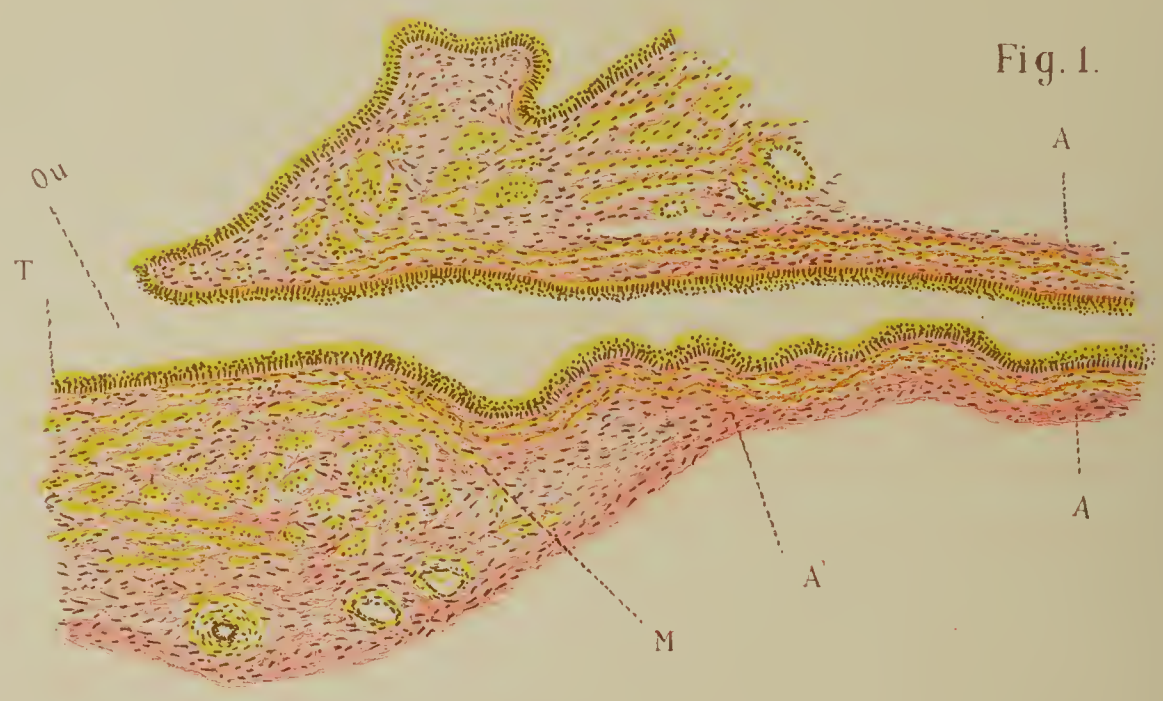

Fig. 1.

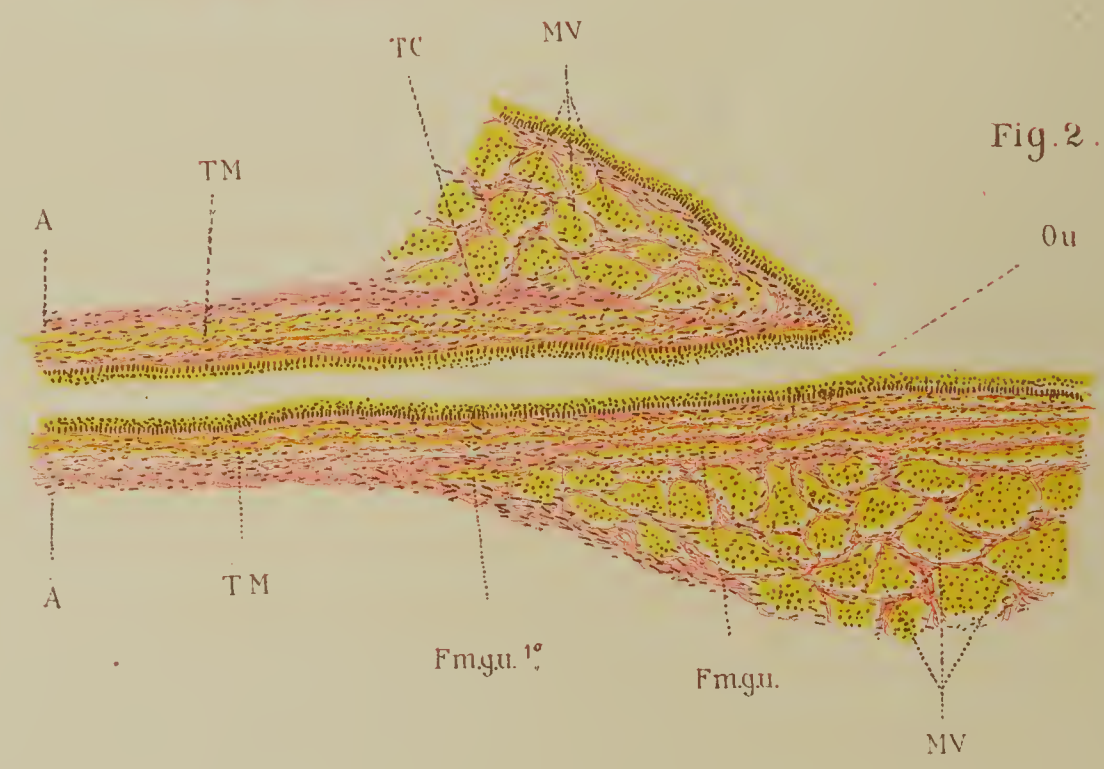

Fig. 2.

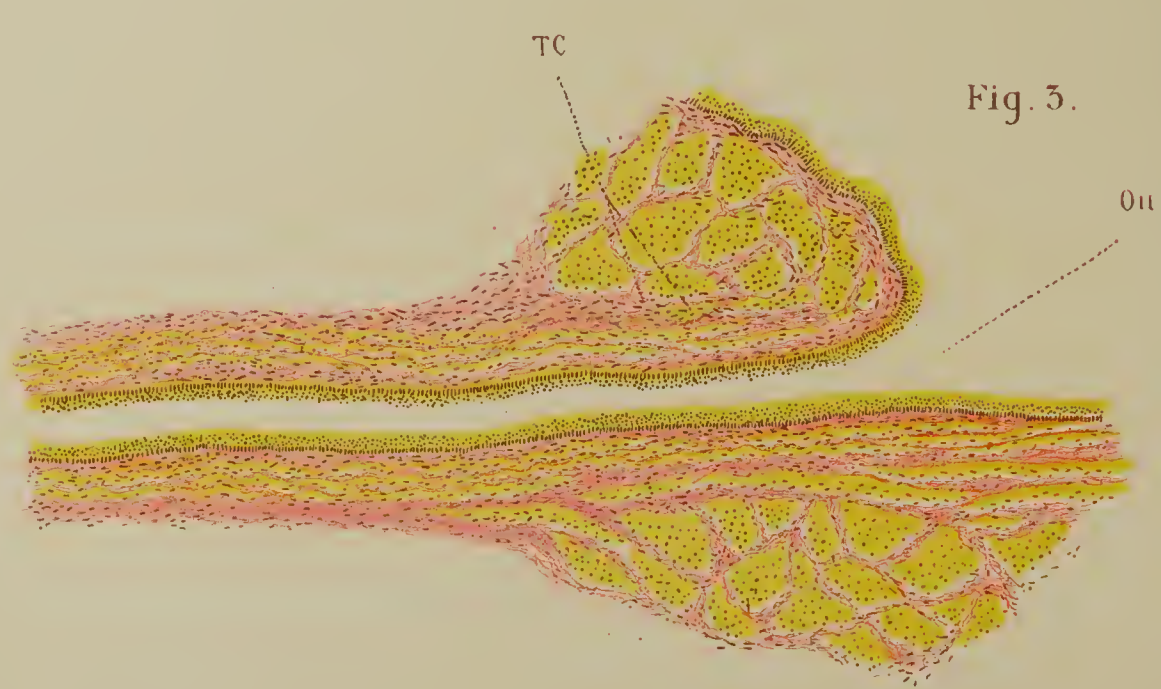

Fig. 3.

Fig. 4.

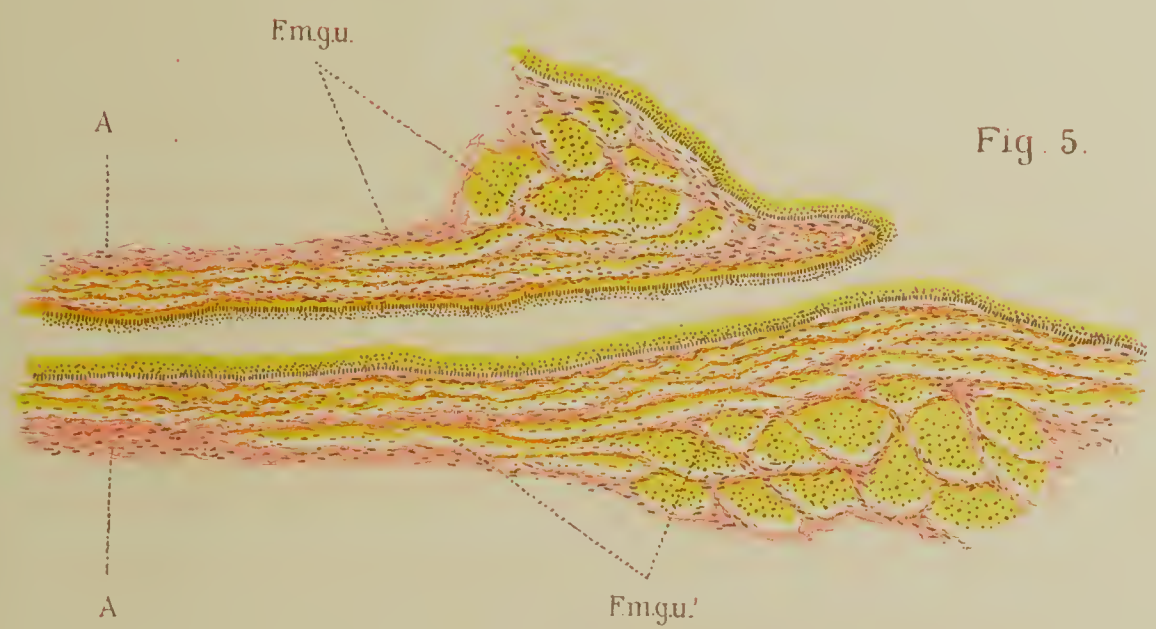

Fig. 5.

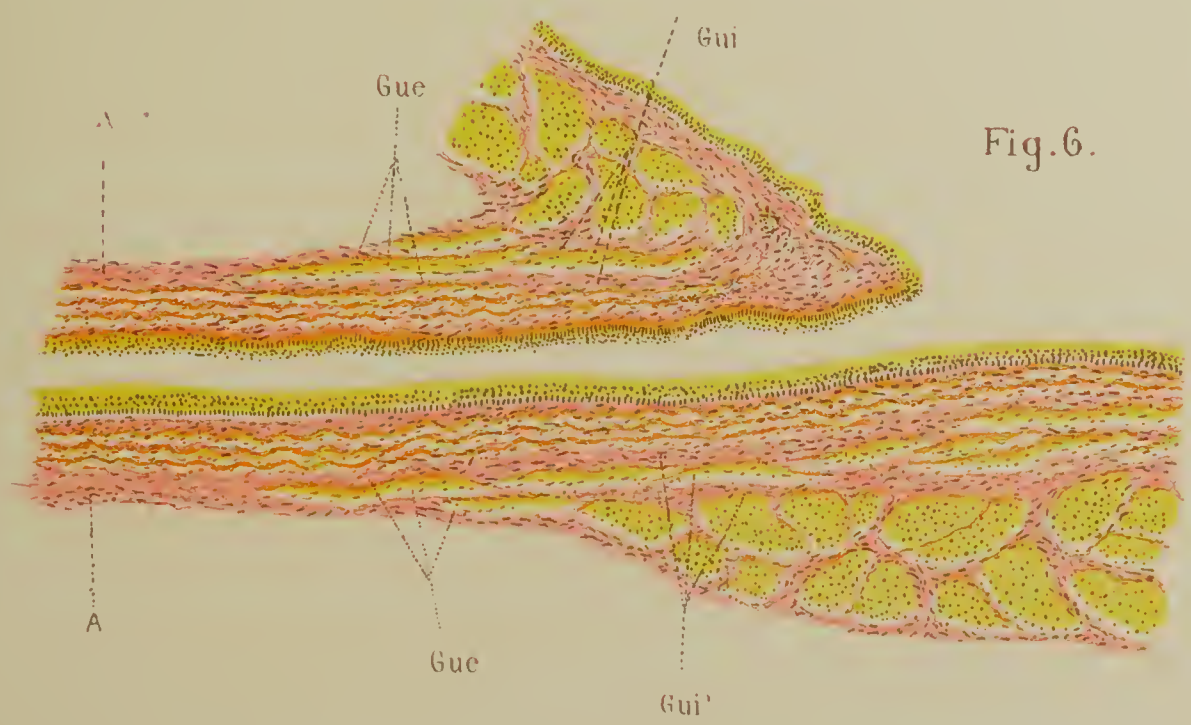

Fig. 6.

R.Huber.Lit.

DALL' ISTITUTO
DI ANATOMIA UMANA NORMALE DELLA R. UNIVERSITÀ DI PALERMO
DIRETTO DAL PROF. R. VERSARI

NUOVE RICERCHE SUI VASI BILIARI ABERRANTI

PEL

Dott. EMILIO ENGEL
Aiuto

(*Tavole 7, 8, 9, 10*)

Il nome di vasi biliari aberranti, (vasa biliaria aberrantia) è stato usato per la prima volta da E. H. Weber (1841) per indicare speciali rami dell'albero biliare, situati fuori del fegato, anastomizzantisi a rete e terminanti a fondo cieco.

Ma fin dal 1733, in una comunicazione all'Accademia reale delle Scienze di Parigi, Ferrein si era occupato di vasi biliari, notevoli per il fatto, che essi provenivano dal legamento epatico triangolare sinistro, nel quale egli li aveva veduti ramificarsi in vario modo. Egli li ha descritti come assai variabili per numero ed estensione, tanto che in alcuni casi ha potuto seguirne i rami fino sulla faccia inferiore del diaframma, senza però riuscire ad accertarne il modo di terminazione. Oltre che dalla località accennata, l'osservatore francese dice di aver visto « simili rami dell'albero biliare provenire da quel tratto della parete della vena cava, che appare libero nella incisura sygmoides hepatis, quando si osserva l'organo dal didietro » ed altri ancora « provenienti dalle tuniche della vescicola biliare ».

Un' estesa descrizione di rami dell'albero biliare, che colle loro origini sono situati fuori del parenchima epatico è stata data da F. Kiernan. Egli dice che dall'angolo epatico connesso al ligamento laterale sinistro, spesso emergono dei dotti biliferi in vario numero, i quali si ramificano tra i due foglietti peritoneali, che formano questo ligamento. I più piccoli di essi sono a decorso molto tortuoso, si dividono e suddividono e si anastomizzano variamente fra loro. Il numero di questi condottini è molto variabile. Spesso si trovano tra essi due o

tre, e talvolta anche più condotti di mole assai maggiore, gli ultimi rami dei quali si possono, a quanto pare, estendere fino alla faccia inferiore del diaframma. Nella grandissima maggioranza dei casi però essi non si estendono oltre la metà del legamento laterale (triangolare) sinistro, dove si dividono in rami secondari che s'incurvano, formando degli archi e ritornano in basso, nel fegato, anastomizzandosi per via tra loro e con altri rami provenienti dall'organo. Gli spazi tra questi dotti maggiori, che Kiernan indica col nome di dotti escretori (excretory ducts), sono occupati da plessi di condottini minuti (secreting ducts). Kiernan è dell'opinione che il ligamento laterale sinistro sia da considerare come un resto di fegato, tanto che egli dice, che le iniezioni ben riuscite dei dotti biliari dei vasi sanguigni e linfatici in esso contenuti, servono in modo mirabile per dare una chiara idea sul comportamento di questi diversi organi nel parenchima epatico. Quanto agli altri punti nei quali si possono trovare simili vasi biliari il Kiernan rettifica le incerte espressioni di Ferrein per quanto riguarda quelli delle vicinanze della vena cava, notando come la incisura sygmoides hepatis, nella quale la vena decorre, possa essere trasformata in canale, in alcuni casi, da un tratto di sostanza epatica, e ben più frequentemente da una specie di ligamento fibroso, che riunisce il lobo di Spiegel al lobo destro, passando al di dietro della vena stessa. Anche questo ligamento, nel quale si trovano vasi biliari, privi di sostanza epatica, secondo il Kiernan, non è che « un tratto di fegato, divenuto trasperante ». Per quello che concerne quei vasi biliari che, secondo il Ferrein, si originerebbero nelle pareti della vescicola biliare il Kiernan fa osservare che, non solo egli non poté mai vederli, ma che non arrivano in quelle membrane nemmeno rami della vena porta, per la qual cosa gli sembra inammissibile che « nelle membrane della cistifellea vi possa essere stato mai sostanza epatica e per conseguenza non vi si possono trovare nemmeno vasi biliari ». Egli ritiene che il Ferrein su qnesto punto sia caduto in un equivoco e che le parole dell'autore francese si debbano riferire a quei vasi biliari che si possono trovare alla superficie del fegato, ai lati del serbatoio biliare e dietro di esso, tra le sue pareti e la sostanza epatica.

Negli anni susseguenti alla pubblicazione del lavoro di Kiernan molti autori si sono occupati della struttura del fegato in generale ed in particolare dei vasi biliari, e con questi, taluni anche di quelli aberranti. Ma data l'incertezza delle cognizioni sull'albero biliare ed in genere sulle particolarità di struttura del fegato, non può meravigliare se la conoscenza dei vasi biliari aberranti non ha fatto in quest'epoca grandi progressi. Le divergenze e le contradizioni fra i diversi osservatori riguardo alla conformazione dei vasi biliari aberranti, si moltiplicano. Riguardo al loro valore morfologico insorsero persino dei dubbi sulla loro identità come dipendenze dell'albero biliare. Così Lambron ed I. Müller sostennero, il primo che i condotti iniettati e descritti dai procedenti osservatori come vasi biliari aberranti non fossero altro se non vasi linfatici nei quali fossero

passate per stravaso le iniezioni praticate nell'albero biliare; il secondo che si trattasse invece di vasi sanguigni, riempiti casualmente dalle masse d'iniezione per il medesimo meccanismo.

Queste vedute non ebbero seguito, ma alla idea di I. Müller va forse attribuito il merito di aver combattuto il concetto della esistenza di comunicazioni dirette fra l'albero biliare e le vie sanguigne, affermato più o meno vagamente da diversi autori, concetto che, nonostante le recise smentite di I. Müller e di altri molti è ritornato in campo più volte, anche in epoche recenti. L'estrema facilità colla quale nonostante ogni cautela, si verificano stravasi sia nel sistema linfatico che in quello sanguigno, quando si tenti la iniezione delle vie biliari, era già stata notata dal Kiernan e da altri, e in epoca più moderna il Hirtl, che pure è celebre anche per la sua straordinaria abilità nelle iniezioni, afferma che è inevitabile di provocare degli stravasi più o meno estesi in punti diversi del fegato, ogni volta si tenti un'iniezione alquanto completa dell'albero biliare.

Quasi contemporaneamente alle pubblicazioni accennate di Lambron e di I. Müller, tendenti nel modo che s'è visto a negare l'esistenza di vasi biliari situati al di fuori della sostanza epatica con le loro radici, sono comparse le osservazioni di E. H. Werber che lo hanno condotto a dare a questi vasi il nome col quale sono indicati ancor oggi, cioè quello di vasi biliari aberranti.

Il Weber li ha descritti come tronchi biliari, situati fuori della sostanza epatica, i quali si anastomizzano a rete ed hanno terminazioni a fondo cieco. Egli li ha trovati e studiati sopratutto nella fossa trasversa, poi nel solco longitudinale sinistro, nelle vicinanze della cistifellea, ed infine nel margine tagliente del lobo sinistro, ed in quest'ultima località, principalmente nella zona, nella quale il lombo entra in rapporto, come dice il Weber, « colle porzioni laterali di sinistra del ligamento coronario del fegato ». I tronchi maggiori fra quei dotti biliari aberranti che trovansi nella fossa transversa, formano delle connessioni, delle anastomosi, tra le due branche principali del dotto epatico, ed anche i rami principali di queste branche, sono riuniti tra loro da anastomosi, formate da simili vasi. « Questi vasi, dice l'autore, sono rivestiti di cellule e posseggono numerose appendici racemose, che terminano a fondo chiuso, pure formato da cellule ». Egli afferme che questi speciali vasi biliari non sono che tratti dell'albero biliare che non hanno raggiunto la loro completa evoluzione, ma si sono arrestati in uno stadio di sviluppo precoce, « onde io, continua il Weber, in analogia coi rami del dotto deferente, anch'essi arrestatisi nel loro sviluppo e che Haller ha chiamato vasa aberrantia testis, vorrei indicarli col nome di vasa aberrantia biliaria ».

Poco dopo il Theile, svolgendo il capitolo sull'anatomia del fegato nel grande dizionario-manuale di fisiologia di R. Wagner, ha dato una descrizione abbastanza particolareggiata di certe appendici o protuberanze, annesse ai dotti biliari, che egli ha studiato nel porco, dove le trova ben sviloppate, ed in altri animali (cavallo pecora) nei quali sogliono assumere la forma di piccoli grappoli.

Talora assumerebbero dimensioni abbastanza notevoli e si anastomizzerebbero tra loro. Nell'uomo egli ha descritto queste formazioni come assai complicate: sarebbero frequentemente rappresentate da tubi lunghi, serpiginosi, portanti alternativamente sui lati delle piccole estroflessioni rotondeggianti od a forma di minuscoli grappoletti. Esse per il loro aspetto ricordano, secondo Theile, le ghiandole meibomiane, ma frequentemente si presenterebbero fornite di numerosi rami che si possono, per anastamosi, riunire tra loro e con quelli delle formazioni analoghe vicine. Quest'ultima disposizione, dice il Theile, si osserva con grande chiarezza sopratutto nella fossa transversa, dove le formazioni si riuniscono a costituire una rete nel tessuto connettivo, che tappezza il fondo della fossa stessa. Questa rete riunisce la branca destra del dotto epatico a quella sinistra. Theile crede che tutte queste formazioni abbiano il significato di vere ghiandole, e le chiama ghiandole mucoso-biliari (glandulae mucosae biliares). L'esistenza di tali ghiandole era del resto già ammessa dalla maggioranza degli anatomici, e fra gli altri dal Kiernan il quale attribuiva loro il compito di elaborare tutto il muco contenuto nella bile. Ma le descrizioni di queste ghiandole, date dagli autori, si limitano a presentarle come follicoli cavi od otricoli, o tutto al più come piccole formazioni a grappolo, non già con i caratteri su riferiti dal Theile a quelle entità da lui studiate nella fossa transversa. Concordemente alle descrizioni di Ferrein, di Kiernan ed altri, il Theil ha notato inoltre dei vasi aberranti biliari nel legamenlo triangolare sinistro, nel margine tagliente del lobo epatico sinistro, nelle vicinanze della cistifellea, nel ponte fibroso dietro la vena cava ed infine nell'altro ponte che può riunire il lobo quadrato al lobo sinistro. Egli si chiede se anche questi, data la loro grande somiglianza per certi caratteri (estroflessioni saccate od a grappolo) con le ghiandole disposte a rete, da lui descritte nella fossa transversa, possano essere delle ghiandole mucoso-biliari. Non risponde però categoricamente a questo quesito che egli stesso si era posto ma emette in forma dubitativa l'ipotesi che possano essere interpretati come veri e propri canali escretori della bile, rimasti privi di questa funzione per la scomparsa dei rispettivi lobuli epatici. Per spiegare come mai quei dotti possano persistere, nonostante la soppressione della loro funzione, egli fa osservare, come annesse ad essi, si siano potute conservare in un certo numero le ghiandole mucoso-biliari, donde la necessità della persistenza di vie di deflusso per il secreto da queste elaborato.

Il Theile, tende a mettere in rapporto la presenza dei vasi biliari, situati fuori del fegato in corrispondenza del lobo epatico sinistro, con la riduzione che questo lobo subisce dopo la nascita. « Se questa idea sul loro meccanismo di formazione è esatta, dice il Theile, essi non devono riscontrarsi nel feto ».

La loro mancanza in molti casi gli appare spiegabile, se si pensa, come anche

le glandole mucoso-bilare loro annesse possono cadere in atrofia, per il che, venendo a mancare ad essi ogni funzione, anche i dotti escretori verrebbero a scomparire. L'autore chiude le proprie descrizioni dicendo che questi condotti, situati al di fuori della sostanza epatica nell'ambito del lobo sinistro, quale che sia la loro origine, non sono certamente da porre in una stessa categoria con quelli da lui descritti nella fossa transversa, come reti di glandole.

È evidento che queste gliandole mucoso-biliari ramificate ed anastomizzate a rete, descritte nella fossa tranversa del fegato umano dall'anatomico di Berna, corrispondono ai vasa biliaria aberrantia dal Weber menzionati nella stessa località. Infatti il Theile, pur senza notare esplicitamente questa corrispondenza, rileva come il Weber noti che i suoi vasi biliari della fossa transvera, arrestatisi nello sviluppo, terminino a fondo cieco, e siano anche nel loro percorso forniti di cellule (o cellette?) ai lati

Questa incertezza nel distinguere i vasi biliari aberranti dalle formazioni ghiandolari annesse all'albero biliare non è del resto da imputare solo al Theile. Basterà ricordare che in quei tempi è sorta persino l'idea di attribuire al fegato il valore di una ghiandola doppia, riservando cioè alla parte parenchimatosa propriamente detta, la funzione glicogenica, ed attribuendo all'albero biliare quella di produrre la bile (M. Bernard, Henle, Morel, Robin ed altri). A sostegno di questa teoria si adduceva appunto l'esistenza di follicoli, di grappoletti e di formazioni tubolari ramificate e spesso anastomizzate a rete, annesse all'albero biliare, quando non si ammetteva addirittura che tutti i rami di questo terminassero a fondo cieco.

Il Beale in quanto riguarda i vasa biliaria aberrantia non è scevro da punti oscuri e talora contradittori nei suoi numerosi lavori sul fegato, giacche, mentre dice chiaramente di ritenere che « i vasi aberranti biliari siano tuboli secretori alterati, i quali un tempo facevano parte di un tratto della porzione secermente dal fegato parzialmente scomparsa » ed aggiunge anche di aver osservato in un cavallo questa graduale riduzione delle cellule epatiche, in un altro lavoro, parlando dei « vasa aberantia biliaria, tanto numerosi ed estesi nella fossa transversa », mostra di ritenere questi come formazioni equivalenti alle glandulae mucosae-biliares. D'altro lato il Beale ritiene che le piccole evaginazioni ad otricolo dei dotti biliari, che egli chiama sacculi, non siano ghiandole destinate a secernere il muco, ma bensì piccoli serbatoi per la bile, quasi minuscole vescichette biliari. Lo studioso inglese nota che i vasa aberantia sono molto meno numerosi nel feto che non nell'adulto e che nel primo « sono molto più intimamente concessi col tessuto epatico che non nel secondo ».

Credo inutile moltiplicare le citazioni dei molti altri lavori dell'epoca che incidentalmente si occupano dei vasi biliari situati fuori della sostanza epatica, giacchè, per quanto è venuto a mia conoscenza, nulla di rilevante e di nuovo aggiungono a quelli fin'ora riferiti, nè dal punto di vista delle condizioni strat-

turali e di disposizione dei vasa aberrantia, nè per ciò che riguarda il loro valore morfologico od il loro meccanismo di formazione. Essi ce li presentano invariabilmente come rami dell'albero biliare extra-epatici, presentanti più o meno frequenti anastomosi fra alcuni dei loro rami, mentre altri terminano a fondo cieco. Quanto alla loro ubicazione sono ricordati la fossa tranversa, il solco longitudinale sinistro, le vicinanze della cistifellea, il ponte dietro la vena cava e quello sopra il ligamento rotondo il margine tagliente del fegato, nonchè i ligamenti laterali, insomma i soliti punti già da gran tempo noti.

Notevole per la sua estensiono e, sotto certi punti di vista, per la sua precisione di dettagli, è il lavoro di Riess sulla struttura dei dotti biliari del fegato umano, benché questo autore, per quello che riguarda lo speciale argomento che qui ci interessa più da vicino, si occupi quasi esclusivamente del comportamente dei vasi biliari nella fossa tranversa. Egli ha eseguite le sue ricerche con l'ausilio di iniezioni con varie masse, tra le quali dà la preferenza a quelle a base di sostanze resinose (Hirtl), a quelle alla gelatina ed a quella del Frey (solfato di bario in alcool e glicerina). Con questo metodo il Reiss ha messo in evidenza, nel connettivo che tappezza il fondo della fossa transversa, una quantità di fini condottini, rami collaterali dei grossi tronchi secondari del dotto epatico. Questi condottini si anastomizzano a rete, ma un certo numero di essi, verso i lati della fossa trasversa, si approfonda nel parenchima epatico. Staccando il connettivo dal fondo della fossa, si vede, che anche dalla sua superficie rivolta al fegato, dei rami, provenienti dai condotti anastomizzati a rete, si approfondano nel parenchima della glandola epatica. Questi condottini approfondantisi nel parenchima epatico sono condottini interlobulari di 0,008 linee di diametro (circa 18 μ). Riess rileva che non ha mai potuto osservare un condottino terminare a fondo cieco: quando gli pareva di averne sotto occhio uno, l'osservazione accurata lo convinceva che la terminazione tronca era mentita, generalmente per l'arresto brusco della massa d'iniezione in un condottino. Non si può infatti mai sperare di iniettare tutti i rami della rete.

I condotti biliari della fossa, sono forniti di appendici a forma di follicoli cavi o di piccoli grappoletti. Esse sono più numerose nei condottini fini che talora assumono l'aspetto di una ghiandola acinosa composta il cui condotto secretore è rappresentato dal condottino biliare. L'aspetto di questi dotti varia molto a secondo della loro replezione per mezzo delle masse d'iniezione. Alcune volte i condottini si presentano a contorni irregolari,tortuosi e sembrano privi delle piccole appendici. Le appendici sono molto meno numerose nei bambini. Esse non sorpassano mai le pareti dei vasi situati nel connettivo della fossa transversa e sono perciò, dice il Riess, « non delle dipendenze di tutto il condotto al quale si trovano annesse, ma solo del suo lume ». Riess evita di chiamarle ghiandole perchè differiscono dalle ghiandole mucose per la forma degli acini e per i caratteri dell'epitelio. Egli ammette la somiglianza con ghiandole mucose solo per le forma-

zioni a grappolo annesse ai dotti epatico e cistico, ai primi tratti dei due rami principali del dotto epatico ed a dotti di comunicazione anormali, esistenti talora tra questi due rami. Queste ghiandole s'arrestano là dove nei dotti cominciano i rami secondari e le piccole appendici su descritte. Tutte le caratteristiche della fossa trasversa sono fedelmente riprodotte nei canali portali, salvo naturalmente quelle riguardanti i tronchi maggiori (epatico, cistico e coledoco) ed avendo riguardo alle proporzioni.

Quanto alle interpretazioni da dare alle formazioni qui accennate, il Riess inclina a credere, che le appendici si debbano considerare col Beale, come tanti piccoli serbatoi, destinati a raccogliere la bile. Quanto ai condotti ramificati ed anastomizzati a rete della fossa transversa, respinge l'idea di Theile: non possono essere ghiandole anastomizzate a rete, perchè molti rami si approfondano nel fegato e non terminano ciechi. Per le stesse ragioni Riess non crede di potersi associare col Weber nel considerarli vasi biliari aberranti: anche ai dotti anastomizzantisi nei canali portali si dovrebbe allora applicare questo nome che Riess vuole riservato invece a quei tratti dell'albero biliare, situati fuori del fegato, nei punti già noti.

Infine l'autore dà una sommaria descrizione dei vasi biliari aberranti del ligamento triangolare sinistro. Sono dotti ramificati ad arborescenza, i rami dei quali possono terminare a fondo cieco, ed in maggior numero, anastomizzarsi ad arco. Riess non potè con sufficiente precisione studiarne le piccole appendici; ad ogni modo crede che queste debbano essere assai scarse. Quanto al valore morfogenetico di questi tratti dell'albero biliare, situati fuori del fegato, egli crede che essi si siano formati per la riduzione e la scomparsa del tessuto epatico dei loro territori.

Henle nel suo trattato di anatomia umana, abbandonate le idee d'un tempo sulla funzione colepoietica dell'albero biliare e delle appendici adenoidi a questo annese, dà una estesa descrizione di rami che si anastomizzano a rete tra loro e colle loro ramificazioni secondarie, nella fossa transversa, nel solco longitudinale sinistro, in vicinanza della vena cava e nelle zone circostanti alla cistifellea. Egli dice che un certo numero dei loro rami sembrano terminare liberi. Descrive pure le ghiandole mucoso-biliari annesse ai rami della rete portale. e fa notare come certe formazioni descritte sotto questo nome, altro non sono che vasi biliari, i quali terminano dentro il fegato, il che risulta ben evidente anche dalle figure riportate dall'autore. Infine parlando dei vasa biliaria aberrantia dice che con questo nome non vanno indicati che i dotti biliari extra epatici ed aventi terminazioni cieche e che quindi a questa categoria non si dovrebbero ammettere se non quelli del ligamento triangolare sinistro e del ponte fibroso situato dietro la vena cava e sopra il ligamento rotondo, e, forse, alcuni ramoscelli della rete portale più sopra accennata. Ma tale suddivisione non è stata posta in modo netto da Henle, per il fatto che egli ammette la presenza di rami secondari, terminati

a fondo cieco anche nella rete della fossa transversa, e diviene poi tanto meno recisa, quando si tenga presente che egli ammette la formazione di vere e proprie reti anche nel ligamento triangolare sinistro e sopratutto nel ponte dietro la vena cava e in quello sopra il ligamento rotondo, delle quali reti dà anche diverse figure.

Quanto al valore da attribuire ai vasa aberrantia, Henle, dopo di aver combattuto le idee di Lambron di I. Müller e di Theile non si pronunzia in modo deciso; soltanto richiama nuovamente l'attenzione degli studiosi sul fatto che tale nome non puo essere disgiunto dal concetto di rami biliari terminanti fuori del tegato ed a fondo cieco.

Un fattore del tutto nuovo nel meccanismo di formazione dei vasi biliari aberranti viene messo in luce da Sappey. In svariati punti della superficie del fegato egli ha potuto notare, che si trovano dei tratti di condotti biliari rimasti allo scoperto, fuori del paranchima epatico, e le radicette d'origine dei quali non sono più in rapporto con esso. Queste formazioni mancano nel bambino e nel feto. Come momento causale per la loro formazione Sappey indica una compressione lenta e duratura, la quale farebbe cadere in atrofia le cellule epatiche, mentre i canalicoli biliari resisterebbero più a lungo, insieme anche ai rami della vena porta. Anzi i canalicoli biliari mostrerebber una notevole ipertrofia, sia per l'aumento dei diametri dei loro lumi, sia per l'ispessimento considerevole delle loro tuniche. Dato questo modo di origine, per scomparsa del tessuto epatico col quale questi rami dell'albero biliare si trovavano da prima nel rapporto normale, il nome di vasi biliari aberranti non sarebbe in realtà appropriato.

Ma in un grande numero di casi, secondo Sappey, la scomparsa di lobuli epatici e la conseguente comparsa di vasi biliari situati fuori del parenchima epatico ha luogo senza una causa precisabile. Questo fatto si nota in punti ben designati, in corrispondenza cioè ai legamenti laterali del fegato e più frequentemente in quello di sinistra e talora nel ligamento sospensorio. Essi presentano delle variazioni enormi per numero, estensione ed aspetto, ma Sappey ne fa conoscere anche dei caratteri che egli ritiene costanti, e cioè:

I. - Essi sono sempre in comunicazione diretta con il resto dell'albero biliare.

II. - La loro struttura non differisce da quella dei comuni vasi biliari, se non per una ipertrofia notevole della tunica fibrosa; però accanto a tali processi di ipertrofia, in certuni dei vasi si possono vedere anche fatti manifesti di atrofia.

III. Le ghiandole mucoso-biliari sono anch'esse ipertrofizzate nei vasi biliari aberranti, ma i più fini non possiedono che ghiandole a forma di otricolo. Esse ghiandole sono regolari nel loro aspetto e nella loro disposizione, nei vasi biliari aberranti piccoli, che sarebbero secondo Seppey di recente formazione; in quelli più vecchi invece e che percio possiedono tuniche molto ipertrofizzate, le ghiandole sono di aspetto variabilissimo. Si presentano come otricoli a forma indeter-

minata ed a superfici irregolarmente rugose tanto che si potrebbero scambiare per dilatazioni parziali dei dotti biliari stessi. Le appendici ghiandolari sono talora rappresentate da sottili prolungamenti a dito di guanto. Queste variazioni sono così enormi e così capricciose che più che di variazioni individuali, costatabili da un caso all'altro, si dovrebbe parlare di variazioni nel comportamento delle appendici ghiandolari da un ramuscolo aberrante all'altro. Le formazioni ghiandolari non presentano di costante se non il fatto della loro esistenza.

IV. - Talora queste ghiandolette possono anch'esse essere colpite da atrofia, ma non scompaiono mai completamente. Esse sono allora molto difficilmente riconoscibili.

V. - Ultimo carattere costante dei vasi aberreanti è quello che essi si anastomizzano quà e là tra loro. Queste anastomosi non presentano nulla di caratteristico in confronto a quelle che lo stesso Sappey ammette tra i canali biliari comuni nell'interno del fegato e che, secondo questo autore, possono presentare tutti i vari tipi di anastomosi noti.

Sappey conclude che questi vasa aberrantia costituiscono evidentemente una dipendenza dei condotti biliari, dei quali non sono che una forma più o meno alterata. Ciò spiega, secondo l'autore le divergenze delle opinioni sulla loro natura. Essi sono formazioni che si trovano solo eccezionalmente, e ciò dà ragione dei dubbi sollevati sulla loro esistenza.

L'ipotesi avanzata dal Theile che la genesi dei vasi biliari aberranti che si trovano nel lobo sinistro del fegato, possa essere in rapporto con la riduzione di questo lobo, è stata sviluppata dal Toldt e dallo Zuckerkandl che hanno comunicato una estesa serie di osservazioni in appoggio a questa opinione. I due autori, dopo aver confermato una volta di più colle loro proprie osservazioni, che il fegato, da un certo momento della vita embrionale in poi, si riduce sensibilmente di volume e di peso in rapporto col resto del corpo, e che questo processo di riduzione riguarda in modo speciale il lobo epatico sinistro, premettono allo studio delle variazioni di forma che questo ultimo subbisce, alcune osservazioni sul rapporto che corre tra il detto lobo e l'inserzione del lig. triangolare sinistro su di esso. Quanto al processo di riduzione su accennato del lobo sinistro si rileva che questo nell'embrione presenta un margine (laterale) netto e piuttosto spesso mentre talora già nel bambino e frequentemente nell'adulto questo margine è fortemente affilato e fornito di un orletto fibroso. Il parenchima epatico adiacente è assottigliato per un tratto variabile ed appare translucido e di colorito chiaro. Alla superficie dei tartti così assottigliati si possono vedere vasi biliari e sanguigni non ricoperti da sostanza epatica. Talora anche l'angolo sinistro del fegato è assottigliato fino a presentarsi sotto l'aspetto di un tratto connettivale. A questa formazione è stato dato dai due anatomici il nome di appendix fibrosa hepatis. Questa appendice fibrosa si trova saldata nella sua massima estenzione al legamento triangolare sinistro, in modo però che i

suoi limiti sono sempre rilevabili quando si osservi la faccia infero-posteriore del detto legamento. I vasi biliari aberranti decorrono secondo Toldt e Zuckerkandl in questa dipendenza fibrosa del fegato e non già nello spessore del ligamento Con ragione i due osservatori insistono su questo loro reperto, da essi per i primi messo in evidenza. Nel ligamento sospensorio invece essi trovano talora vasi aberranti tra i due foglietti peritoneali che lo costituiscono. Essi hanno potuto osservare e raffigurare, in un fegato di bambino, una cresta di tessuto epatico che può prolungarsi per entro lo spessore del ligamento, quale continuazione del ciglio destro di un leggiero solco, che percorre la superficie convessa del fegato, e costeggia il lato sinistro della linea d'impianto del ligamento sospensorio.

Trattando poi, in un apposito capitolo, dei vasa aberrantia, Toldt e Zuckerkandl notano come sia anzitutto necessario di fare una netta distinzione tra questi e le ghiandole mucoso-biliari. Queste, essi dicono, sono più grandi nei dotti biliferi maggiori cioè in quelli della porta epatica e sono più numerose nell'adulto e nel bambino, che non nel neonato, mentre invece i dotti biliari di questa località presentano essenzialmente lo stesso tipo a tutte le età ed i due autori tendono a convalidare questi loro asserti con due figure schermatiche. (1) Il nome di vasi biliari aberanti, secondo le vedute dei due autori, non può essere usato con esattezza che per indicare le propagini dell'albero biliare che trovansi nell'appendice fibrosa del ligamento triangolare sinistro, nel ponte sopra la fossa longitudinale sinistra, intorno alla vena cava inferiore, ed in corrispondenza alla cistifellea.

Per ciò che ne riguarda l'origine, essa risulta chiara dalle osservazioni già esposte sulla formazione dell'appendice fibrosa, ed è in rapporto alla riduzione del lobo epatico sinistro in genere. Questi vasi biliari abberanti costituiscono la prova diretta di questa riduzione, che non era da altri stata messa in luce sotto tale aspetto.

È pure chiara la genesi di quelli che si possono vedere nel ponte sopra la fossa longitudinale sinistra, giacchè secondo le osservazioni dei due autori, questo ponte può essere largo e spesso e costituito da sostanza epatica, oppure sottile, e costituito da sostanza fibrosa. Si trova tra questi due tipi una innumerevole quantità di forme intermedie. I ponti fibrosi contengono vasi aberranti. Ma talora si vede una formazione che ricorda in certo modo un ponte, disteso però sul fondo del solco longitudinale sinistro, e che ha tutti i caratteri morfologici del peritoneo. Tale è infatti la sua natura ossia trattasi di un semplice ripiegatura peritoneale, che non contiene mai resti di sorta dell'albero biliare.

---

(1) A dire il vero dall'esame di queste figure intercalate nel testo nulla si vede che riguardi le ghiandole mucoso-biliari, a meno che non si vogliano interpretare come tali, certe dipendenze a spirale dei dotti biliferi maggiori. Queste sono raffigurate effettivamente in maggior numero nello schema ricavato dal fegato di adulto, ma danno piuttosto l'idea di sottili collaterali di questi dotti che non di ghiandole loro annesse.

Per l'origine di quei vasi biliari aberranti che sono situati dietro la vena cava e nella fossa della cistifellea Toldt e Zuckerkandl sostengono che la loro comparsa è dovuta ad atrofia del tessuto epatico. L'ingrandirsi dalla vena cava e la conseguente compressione del ponte di sostanza epatica, situato talora dietro di essa, è la causa per la quale qui rimangono allo scoperto dei vasi biliari, e la stessa causa, cioè la atrofia da compressione, dovuta all'ingrandirsi della cistifellea è invocata dai due autori per spiegare la genesi di tali vasi nelle vicinanze della vescicola biliari.

Riguardo a caratteri generali dei vasa aberrantia e del loro rapporto con la sostanza epatica Toldl e Zuckerkandl dicono che questi vasi si presentano come tratti dall'albero biliare, ramificantisi ad arborescenza. I loro rami si riuniscono in certi punti a formare delle reti, per mezzo di anastomosi tra dotti situati talora anche in piani diversi. Per quelli della fossa della vena cava e quelli delle vicinanze della cistifellea è notevole il fatto che alcuni rami di un certo calibro, decorrenti allo scoperto fuori del parenchima epatico, mantengono però parzialmente gli antichi rapporti colla sostanza epatica ricevendo un certo numero di collaterali che mantengono con essa i rapporti normali.

Pochi anni dopo questi studii di Toldt e di Zuckerkandl sono comparsi quelli di Ch. Sabourrin il quale si è occupato del fegato sotto diversi punti di di vista in una lunga serie di pubblicazioni. L'ultima di queste intitolata « Recherches sur l'anatomie normale et pathologique du foie » ne rappresenta la sintesi. In essa il Sabourin afferma che le ghiandole mucoso-biliari sono gettoni dell'albero biliare primitivo, arrestatisi nel loro sviluppo, e così pure i vasa biliaria aberrantia sarebbero branche dell'albero biliare le quali non sono mai entrate in rapporto con il parenchima epatico. Il Sabourrin afferma che nello studio delle particolarità di sviluppo del fegato, egli porta il contributo di dati ed elementi che gli sembrano di un volore irrefutabile. « elementi tratti direttamente e dedotti logicamente dallo studio del fegato adulto ». In base a questi elementi egli « si è fatto una teoria sullo sviluppo del fegato la quale ha il vantaggio di spiegare tutte le grandi linee dell'architettura del fegato e di accordarsi anche con tutti i dettagli di struttura di esso ». Però queste affermazioni di Sabourrin sembrano alquanto strane, dal momento che egli stesso avverte di non aver « mai intrapreso degli studi speciali sull'embriologia del fegato nè dell'uomo nè di animali d'altra specie ».

A Czerni indottovi dalle osservazioni di Toldt e Zukerkandl e da quelle di S. Mayer (Czerni non dice se le ricerche, di quest'ultimo siano state pubblicate) ha esteso le osservazioni da loro fatte sull'uomo, al fegato di topo e di coniglio, costatandovi l'esistenza delle appendici fibrose. Egli viene alla conclusione che i vasi biliari aberranti si formano per riduzione del fegato, causata da compressione e che le parti del fegato colpite da atrofia non avevano raggiunto il loro sviluppo completo.

Poco dopo il Renaut nel suo trattato d'istologia dopo d'avere indicato le sedi già conosciute dei vasi biliari aberranti, compresa quella « nello spessore del ligamento triangolare sinistro ». così si esprime in riguardo al loro valore morfologico e morfogenetico: « Essi corrispondono a rami di vegetazione del fegato tubolare primitivo, arrestatisi nel loro sviluppo ed alla estremità dei quali non si è sviluppato parenchima secernente ». Fa notare che i vasi aberranti provenienti, sia da rami diversi del dotto epatico, sia da uno stesso ramo del dotto, possono anastomizzarsi a rete e dà una descrizione dei rapporti reciproci, che possono contrarre le appendici o gettoni laterali (bougérons latéraux) che i rami di queste reti sogliono spesso presentare. Questi gettoni si avvicinano coi loro fondi a cul di sacco fin quasi a toccarsi, oppure si arrestano a qualche distanza tra di loro, oppure si intrecciano e si frammischiano senza anastomizzarsi. L'istologo francese così prosegue « Evidentemente essi (i bougérons latéraux) corrispondono alle cripe disseminate lungo il tragitto del canale escretore, e si vede bene che si tratta di branche di vegetazione e di suddivisione dei canali glandolari, che, dopo di aver cominciato a svilupparsi, si sono arrestate nel loro sviluppo; altre invece hanno continuato a crescere fino a divenire anastomotiche. A questo punto il loro sviluppo si è arrestato ed alla fine dei rami di vegetazione (branches de végétation) non si è sviluppato il reticolo di trabecole epatiche, perchè essi non hanno incontrato il mirabile reticolo bipolare venoso. La legge di morfologia, (continua sempre il Renaut) che presiede allo sviluppo del fegato ghiandolare, appare così per se stessa, come anche il valore delle cripte ghiandolari, scaglionate sulla prima porzione del vie biliari, a partire dall'intestino, del quale esse vie sono uno speciale diverticolo ». A sostegno di queste vedute il Renaut ricorda le formazioni a rete che il Ranvier aveva trovato in corrispondenza « delle biforcazioni dei canali biliari di distribuzione, situati nel parenchima epatico del topo ». Queste reti sono costituite da canalicoli simili per struttura ai condotti interlobulari all'altezza dei passaggi di Hering « ma (dice il Renaut) non avendo nessuna corrispondenza diretta con i lobuli epatici non sono condotti interlobulari. Essi sono invece gli omologhi dei vasi aberranti, cioè dei rami di vegetazione dal fegato tubolare primitivo, sviluppatisi dove hanno trovato uno spazio disponibile (tessuto connettivo agli angoli di biforcazione) e si sono poi arrestati nel loro sviluppo perchè non hanno incontrato il reticolo venoso bipolare funzionale, per potervi sviluppare le trabecole del parenchima secernente ». Questi vasi biliari aberranti « rappresentanti semplicemente la ghiandola epatica, tale quale essa è al suo inizio, cioè quando ancora non ha assunto alcun rapporto con la rete venosa bipolare funzionale (dégagé encor de toute connexion avec le résau bipolaire veineux fonctionel) non hanno alcun significato funzionale essendo organi residuali » (vestigiaires).

Alcuni anni or sono U. Barpi ha pubblicato due note sui vasi biliari aberranti. Nella prima si occupa di queste formazioni nei solipedi, nella seconda

in diversi altri animali domestici. Quanto al valore da dare ai vasi biliari aberranti l'autore conclude, in base alle osservazioni proprie, che nei solipedi e negli altri animali domestici, nei quali esistono vasi biliari aberranti, questi si riscontrano in zone atrofiche del fegato. Nei solipedi, in corrispondenza dei ligamenti epatici si possono ben distinguere i limiti di questi tratti di fegato ridottisi per atrofia del parenchima. Isole di tessuto epatico e vasi biliari persistono in queste località per tutta la vita dell'animale. Il Barpi oltre che nelle sedi comuni ha notato vasi biliari aberranti sulla faccia inferiore del diaframma e nella avventizia della vena porta. Intorno al modo di origine dei vasi biliari aberranti il Barpi sembra rimanere assai dubbioso: egli li ha riscontrati nei solipedi ed in altri specie di animali, mentre afferma la loro costante assenza in altri (cane, coniglio). Perciò accenna da prima a mettere in rapporto la loro comparsa con la riduzione del fegato nella vita extra-uterina, riduzione che sarebbe assai più rilevante nei solipedi che non nei carnivori e nei roditori. Il Barpi poi afferma che indubbiamente i vasi biliari aberranti si manifestano in seguito ad una atrofia di tratto di sostanza epatica, ma non sa pronunciarsi sulla natura di questo processo. Egli si chiede se si tratti di un processo patologico come sostiene Cesaris-Demel; e più oltre: « se la compressione dovesse sempre produrre un tale processo perchè esso non si verifica anche nei fegati dei carnivori e dei roditori? » Quindi conclude il Barpi, è bensì accertato che i vasi biliari vengano messi allo scoperto, diventino cioè aberranti in seguito ad atrofia, ma la causa di questa rimane oscura; certo sembra all'autore che non basta a spiegarla nè la compressione nè un processo patologico.

Quest'ultimo modo di considerare la genesi dei vasi biliari aberranti è stato sostenuto dal Cesaris-Demel. Questi fa rilevare come gli anatomici, anche ammettendo che i vasi biliari aberranti si formino per uua atrofia del tessuto epatico, non si soffermino poi sulla natura di quesla atrofia, e la considerino come un « processo fisiologico e necessario, specialmente per ciò che riguarda il lobo epatico sinistro, in rapporto alla riduzione alla quale questo è inirterrottamente soggetto, a partire dalla vita embrionale in poi ». Solo incidentalmente gli anatomici notano col Sappey, continua il Cesaris-Demel, che la formazione di vasi biliari aberranti può aver luogo in un punto qualsiasi del fegato, in seguito ad una atrofia del parenchima, causata da una compressione di lunga durata. Per Cesaris-Demel invece i vasi biliari aberranti vanno considerati non come formazioni normali ma come esiti di svariate alterazioni patologiche, che possono colpire il fegato. Ciò perchè:

I. - Essi mancano in molti fegati di adulti, anche se gli organi sono molto ridotti di volume, quando si abbia un diminuzione di volume degli elementi epatici, anzichè del loro numero ». Infatti dice il Cesaris-Demel, quando il lobo sinistro è impicciolito in modo omogeneo, il parenchima conserva in esso ovunque il suo aspetto normale, fino all'ultimo limite del margine tagliente, ed i vasi bi-

liari aberranti mancano. Il loro numero non è in rapporto tanto al grado di riduzione totale del lobo sinistro, quanto invece al grado di riduzione con esito di sclerosi dei suoi margini.

II. - Essi possono trovarsi non solo in prossimità del ligamento triangolare sinistro, ma in sedi diversissime. La disposizione di queste sedi è dovuta in parte alla compressione degli organi vicini, ma in molti casi anche a fatti patologici infiammatori diversissimi. Anche nelle loro sedi di predilezione non si trovano vasi aberranti biliari quando non esistono in questi punti fatti evidenti di selerosi.

III. - I vasi biliari aberranti si possono trovare disseminati in tutto il parenchima epatico, quando il fegato sia stato invaso da un processo infiammatorio diffuso che abbia condotto ad una notevole distruzione del parenchima epatico.

IV. - Molte produzioni canalicolari intraepatiche in varie forme di cirrosi si devono interpretare come vasi biliari aberranti.

V. « La presenza o meno di vasi biliari aberranti dà un criterio diagnostico prezioso, se non sicuro, per giudicare se certe deformità debbano considerarsi come congenite od acquisite (forche inspiratorie) ». Anche i caratteri istologici che il Cesaris-Demel ha rilevato nei vasi biliari aberranti e che corrispondono a quelli dati dal Gzerni per le formazioni analoghe del topo (cioè epitelio cilindrico a nucleo basale se il vaso non è molto deformato, epitelio cubico, quando il vaso sia molto dilatato) costituiscono un argomonto a favore della sua tesi. Per tutte queste ragioni e per altre che non è qui il caso di prendere in considerazione il Ceseris-Demel è condotto a formulare le seguenti conclusioni: « I vasi bibliari aberranti devono essere considerati come una produzione patologica, non come una disposizione anatomica normale; essi rappresentano la persistenza di comuni vasi biliari in un tratto del fegato, nel quale le cellule epatiche sono, per una causa qualsiasi degenerativa o infiammatoria, distrutte e sostituite da elementi connettivali; si presentano ectasici ed a contenuto biliare in quanto che comunicano con la loro estremità centrale col grande albero biliare e ne ricevono la bile per circolo refluo, assumeado quindi il significato di piccoli depositi della bile stessa ».

C. Giacomini oltre agli argomenti atti a rischiarare il meecanismo di formazione dei vasi biliari aberranti porta nell'argomento anc. e la nota antropologica. Egli in diversi cadaveri di negri ha osservato una atrofia estesa del lobo sinistro, in corrispondenza della zona di impianto del ligamento triangolare sinistro. In questa zona si trovano cospicui vasi biliari aberranti. L'autore rileva come tale reperto non gli sia mancato nemmeno nel fegato di una piccola negra di due anni, cosa che gli sembra notevole, giacchè, egli dice, si sa del Sappey che nei bambini e nei feti (bianchi) non si trovano vasi biliari aberranti. Il Giacomini conclude da questa sua osservazione che la comparsa delle zone d'atrofia nel fegato, con relativi vasi aberanti, non si può mettere in rapporto con l'età, per cui egli pensa che la causa si debba ricercare in una compressione. Infatti nel

fegato di uno dei negri da lui studiati, nel posto nel quale suole trovarsi l'impressione cardiaca, si era prodotta una estesa riduzione della sostanza epatica per atrofia, la causa della quale poteva risiedere nella compressione dovuta al cuore, molto ipertrofizzato e che inoltre si trovava direttamente e completamente fissato al paricardio e perciò al centro tendineo. Il Giacomini conclude ammettendo che la compressione, la quale conduce alla formazione di zone atrofiche nel fegato in prossimità del suo ligamento triangolare sinistro, possa essere esercitata dal cuore. « Se questa riduzione del lobo sinistro del fegato debba considerarsi, come carattere della razza che stiamo studiando (dice il Giacomini) non oserei dirlo in modo assoluto. Le mie osservazioni però dimostrano un nesso tra il cuore ed il fegato più intimo di quello che non si osservi ordinariamente nella razza nostra ».

***

Con questa esposizione non ho inteso di dare un elenco completo di tutti gli autori che hanno trattato direttamente od indirettamente dei vasi biliari aberranti, ma un riassunto piuttosto ampio di quei lavori che hanno speciale importanza perchè da essi risultano fatti o concetti nuovi sull'argomento, per modo che si possa trarne un'idea chiara dello svolgimento delle cognizioni e dei concetti sui vasi biliari aberranti e del loro valore di fronte alla morfologia. Non sarà inutile raggruppare ora sinteticamente le diverse opinioni che si sono venute esponendo.

Abbandonate le vedute di Lambron e di Müller, da gran tempo dimostrate erronee, sarebbe ormai giusto passare sopra anche a tutte le disquisizioni che dal Theile in poi tendono a considerare i vasi biliari aberranti come ghiandole mucosobiliari.

Infatti, è dimostrata ormai con sicurezza l'esistenza di tali ghiandole, annesse a certi tratti delle vie biliari e sono anzi accertati dei dati di fatto che conducono ad avvicinare una parte di esse al gruppo delle ghiandole mucose, ed una parte a quello delle ghiandole sierose. Dunque si potrà nei casi singoli rimanere in dubbio se una speciale appendice di un condotto biliare si debba interpretare come una ghiandola o come un vaso biliare aberrante ma non dovrà più esser possibile far confusione sul significato di tali formazioni. Rimangono allora di fronte due gruppi fondamentali di teorie che considerano in modo diverso il valore morfogenetico dei vasi biliari aberranti.

Del primo gruppo fanno parte quegli autori i quali ritengono che i vasi biliari aberranti *siano rami dell'albero biliare arrestatisi nel loro sviluppo e che non sono mai stati in rapporto con il parenchima epatico il quale all'intorno di essi non si è sviluppato.*

(E. H. Weber, H. Bounis et A. Bouchard I. Kollmann, I. Renaut (resti del fegato tubolare primitivo).

Al secondo gruppo appartengono coloro i quali sostengono che *i vasi biliari aberranti sono resti di zone di fegato nelle quali il tessuto epatico è scomparso secondariamente* Questi autori però differiscono per le loro vedute sul meccanismo o sulla causa di questo modo di formazione dei vasi biliari aberranti; essi ammettono cioè:

a) Atrofia senza cause chiaramente indicate.

Kiernan, Beael, Sappey, (per i vasi biliari del ligamento triangolare sinistro, del ponte della vena cava e sul ligamento rotondo) L. Debierre, I. Quain, U. Barpi, Chiarugi.

b) Atrofia in relazione ai fenomeni di riduzione del lobo epatico di sinistra.

Theile (per quelli dell'ambito di questo lobo); Toldt e Zuckerkandl (per quelli dell'appendice fibrosa del ligamento triangolare sinistro e del margine del lobo sinistro) V.v. Ebner, F. Tourneux.

c) Atrofia per compressione.

Sappey (per quelli disseminati in diversi punti del fegato. Toldt Zuckerkandl (per quelli delle vicinanze della vena cava e della cistifellea) C. Giacomini, A. Czerni (compressione di tratti di fegato non arrivati al loro completo sviluppo) G. Romiti, I. Prenant, O. Hertwig.

Infine Cesaris-Demel sostiene essere i vasi biliari aberranti una formazione di origine patologica per una sclerosi del fegato. Ma dall'ampia esposizione fatta e dal lavoro stesso di Cesaris-Demel, risulta assodato in modo indiscutibile che vi sono delle sedi di predilezioni dei vasi biliari aberranti, e vedremo in seguito dalle mie ricerche che in alcuni di esse la presenza di tali vasi é la regola assoluta tanto da non soffrire che rarissime eccezioni. Per quei vasi biliari aberranti, che trovasi in queste sedi che si posson dire elettive, il Cesaris-Demel ammette come causa della genesi la compressione.

Quanto all'età nelle quali si riscontrano i vasi biliari aberranti tutti gli autori sono d'accordo nell'ammettere che sono più frequenti nel vecchio e nell'adulto che non nel bambino. Solo Giacomini afferma che, nel negro almeno, non si possono mettere in rapporto con l'età, perchè vide una zona di fegato ridotto con vasi biliari aberranti in una bambina negra di due anni. Sappey afferma che mancano nel bambino e nel feto.

***

Ma per dare un'idea completa sulle conoscenze attuali intorno ai vasi biliari aberranti rimane ancora da riferire ciò che i diversi autori hanno stabilito sulla loro fine struttura, ed i fenomeni che ne accompagnano la formazione ed in fine ciò che si sà sull'esistenza dei vasi biliari aberranti negli animali. Gli antichi autori si limitano a dare indicazioni assai vaghe e sommarie sulla fine struttura

dei vasi biliari aberranti. Sono da tutti ammessi terminazioni a fondo cieco, che generalmente si descrivono come alquanto allargate o rigonfiate a clava. (Theile, Sappey, Henle) ed in generale da tutti sono anche ammesse anastomosi più o meno numerose. A questo proposito alcuni parlano di formazione di vere e proprie reti. (Kiernan. Riess, Ranvier, Henle, Renaut, ecc.) Il Barpi ammette le anastomosi tra i rami terminali dei vasi biliari aberranti dei ligamenti laterali nei solipedi, negando tuttavia ogni altra unione tra i loro rami non periferici o terminali.

Molto più varie diventano le opinioni e le descrizioni sulle appendici o ghiandole mucoso-biliari annesse a questi vasi biliari aberranti. Si è detto come quasi tutti gli autori le ammettano, benché in numero assai vario. Il Riess ad esempio, mentre ammette talora la presenza di numerosissime appendici nei vasi biliari scoperti della porta del fegato, dice che nei vasi biliari aberranti del ligamento triangolare sinistro sono assai scarse. Nella porta le riscontrò fino nei dotti di 0,12 a 0,18 linee. Le appendici sarebbero molto meno numerose nei bambini che nell'adulto. Il Sappey dà una descrizione piuttosto minuziosa di queste appendici o ghiandole che possono presentarsi sotto forma di semplici rugosità irregolari o di otricoli, a forma di fungo e persino sotto l'aspetto di grappoli o di estroflessioni a dito di guanto. Sappey trova che sarebbero più regolari e costanti nei dotti biliari aberranti piccoli e che egli considera perciò di recente formazione, molto irregolari invece in quelli più grandi e perciò più vecchi. Tutti gli autori, accanto a tratti forniti di estroflessioni oppure di ghiandole, ammettono rami che ne sono perfettamente privi. Questi esempi sono più che sufficienti per dimostrare come le infinite varietà di numero e di forma di queste speciali formazioni non permettano che una descrizione assai sommaria.

Quanto alle pareti dei dotti biliari aberranti Renaut le dice costituite da una « membrana propria connettivale sottile » e da un epitelio cubico o prismatico basso. I rimanenti autori che si occupano di queste particolarità di struttura, parlano invece di membrane connettivali assai inspessite, ipertrofiche, in confronto di quelle dei comuni rami dell'albero biliale. Solo il Sappey nota come accanto ai fenomeni di ipertrofia si possano avere in alcuni tratti di rami, fra loro vicinissimi, anche evidenti segni di atrofia delle pareti.

Sulla forma dell'epitelio si è più concordi indicandolo ora come simile a quello dei comuni vasi biliari, ora definendolo un'epitelio che varia nella forma dei suoi elementi da quella cilindrica a quella cubica. Il Ranvier nota la mancanza di cellule municipare. Ma anche i trattati più moderni se pure dedicano qualche capoverso ai vasi biliari aberranti, non sono più ricchi di particolari in proposito alla loro struttura. Così ad esempio V. v. Ebner nel trattato di anatomia microscopica di Kölliker, si limita a dire che nell'appendice fibrosa del fegato i vasi biliari aberranti sono tubuli, il lume dei quali ha un diametro che va da 6 a 10 μ fino ad 1 mm. e che sono costituiti da una tunica fibrosa e da uno strato unico di piccole cellule. Sobotta non ne fa alcun cenno e così Stöhr (X edizione). Testut

dice che i vasi biliferi divenuti aberranti, conservano ancora la loro tunica fibrosa, il loro epitelio ed i diverticoli; secondo Romiti sono ingrossati in confronto coi vasi biliari comuni. Come i comuni dotti biliari possono offrire anastomosi e portare annesse ghiandole biliari più o meno alterate; Chiarugi li descrive di colore giallastro, cominciauti a fondo cieco, rigonfiato ad ampolla. Per struttura sono simili ai comuni dotti biliferi e sono provvisti di ghiandole talora atrofiche tal'altra ipertrofiche. Cesaris-Demel parla di uno stato fibroso e di uno strato interno, unico epiteliale. Quando i vasi biliari aberranti non sono molto dilatati l'epitelio è cilindrico, a nucleo basale, quando sono fortemente ectasici esso si presenta cubico. La dilatazione è dovuta, secondo Cesaris-Demel, a ristagno di bile per rigurgito dal resto dell'albero biliale.

Maggiori dettagli sulla struttura dei vasi biliari aberranti si trovano nei vori di Toldt e Zuckerkandl, di Czerni e di Barpi. Toldt e Zunkerkandl prendono l'appendice fibrosa per base dello studio dei mutamenti che avvengo no durante il periodo d'accrescimento in quei punti del fegato, nei quali si constata una riduzione della sostanza parenchimatosa e consecutiva comparsa di vasi biliari aberranti. Tutti i lobuli che si trovano in questa regione sono più piccoli di quelli che trovansi nell'interno dello stesso fegato. Nella zona corrispondente all'appendice fibrosa questi lobuli sono talora ridotti a poche cellule. Le cellule epatiche stesse, esaminate per dilacerazione a fresco, appaiono più piccole, spesse volte alquanto allungate ed i loro contorni non sono mai così netti e le superfici così splendenti come quelle delle comuni cellule epatiche. Le cellule contenute nelle zone ridotte si dissolvono facilmente sotto gli insulti meccanici della preparazione. Esse sono riempite di piccoli granuli ed appaiono perciò opache. Non contengono nè grasso nè pigmenti. In alcuni casi si trovano nel tessuto connettivo dell'appendice, molti nuclei liberi, i quali hanno carattere identici a quelli dei nuclei delle cellule epatiche della stessa zona.

I vasi biliari dell'appendice per lunghi tratti hanno un epitelio nettamente cilindrico e portano annesse ad uno od a due lati, delle file di ghiandole mucoso-biliari. Verso i limiti estremi dell'appendice fibrosa gli epiteti nei dotti biliari scompaiono ed anche le pareti fibrose perdono i loro limiti netti, confondendosi con il tessuto connettivo circostante. Si può in alcuni punti vedere come fini ramoscelli dei vasi biliari aberranti si avvicinano a lobuli epatici ridotti che ancor persistono qua e là. I rami della vena porta in parte entrano in rapporto coi capillari della sostanza epatica che persiste, in parte terminano con le loro ultime ramificazioni nel tessuto connettivo dell'appendice fibrosa. I tronchi portali maggiori si ramificano a tipo dendritico, poi si dividono in due, a forca e si scambiano larghe anastomosi, onde si ha la formazione di una rete grossolana a larghe maglie. Questa è in rapporto con i rami vasali del lingamento triangolare sinistro. Ma dalla rete emergono anche dei rami che si riuniscono in tronchicini i quali ritornano nel fegato. Quà e là, sempre secondo le osservazioni di Toldt e

Zuckerkandl, un vasellino venoso oltrepassa l'appendice fibrosa e si anastomizza con i rami delle vene diaframmatiche.

Czerni indottovi dal lavoro di questi dee autori e da osservazioni fatte da S. Mayer fece, come si è già accennato, delle ricerche sui fegati di topi e di conigli. Egli ha constatato in essi le appendici fibrose e confermato pienamente le idee dei due antecedenti ricercaiori nelle modalità di formazione di queste appendici per scomparsa del tessuto epatico e della conseguente formazione di vasi biliari aberranti. Le sue osservazioni sono fatte in gran parte distendendo i ligamenti epatici assieme ad un tratto di sostanza eqatica adiacente ed osservandoli per trasparenza, a fresco, oppure dopo d'averli colorati con i comuni metodi. Infine ha eseguito anche tagli seriali paralleli alla superficie dei ligamenti o in senso trasversale. Secondo lo Czerni quanto più un ligamento è corto e robusto, tanto più si è sicuri di trovarvi annessa un appendice fibrosa con vasi biliari aberranti. I margini epatici interessati in questo processo hanno una struttura caratteristica, anche quando non si riscontra una appendice fibrosa. Gli ultimi limiti del fegato sono formati da piccole arcate venose, all'esterno delle quali si possono di quando in quando trovare immediatamente adiacenti dei ramuscoli arteriosi e dei condottini biliari. Vi si trovano frequentemente i così detti lobuli gemelli, il che indicherebbe secondo Czerni una incompleta differenziaziene dei singoli territori vasali. Anche i caratteri delle cellule in questi punti indicano che si tratta di tessuto epatico giovane. Esse sono più grandi e meno netlamente delimitate che negli altri punti del fegato stesso. I vasi sanguigni, nelle zone in cui è acvenuto la riduzione di questo tessuto epatico giovane, sono in parte sostituiti da cordoni fibrosi. Così le poche cellule epatiche persistenti vengono ad essere disposte in gruppi, o in file, separate da tessuto connettivo. Quessi gruppi e queste file sono più numerose nei punti vicini al fegato mentre in quelli più distanti sono più frequenti le cellule isolate. I vasi sanguigni in parte conservano ancora in modo evidente le disposizioni normali, in parte sono completamente scomparsi. I vasi sanguigni maggiori si conservano per lungo tempo dopo la scomparsa complela del tessuto epatico. La riduzione del sistema capillare sanguigno e la neoformazione di tessuto connettivo sembrano essere i primi effetti della compressione. Più tardi si presentano i fenomeni regressivi nelle cellule epatiche. Czerni crede che in questo senso debbasi interpretare la frequenza di cellule epatiche plurinucleari. Talora i nuclei sono enormemente grandi. Si possono vedere cellule epatiche con nucleo enorme o più nuclei contornati da un sottile orletto protoplasmatico. Nell'ultima fase della formazione delle appendici fibrose anche i vasi grandi ed i condotti biliari scompaiono. Nei dotti biliari questo processo si inizia con una obliterazione del loro lume in certi tratti. Così che dopo qualche tempo la loro connessione col resto dell'albero biliare è solamente segnata da un cordoncino di tessuto fibroso. Questo processo, secondo Czerni, probabilmente è dovuto ad un fatto di flessione, facile a verificarsi, dopo la riduzione del parenchima epatico.

Gradualmente anche i cordoncini fibrosi, tra i vari tratti dei vasi biliari, scompaiono e si vedono perciò dei segmenti di condottini biliari, più o meno alterati e completamente isolati, in mezzo al tessuto connettivale dell'appendice.

Oltre a queste formazioni, nelle appendici del ratto lo Czerni descrive dei tubuli variamente contorti, che terminano ciechi ad entrambe le estremità. Talora sono numerosissimi, talora invece assai scarsi e possono anche mancare completamente in alcune appendici fibrose. Essi possono assumere l'aspetto di vere e proprie cisti con pareti costituite da grandi cellule cubiche, le quali contengono un liquido completamente trasparente ed incoloro. Czerni non ha mai potuto dimostrare una connessione di queste formazioni col fegato. Egli crede che esse si siano formate per il fatto, che nel ratto il margine del fegato possa mantenere, per un maggior tempo che non negli altri animali, la disposizione embrionale del parenchima, cioè la disposizione tubolare. Questi tubuli epatici primitivi interrotti ed alterati potrebbero dare origine alle formazioni descritte.

U. Barpi nella prima nota comunicata in collaborazione di S. G. Tornello descrive nel fegato di un asino, grosse arborescenze di vasi biliari aberranti che « si spingono nello spessore di ligamento laterale sinistro ». Le loro tenui estremità terminali « si arrestano in corrispondenza ad un leggiero ispessimento, specie di cordone e formano apparentemente una fitta rete. Ma in realtà non si hanno anastomosi che alla periferia, dove i rami formano delle specie di arcate. Il vero ligamento si inizierebbe solo dall'ispessimento a cordoncino in poi. Le dimensioni dei vasi biliari sono varie, e le loro sezioni trasverse « cilindriche, ovali, od anche molto irregolari ». Questa ultima disposizione si nota nei tronchi biliari aberanti maggiori. « I vasi biliari più numerosi e di dimensioni più grandi sono situati nello spessore dal ligamento mentre molto meno numerosi e più piccoli sono quelli che decorrono alla superficie del ligamento ». Tutti hanno un unico strato di cellule cilindriche con nucleo basale. Queste sono di aspetto granulare e fornite di un « accenno di cercine o coperchietto » sulla estremità libera. La tonaca fibrosa talora è nettamente distinta dal connettivo circostante, tal'altra si confonde con esso. Tanto nelle tuniche che nel tessuto connettivo circostante « si notano numerose cellule che in certi punti formano un vero strato di cellule piatte poligonali, riunite ai loro margini ». Mancherebbe secondo i due osservatori una membrana basale ammessa, a quanto essi dicono, dallo Schenk. Essi mettono in rilievo leggere differenze tra i vasi biliari aberanti del cavallo e dell'asino. Nel primo in prossimità del fegato la tunica fibrosa dei dotti biliari aberanti è ben sviluppata e possiede all'intorno « uno strato di connettivo molto basso, a fibre ondulate che sembrano adagiate su di uno strato unico di cellule poligonali, riunite assieme e possedenti un nucleo molto grande ». Su sezioni longitudinali essi hanno visto delle ghiandole tubulari più o meno dilatate ad ampolla, rivestite internamente da un epitelio che ha gli stessi caratteri di quello del vaso nel quale sboccano più o meno ampiamente. Esse mancano nei

canali biliari aberranti piccoli. Nell'asino in vicinanza al fegato « la fibrosa (dei vasi biliari aberranti) è enormemente sviluppata, anzi si può dire che all'intorno vi sia uno spesso strato di tessuto connettivo fibrillare e non bisogna escludere la presenza di qualche fibrocellula muscolare. In questo strato connettivale oltre il vaso aberrante o i vasi aberranti di dimensioni diverse, si osservano anche vasi sanguigni ». La fibrosa rimane sempre più evidente che nel cavallo, e verso la terminazione del vaso i fasci di essa si dispongono ad anello. Nei vasi aberranti situati nel diaframma, secondo i due autori, si hanno dilatazioni e restringimenti molto variabili. L'epitelio è cilindrico circondato all'esterno da un tessuto connettivo piuttosto lasso, ricco di elementi cellulari e fra questi, altri piccoli vasi si veggono in sezione traversa. Vi si vedono le solite cripte o ghiandole. « La sostanza propria del centro frenico del diaframma, formata di tessuto connettivo compatto, disposto a fasci serrati fra loro e molto ondulati circonda più o meno completamente i vasi aberranti ».

Quanto alle cognizioni sui vasi biliari aberranti negli animali oltre ai due lavori dei quali ho già ampiamente riferito, quelli cioè di Czerni per il ratto ed il coniglio, e quello di Barpi per i solipedi, basterà quì accennare a quegli autori i quali hanno constatato o negata l'esistenza di vasi aberranti biliari in questa o quella specie di animali.

Si è già più volte accennato come il Beale abbia visto vasi biliari aberranti con resti di sostanza epatica in riduzione in corrispondenza ai ligamenti laterali del fegato nel cavallo.

Anche Sappey nello stesso animale e nel bue nota la presenza di vasi biliari aberranti in corrispondenza al ligamento laterale sinistro, e accenna che i loro rami terminali si riuniscono a formare delle piccole arcate disposte in una serie molto regolare. Questo autore non ha mai potuto trovare vasi biliari aberranti nel coniglio, nel porco e nel cane.

Renaut interpreta come vasi biliari aberranti i reticoli, formati da sottili canali a struttura identica a quella dei dotti interlobulari, visti da Ranvier nei punti di biforcazione dei rami biliari del topo. Il Ranvier stesso si esprime in proposito con molta circospezione, dicendo fra l'altro che non può affermare in modo assoluto che alcuni dei condottini, formanti queste reti, non penetrino nel parenchima epatico, assumendo perciò il valore di veri condottini interlobulari.

U. Barpi (il quale pare si sia servito quasi esclusivamente delle iniezioni per queste costatazioni), oltre che nei solipedi ha trovato vasi aberranti nella pecora dove però sono molto scarsi. In un giovane maiale non ne ha potuto mettere in evidenza. Li ha trovati in diversi punti nei fegati di gatto. Egli afferma che vasi biliari aberranti mancano completamente nel fegato di cane e di coniglio.

* * *

Senza entrare per ora in una critica dettagliata dei dati forniticl da tutte queste ricerche eseguite dai vari autori mi pare interessante di rilevare due particolarità di metodo pressochè generali. La prima è che per la costatazione dell'esistenza o meno dei vasi biliari aberranti i ricercatori si sono basati in modo quasi esclusivo sui reperti forniti da iniezioni dell'albero biliare, la seconda che non sono state fatte osservazioni tranne che nel fegato staccato dalla sua sede, non tenendo conto dei suoi rapporti cogli altri organi. Perciò anche coloro che ammettono come causa della formazione dei vasi biliari aberranti la compressione da parte degli organi circonvicini si accontentano di questa indicazione generica, senza che risulti in nessun modo una ricerca intesa a fornire dati un poco più precisi in proposito. Nel presente lavoro mi sono studiato di colmare queste lacune, di ricercare dati che valgano a chiarire la controversia sul meccanismo d'origine dei vasi biliari aberranti e di portare un contributo alla conoscenza della loro fine struttura.

* * *

Tecnica. - Nelle mie ricerche ho usato largamente di iniezioni dell'albero biliare, accompagnate spesso da quelle dei territori sanguigni.

Le iniezioni dell'albero biliare sono state praticate generalmente dal coledoco; ho cercato con ogni cura di liberare l'albero biliare, per quanto è possibile, dal suo contenuto, per mezzo di un massaggio delicato, eseguito sotto soluzione fisiologica calda (40°) quando la natura dell'iniezione da praticare non lo sconsigliava. Così si riesce a liberare almeno i tronchi biliari maggiori di parte del loro contenuto. In questo sistema chiuso di canali, la bile per la sua densità, per la tendenza a precipitare di alcuni corpi in essa contenuti, e per la influenza chimica che essa esercita su varie delle sostanze coloranti in uso nella tecnica d'iniezione, influisce in modo assai sfavorevole sulla riuscita delle iniezioni stesse. Dopo varie prove, fra le molte masse d'infezione, ho preferito generalmente quella a base di gelatina di colla di pesce fluida a caldo e colorata con carminio, bleu di prussia o monocromato potassico. La massa bleu prima dell'iniezione veniva spesso acidificata leggermente con qualche goccia di soluzione di acido salicilico od acido acetico diluito, allo scopo di impedire l'azione scolorante marcata che la bile esercita talvolta sulla massa. La gelatina veniva iniettata ad una temperatura di 40° a 45° nell'organo riscaldato lentamente e cautamente alla stessa temperatura. Temperature più alte sono da evitare con speciale cura nelle iniezioni dei

vasi biliari, giacchè mi è parso che favoriscano la produzione di stravasi, i quali, come ognuno sa, sono pressochè inevitabili quando si voglia iniettare tutto il fegato, tentando di spingere l'iniezione anche nelle ramificazioni più sottili dell'albero biliare. Ho usato sempre la siringa a stantuffo mosso direttamente con la mano. Questo metodo, se richiede molta pazienza, con una certa pratica dà però ottimi risultati. Le modalità di tecnica delle iniezioni si trovano indicate dal Versari nei suoi lavori sulla vascolarizzazione dell' occhio. È consigliabile usare una siringa di diametro piuttosto piccolo (3 cm. $^1/_2$ circa) e con cannule di calibro grande. Ciò permette di avere un più sicuro e facile controllo della pressione esercitata, cosa che viene a mancare usando siringhe nelle quali l'ampiezza del cilindro è sproporzionata in confronto al lume della cannula e del vaso da iniettare. Ma non ostante ogni cautela spesso si ha l'ingrata sorpresa di vedere comparire la massa d'iniezione, spinta per il coledoco, nei vasi sanguigni e nei vasi linfatici, senza che alcuna diminuzione di resistenza od altro segno di un avvenuto stravaso, sia stato avvertito.

La maggiore resistenza del carminio al contatto della bile mi ha consigliato di iniettare le vie biliari con la massa rossa anzichè con quella gialla molto instabile o con quella bleu. Ho usato anche le iniezioni di soluzioni satura di bleu di prussia in acqua acidulata. Questa massa d'iniezione dà buonissimi risultati, ma i pezzi si debbano poi fissare in soluzione di formalina piuttosto concentrata (10 %- 15 %) o meglio direttameute nello spirito di vino. Così il bleu di prussia precipita completamente nei vasi. Si possono allestire dai pezzi così iniettati anche delle buone preparazioni microscopiche. Bisogna evitare di far venire i pezzi a contatto con acqua.

Ho tentato anche le iniezioni di celloidina colorata per ottenere poi preparati per corrosione con l'acido cloridrico. Ma questo metodo non mi ha dato buoni risultati, credo per la grandezza dell'organo che bisogna iniettare intero.

Negli animali ho seguito anche le cosidette iniezioni fisiologiche con indigocarminato di sodio. Questo è stato introdotto in sostanza nel sacco dorsale nei batraci e nel cavo peritoneale nei rettili, mentre negli animali superiori è stato sciolto in soluzione fisiologica di cloruro sodico ed iniettato per la via venosa. Debbo notare però come questo metodo non abbia fornito per i miei scopi dei dati molto utili, il che del resto non può meravigliare pensando al principio sul quale è basato il metodo (eliminazione del colore per la via degli elementi ghiandolari epatici).

Gli organi o pezzi di organi iniettati (eccettuati s'intende quelli che hanno servito per preparati di corrosione e quelli trattati col sistema della iniezione fisiologica) sono stati fissati in formalina od alcool. I pezzi sono stati conservati in alcool oppure furono disidratati, chiarificati e conservati in olii eterei o inclusi in balsamo. Altri sono stati trattati secondo il metodo di Kaiserling che, come è noto, permette di conservare gli oggetti con i colori naturali. È da notare a questo

proposito che nel fegato gli effetti delle alterazioni cadaveriche si fanno sentire in modo speciale, forse anche perchè certe parti dell'organo si imbevono facilmente di bile. Questa è fra le sostanze che meno sono atte ad essere conservate col metodo di Kainserling, giacchè nel migliore dei casi prende dopo qualche tempo un colorito verdastro.

Da tutti i pezzi sono sempre stati escissi dei blocchetti che sono stati fissati opportunamente, e sezionati in serie per potere controllare al microscopio i risultati forniti dalle iniezioni. Questa tecnica di controllo è assolutamente necessaria se si vogliano evitare errori talora anche molto grossolani ma nei quali si è indotti colla massima facilità dalle semplici iniezioni.

Quanto ai metodi di tecnica usati per le osservazioni della fine struttura dei vasi biliari aberranti, dirò che sono state sempre eseguite sezioni in serie. Oltre ai metodi di fissazione e di colorazione più comuni (Zenker, formol-Müller, sublimato alcool-acetico, ecc.; colorazioni con emallume di Meyer, carminio alluminoso con o senza colorazioni di contrasto), ho usato il metodo di van Gieson nella sua modificazione di Hansen per la differenziazione delle fibre muscolari lisce dal connettivo e la ferri-fuxin-resorcina (elastina) di Weigert per la colorazione delle fibre elastiche, il mucicarminio, il muciemallume di Meyer e la vesuvina per la colorazione del muco. Per lo studio dei granuli di secrezione ho usato il Galeotti (fissazione in Flemming).

Ponte della vena cava. - Fra i punti del fegato che si sogliono indicare come sedi d'elezione dei vasi biliari aberranti, quello più frequentemente citato e studiato dagli autori è l'angolo supero-sinistro del fegato, in corrispondenza alla zona d'impianto del ligamento triangolare sinistro. Le osservazioni da me fatte su più di un centinaio di fegati di neonati, bambini, adulti e vecchi, fino alla più tarda età (90 anni) mi conducono a ritenere che ciò, più che alla frequenza colla quale realmente in questa località si trovano dei vasi biliari aberranti, si debba piuttosto al fatto che questo punto, per la sua speciale conformazione si presta molto come oggetto di studio. É possibile difatti di esaminarlo anche per trasparenza e sopratutto esso è direttamente e molto facilmente accessibile alla osservazione.

Pur avendo anch'io trovato con notevole frequenza dei vasi biliari aberranti nella zona dell'angolo epatico di sinistra, posso però dire di averli riscontrati invece costantemente nella bandelletta fibrosa che riunisce il lobo di Spiegel al lobo destro, passando a ponte dietro la vena cava inferiore (fig. 3). In questo ponte ho riscontrato i vasi aberranti 78 volte su 81 fegati di bambini, adulti e vecchi d'ambo i sessi (dai 3 anni fino a 90). Questa formazione di solito non appare direttamente all'osservatore, memmeno quando si è asportato il fegato dal cadavere. Infatti il diaframma aderisce al fegato ricoprendo la incisura sygmoides, convertita in canale dal ponte anzidetto. Ciò perchè la linea d'impianto sul fegato del foglietto fibro-peritoneale posteriore od inferiore del ligamento coronario, s'inflette in basso ed in avanti, incrociando il lobo di Spiegel secondo una linea che

è parallela al suo margine destro. Questa linea d'impianto si ripiega poi a destra e si continua dall'altro lato della vena cava inferiore, costituendo il limite infero-anteriore di quello spazio, nel quale la superficie epatica è libera dal rivestimento peritoneale. Questo spazio adunque si estende anche ad un piccolo tratto del lobo di Spiegel. Facilmente si può rovesciare in alto il diaframma incidendo o lacerando questo foglietto fibro-peritoneale e scoprire così l'incisura, nella quale decorre la vena cava col suo ponte fibroso. Questo presenta delle variazioni nel suo aspetto e nelle sue dimensioni. Generalmente è biancastro, di apparenza simile ad una aponeurosi e mostra qualche arborescenza di vasi sanguigni. Ma talora non è facilmente distinguibile dal tessuto connettivo lasso che lo circonda e lo fissa alla vena cava ed al diaframma. La sua consistenza è quella del tessuto fibroso e si può percepire infilando un dito od una sonda nel lume della vena cava e facendolo scorrere lungo la parete posteriore di questa.

L'estensione in larghezza del ponte non è sempre determinabile con esattezza, essendo talvolta i suoi margini liberi difficilmente apprezzabili. Secondo le mie osservazioni non supera i 2 cm. circa. I margini coi quali il ponte s'impianta sul lobo di Spiegel a sinistra e sul lobo destro a destra, confondendosi colla capsula avvolgente dei rispettivi lobi epatici, appaiono talvolta netti, ben delimitati verso la sostanza epatica. Ma in realtà questo passaggio dal ponte fibroso al parenchima epatico è graduale per una linguetta di sostanza epatica che dall'uno dei due lati o da entrambi si spinge nello spessore della lamina fibrosa costituente il ponte. Queste laminette i cui accenni esistono in ogni ponte fibroso sono però di estenzione assai varia. Perciò la lunghezza di questo ponte è anche essa assai variabile e spesso non si può determinare con esattezza. Non ho però mai visto un ponte fibroso la cui lunghezza oltrepassi i lati della vena cava. Talora invece le linguette di sostanza epatica sopra accennate si estendono fino ad incontrarsi. Anzichè da un ponte fibroso, la incisura della vena cava è allora trasformata in canale da un tratto di sostanza epatica (fig. 1). Lo spessore di questa può variare da pochi millimetri ad un centimetro circa e più. Così si ha una serie di forme di passaggio graduali dal ponte fibroso con poche traccie di sostanza epatica ai suoi lati d'impianto, fino a quello costituito da uno spesso tratto di tessuto epatico. (fig. 1).

Questo ultimo comportamento è ricordato nei testi di anatomia come un fatto raro negli adulti. Io non ho avuto occasione di osservarlo se non nei bambini nei neonati e nei feti. Nei primi quando hanno oltrepassati 2 anni di età la presenza di un ponte epatico dietro la vena cava è rara; nei bambini che non hanno raggiunto i due anni, il ponte di tale natura è molto frequente; nei neonati e nei feti degli ultimi mesi della vita intrauterina esso costituisce la regola.

Da quanto si è detto risulta evidente che la formazione del ponte fibroso non può derivare che da una riduzione, una scomparsa del tessuto epatico che, come si è detto, nei feti ed anche nei neonati si trova nella circonferenza posteriore

della vena cava. Debbo ricordare quì due casi che ho potuto osservare e che presentano qualche interesse. In un bambino di 9 anni (fig. 2) il lobo di Spiegel presentava il margine destro, costituito da sostanza epatica, piuttosto spesso, e rivestito dal peritoneo. Questo si inflettava sul margine, portandosi in un solco tra questo e la vena cava. Mancava ogni traccia di ponte fibroso tra il lobo anzidetto e quello destro, per cui la vena cava, situata in una vera doccia del fegato, presentava il terzo posteriore della sua circonferenza completamente libero. In un neonato esisteva bensì un ponte epatico, ma l'arco di tessuto epatico dipendente dal lobo di Spiegel e quello proveniente invece dal lobo destro si presentavano separati tra di loro da una striscetta d'aspetto connettivale lungo la quale si impiantava il foglietto peritoneale. Questa striscia era larga circa un millimetro. Una sezione eseguita attraverso il ponte in un piano perpendicolare all'asse della vena cava ha dimostrato che si trattava di una sottilissima laminetta connettivale. Tagli in serie eseguiti e per tutta l'altezza del margine destro del lobo di Spiegel e del margine ad esso opposto del lobo destro, e della semicirconferenza posteriore della vena cava, hanno confermato le osservazioni macroscopiche e mi hanno sopratutto asicurato che lo spazio dietro la vena cava, tra i due lobi anzidetti, nel primo caso era occupato esclusivamente da trabecole di connettivo lasso. Mancava assolutamente qualsiasi traccia di tessuto epatico o di vasi biliari e così pure qualsiasi disposizione che potesse ricordare il ponte fibroso. Nel caso in cui i due archi apparivano separati dallo straterello di tessuto connettivo, in questo mancava ogni traccia di formazioni epiteliali che potessero ricordare gettoni di sostanza epatica. La benderella era completamente costituita da tessuto connettivo e non conteneva che pochi rami vasali sanguiferi.

In base a questi reperti e ricordando alcune particolarità ben note sullo sviluppo embrionale del fegato è facile darsi ragione dei comportamenti su riferiti. Già dai lavori di His, Kölliker confermati in questo particolare dai recenti di Felix, Hammar, Broman, Swaen, si sa che il fegato circonda secondariamente la vena cava, o quelle formazioni venose che secondo le vedute di Hochstetter e Zumstein e le ricerche più minuziose e moderne di F. T. Levis ne sono i precursori. La sostanza epatica si spinge, sotto la forma di due archi che si avanzano uno a ciascun lato della vena cava, nel tessuto del meso che rilega questa alla parete del corpo, (Mesocavo di Hochstetter e Mathes). I due archi si raggiungono, si fondono e così si forma quel ponte di sostanza epatica che comunemente si trova nei feti e nei neonati. Nei due casi da me ora riportati invece i due archi epatici non sono giunti fino ad incontrarsi e fondersi, ma si sono arrestati l'uno ad una certa distanza dall'altro. Se anche i tre casi nei quali in individui adulti non sono riuscito a trovare traccie nè di un ponte fibroso nè di un ponte epatico dietro la vena cava, debbano essere interpretati collo stesso criterio, oppure se si possa invece trattare di una scomparsa secondaria del ponte fibroso oltrechè di quella solita del ponte di sostanza epatico non saprei dire.

Praticando una iniezione dal dotto coledoco o dall'epatico si perviene abbastanza facilmente a riempire con la massa d'iniezione dei tronchi biliari situati nel ponte fibroso (fig. 3). Essi emergono tanto dal margine destro del lobo di Spiegel quanto da quello sinistro del lobo destro, ai due lati della vena cava, là dove più sopra si son descritte le linguette di sostanza epatica. Decorrono gli uni verso gli altri ramificandosi ad arborescenza ed intrecciando variamente i loro rami. Se si seguono i tronchi più grossi nel fegato, dissecandoli, si vede come quelli del lato sinistro della vena cava appartengano ai territori dei rami omentali (Rex) della branca destra del dotto epatico. Quelli del lato opposto invece sono rami terminali del ramo ascendente della stessa branca. É assai difficile dire a quale dei due territori spetti la predominanza per calibro, estensione e numero dei tronchi biliari aberranti nel ponte fibroso. Infatti talora si può vedere benissimo come i rami provenienti da un lato della vena cava vadano fino a raggiungere il margine epatico opposto per modo che l'intreccio dei loro rami con quelli provenienti dell'altro territorio é in certi punti addirittura inestricabile. Recidendo il ponte congiunto ad un pezzetto di margine epatico da ogni lato, disidratandolo accuratamente e chiarificandolo con xilolo od olio di legno di cedro, per renderlo accessibile all'osservazione al microscopio, si possono seguire accuratamente i tronchi biliari. La fig. 4 rappresenta un ponte fibroso così trattato. Ma le variazioni individuali sono tanto grandi e così freguenti che i dati valgono solo in via generale. Le mie osservazioni mi condurrebbero a ritenere che il territorio dei rami omentali, di quelli provenienti cioè dal lobo di Spiegel, abbia la predominanza.

Per tutto il resto i vasi biliari aberranti, emergenti dal lobo di Spiegel oppure dal lobo destro hanno un comportamento perfettamente identico. In vicinanza ai margini della sostanza epatica si vedono emergere da essa in gran numero dei condottini sottili di 40-60 che si suddividono in rami di 20-25μ tortuosi, formanti un fittissimo reticolo. In mezzo a questo decorrono sempre alcuni rami maggiori in numero vario da 1-4 o 5. Il diametro di questi rami può raggiungere dimensioni notevoli (200 μ e più). Qualcuno di questi rami più vistosi può anche incurvarsi, diventando in certo qual modo ricorrente e ritornare nel fegato. Questi tronchi emettono un numero molto vario di rami, variabilissimi per calibro. Gli uni rappresentano una biforcazione del tronco principale, gli altri pur emergendo da un tronco di 250 μ non hanno che un diametro di 20-25 μ. In uno stesso tronco poi si possono susseguire dei tratti dei quali partono collaterali in numero relativamente rilevante e dei tratti nei quali invece i rami emessi sono scarsissimi, senza che si possa stabilire alcuna regola per la distribuzione di queste collaterali lungo il tronco principale. Dà subito all'occhio come molti fra i tronchi principali, ed anche fra i rami più cospicui si assotiglino assai rapidamente, senza che il numero o l'entità dei rami emessi giustifichino questa diminuzione rapida di calibro. Il tronco può assumere in virtù di essa un aspetto

caratteristico, simile ad un cono allungato. I rami secondari maggiori presentano le stesse caratteristiche dei tronchi maggiori. I rami minori però non hanno più quella forma a cono, diminuendo solo lentamente di calibro. Ad essi fanno seguito dei condottini sottili, a percorso piuttosto lungo, ora diritto ora ondulato, talvolta anche tortuoso per curve brusche e complicate. Questi condottini non sono soltanto rami terminali dei tronchi maggiori o delle loro ramificazioni, ai quali si arriva per un succedersi di rami via via più sottili, ma nascono invece anche direttamete dai tronchi più cospicui, come rami collaterali di essi. (fig. 37). Questi ramoscelli sottili sono in tutto simili a quelli che emergono in numero notevole direttamente dal fegato, dove i suoi margini si continuano nel ponte. Il calibro di questi condottini si mantiene per lunghi tratti quasi costante, esso varia da 40-50 μ. Lungo il loro percorso questi condottini emettono dei rami sottili di 20-35 μ in numero variabilissimo ed a distanza, e tra un ramettino e l'altro, altrettanto variabili. I condottini stessi terminano in modo vario. Talora si risolvono in un reticolo di ramoscelli di 20-30 μ i quali hanno un decorso oltremodo intricato, s'intrecciano e si anastomizzano a formare delle maglie o delle specie di piccoli gomitoli (fig. 32) Questo comportamento è più frequente in prossimità ai margini dei due lobi epatici là dove esistono le linguette di parenchima nel ponte. L'estensione di questi reticoli é variabilissima e così il numero delle maglie che li compongono. Da un gomitolo formato da 5-8 rametti del condottino, che si suddividono ancora e formano una ventina di magliette, si passa per gradi a condottini, le cui divisioni terminali non sono che 2 o 3 le quali, suddividendosi ciascuna una o due volte e riunendosi poi per inosculazione ai rami simili, dati dalle altre, formano un reticolo composto di poche maglie. Si può infine avere in capo ad uno dei condottini che stiamo descrivendo, anche una maglia unica. Oltre a questo modo di terminazione ve ne è un altro. Il condottino termina emettendo 2, 3 o 4 rametti come se volesse sfioccarsi in un reticolo. Ma questi ramettini, dopo un breve percorso, terminano a fondo cieco in modo da presentarsi come dita di guanto. Altre volte invece si vedono alla fine di un condottino 2 o 3 formazioni simili ad acini od otricoli (fig. 33). Infine i condottini possono terminar e con un fondo cieco, unico a dito di guanto o leggermente rigonfiato ad ampolla.

Tutti questi rami s'intrecciano in vario modo tra loro e con quelli del lato opposto tanto che si ha l'impressione che si uniscano nel ponte fibroso a formare una fitta rete. Qualche volta i vasi biliari aberranti arrivati verso la metà del ponte col maggior numero dei loro rami s'incurvano bruscamente. Questi rami ricorrenti e le loro collaterali si possono disporre in modo da dare l'illusione di arcate anastomotiche. Ma una osservazione più accurata mostra che le anastomosi vere sono in numero molto minore di quanto si possa credere a tutta prima. Però esistono e non solo fra rami secondari di uno stesso tronco o di tronchi dello stesso territorio ma anche fra i rami del territorio opposto. Nell'ammettere un'anastomosi bisogna però sempre ricordare che le cause d'er-

rore sono frequentissime. Due rami che corrono l'uno verso l'altro e sembrano unirsi per inosculazione, possono essere in uno stesso piano. Il confronto tra il calibro dell'uno e dell'altro non è criterio sicuro per ammettere od escludere l'anastomesi: infatti si possono vedere anastomosi innegabili tra rami di calibro assai diverso, e d'altro canto le variazioni brusche di dimensione in uno stesso ramo sono frequentissime. Un artificio che mi ha dato spesso buoni risultati è quello di capovolgere il pezzo per modo da osservarne successivamente le due faccie. In questo modo ho potuto, ad esempio in un caso, escludere la presenza di un'anastomosi ammessa prima da me stesso e da parecchie persone versate nelle osservazioni al microscopio. L'uno dei vasi giunto a contatto con quello del lato opposto s'incurvava bruscamente diventando ricorrente. La continuazione ricorrente era accollata alla superficie inferiore del tronco. Per di più l'iniezione si era arrestata al punto del brusco incurvamento e solo le pareti del tratto ricorrente erano leggerissimamente tinte in rosso. Bisogna pure tener presente che sempre, anche quando l'iniezione è ottimamente riuscita, con una ricerca accurata si può trovare qualche ramettino nel quale solo traccie della massa d'iniezione sono penetrate o che è rimasto vuoto del tutto.

Quanto al modo di unione dei vasi che realmente si anastomizzano, si può dire che non vi è varietà di anastomosi che non si possa trovare. I rami sottili si riuniscono in certi punti a formare alcune maglie grossolane. Altre volte si sfioccano in un numero vario di condottini (da 2 a 5 o 6) minuti, tortuosi che s'intrecciano e si anastomizzano a formare talora una sola o pochissime maglie di 20. 50. 100 μ e talora un vero reticolo con magli numerose disposte in varii piani, cioè una specie di gomitolo. A tali formazioni possono prendere parte i ramuscoli di più d'uno dei condottini di 40-60 μ di diametro. Fra essi si ha allora una anastomosi per rete interposta. Questo modo di anastomosi è quello più frequente fra i ramoscelli dei due territori opposti. Si è accennato già come le reti così formate siano però molto più frequenti e più estese nelle vicinanze dei margini epatici, nelle porzioni estreme delle linguette di sostanza epatica a questi margini annessi.

Già l'osservazione a piccolo ingrandimento mostra che i vasi biliari aberranti, messi in evidenza nel ponte fibroso a mezzo dell'iniezione, presentano spesso dei contorni irregolari.

I tronchi principali ed i rami maggiori mostrano nelle pareti delle rugosità irregolari, specie di rigonfiamenti o dilatazioni a semiluna, che abbracciano generalmente meno di un quarto del contorno vasale, e si susseguono spesso ravvicinatissime tra loro. Oppure si vedono delle piccole estroflessioni rotondeggianti, a saccoccetta, sessili o collegate al vaso da una parte più ristretta, da una sorta di peduncolo. Questi sacculi possono essere anche due o tre su di un peduncoletto. Si ha allora l'aspetto di un piccolo grappolo.

Queste formazioni si estendono dai dotti maggiori verso i minori presso a

poco con l'ordine qui seguito nella esposizione, nel senso che le rugosità irregolari, le estroflessioni a semiluna ed i bitorzoli rotondeggianti, sogliono essere più frequenti nei dotti di maggior diametro. Nei dotti di 40–60 μ si trovano in genere delle estroflessioni a dito di guanto oppure dei sacculi, od anche delle formazioni simili e grappoletti come si è già accennato a proposito dei modi di terminazione di questi condottini. La accennata distribuzione delle appendici dei vasi biliari aberranti va presa in senso assai largo, giacchè col Sappey potremo dire che il carattere più costante di queste appendici è quello della loro enorme variabilità: In tutti i dotti, tanto grossi che sottili, si susseguono tratti ricchissimi di appendici e tratti che ne sono quasi completamente sprovvisti, senza che si possa intuire alcuna regola che guidi questa variazione di disposizione.

Posso dire fin d'ora che questi vasi aberranti e le loro appendici hanno gli identici caratteri di quelli che vanno annessi al ligamento triangolare sinistro ed in genere di tutti i vasi biliari, situati fuori dalla sostanza epatica con le loro terminazioni. Descriverò quindi più partitamente le caratteristiche comuni a tutti i vasi biliari aberranti e specie le minute particolarità delle loro appendici in un paragrafo unico, dopo d'aver esaminato brevemente la distribuzione dei vasi biliari aberranti nelle varie località del fegato.

Alcune volte nel ponte fibroso dietro la vena cava, invece di rami biliari disposti ad arborescenza, come si è qui descritto, si trovano condotti a contorni lisci, di forma cilindrica i quali si ramificano in vario modo. I rami di essi si anastomizzano tra loro e con quelli provenienti dal lato opposto in modo che si forma una vera e propria rete a maglie irregolarmente losangiche. (fig. 5). Questi condotti, che come si è detto non hanno appendici, ma sono lisci, di forma cilindrica, variano poco nei loro diametri, i più grossi sono di 200 μ, i più sottili 100 μ. L'insieme di queste formazioni dà l'impressione piuttosto di un reticolo di vene che non di vasi biliari. L'esame miscroscopico delle sezioni di prova mi ha dimostrato che i rami lisci, anastomizzati a rete nel ponte erano vene: L'iniezione era passata nell'albero portale per stravaso.

Appendice fibrosa ed orletti fibrosi del lobo sinistro. Dopo il ponte fibroso dietro la vena cava, la località del fegato nella quale più frequentemente si trovano i vasi biliari aberranti è la zona del lobo sinistro, circonvicina all'impianto del ligamento triangolare sinistro.

Per apprezzare nel giusto valore le particolarità di comportamento dei vasi biliari che si possono trovare in questa località è necessario uno studio alquanto minuzioso dei rapporti che corrono tra questo ligamento ed i margini epatici. Con nome di ligamento triangolare o laterale sinistro si suole indicare una membrana sottile ma resistente a forma di triangolo della quale un lato si fissa al diaframma l'altro al lobo epatico sinistro. La base del triangolo è libera e più o meno falcata ed il suo apice è rivolto verso destra.

Si suole dire che il ligamento triangolare sinistro si costituisce per l'accol-

larsi fra loro dei due foglietti fibroperitoneali del ligamento coronario e che esso si inizia col suo apice nel punto nel quale la vena cava abbandona il magine postero superiore del fegato. Sarebbe più esatto scegliere per limite interno del ligamento triangolare sinistro, il punto nel quale il ligamento del dotto di Aranzio giunge al margine posteriore del fegato. Infatti, mentre il foglietto destro di questo ligamento si inflette verso destra per continuarsi poi nel foglio posteriore del ligamento coronario, quello di sinistra si ripiega anch'esso ad angolo, ma volgendo a sinistra, e costituisce appunto il foglietto posteriore del ligamento triangolare sinistro. Il foglietto anteriore di esso è la continuazione di una delle lamine del ligamento sospensorio o falcato. Anche le lamine di quest'ultimo ligamento, nella loro porzione posteriore, si aprono a T. Quella di destra si continua nel foglietto anteriore del ligamento coronario, foglietto che è stato chiamato anche ligamento epatofrenico (Gegenbaur ed altri). La lamina fibro peritonale che rappresenta la branca sinistra del T. va a costituire la porzione anteriore o superiore del ligamento triangolare sinistro, accollandosi strettamente a quella posteriore più sopra accennata,

Nei feti il ligamento s'impianta sulla superficie convessa del fegato secondo una linea presso che parallela al margine postero-superiore del lobo sinistro ma che dista alquanto da questo margine. (fig. 8) Essa si arresta a distanza di qualche millimetro dal margine laterale di detto lobo. (fig. 8) Il ligamento sui lati si presenta come un sottile velamento pressocchè trasparente, tranne in qualche punto dove esso appare più spesso e leggermente opaco. In questi punti si sogliono vedere dei vasi che dal diaframma vanno al fegato o viceversa. Anche al margine libero, falcato del ligamento si presenta quasi sempre un poco ispessito e contiene uno o due tronchicini vasali.

A differenza di Tarozzi non ho mai trovato resti di sostanza epatica nello spessore del ligamento laterale sinistro dei numerosi feti, dal 3° mese in poi, da me esaminati.

Il margine libero del ligamento si continua sotto forma di un ispessimento filiforme nella capsula epatica della superficie convessa, mantenendosi da prima ad una certa distanza dal margine sinistro del lobo (fig. 8). Di regola questo ispessimento che è nettamente visibile per il suo colorito biancastro si esaurisce prima di raggiungere il detto margine epatico. Ho riscontrato questi particolari con assoluta costanza su circa trenta feti dal IV mese fino all'epoca della nascita. Da questi rapporti risulta che dietro ed inferiormento al ligamento si deve trovare libero l'angolo diedro postero superiore del lobo, che finisce verso sinistra in uno spigolo pure esso libero. L'andamento di questo angolo diedro offre talora delle variazioni. Esso descrive talora una curva con convessità in alto (fig. 6-8). In un feto della fine del V mese ho potuto vedere che l'angolo diedro in pagola non era del tutto libero, ma per un piccolo tratto si presentava aderente alla faccia inferiore del ligamento. Questo tratto si sollevava in una piccola piramide verso

il diaframma raggiungendone la faccia inferiore (fig. 7). In altri feti di diverse epoche era invece aderente alla faccia inferiore del ligamento lo spigolo epatico. Tale comportamento è rappresentato dalla fig. 6. Il margine postero superiore si presenta in genere piuttosto spesso ed arrotondato, solo raramente esso è tagliente nelle sue porzioni deviate. Anche il margine sinistro del fegato è piuttosto spesso. Ma nei feti vicini al termine della vita intrauterina esso si presenta alquanto assottigliato.

Nei neonati e nei bambini questi comportamenti non subiscono in genere notevoli mutamenti. Il margine postero superiore del lobo sinistro è piuttosto spesso. Solo verso il suo estremo sinistro esso é assottigliato. Con una certa frequenza lo spigolo che questo angolo forma incontrandosi con quello costituito dal margine sinistro, si presenta aderente alla faccia inferiore del ligamento tringolare sinistro. Alcune volte lo spigolo così aderente è molto assottigliato. In questi casi la sua punta si può sollevare sul resto del margine postero superiore (fig. 9). In alcuni casi questo spigolo può prolungarsi in alto e lateralmente a guisa di una piramide. Questa può essere ridotta ad una sottile laminetta, quasi trasparente nella quale la sostanza epatica non è più visibile che sotto forma di piccoli isolotti di colorito giallo brunastro. Le due figure 10 e 11 mostrano un caso in cui questo comportamento è molto marcato. È notevole che anche qui si può vedere nettamente come l'inserzione del legamento triangolare sinistro non segue affatto il margine del lobo epatico. Guardando il ligamento dalla sua faccia postero inferiore (fig. 11) si vede come la laminetta di tessuto epatico vi aderisce, ma i limiti di essa, che si continuano nei margini del fegato, sono liberi e nettamente visibili. Anzi il margine epatico laterale si spinge più a sinistra del margine falcato del ligamento triangolare. Da questi caratteri risulta che la laminetta rappresenta null'altro che l'angolo epatico, prolungato indietro ed in alto e trasformatosi in una sorte di appendice. Il margine laterale del fegato è quasi sempre divenuto assottigliato e tagliente. Il prolungamento filiforme nel quale il ligamento si continua sulla faccia dorsale del lobo sinistro é in generale nettamente visibile (fig. 10) Esso però dista proporzionalmente meno dal margine sinistro del fegato che non nei feti e talora lo raggiunge. Il margine stesso può presentare un sottilissimo orletto di aspetto biancastro, simile ad una laminetta fibrosa larga 1–2 millimetri.

Negli adulti raramente si osserva che i margini del lobo sinistro e l'angolo epatico sinistro abbiamo conservato i caratteri primitivi. Il margine sinistro presenta quasi sempre un orletto fibroso che nei vecchi sopratutto può assumere dimensioni rilevanti (fino a $^1/_2$ cm. di larghezza). Questo orletto si estende dalle porzioni del margine tagliente vicine all'angolo epatico sinistro sino in prossimità della zona, dove il margine presenta la massima curva e diventa nettamente anteriore. Anche il margine postero superiore, nel suo ultimo tratto verso sinistra può presentare un orletto fibroso. L'ispessimento filiforme col quale il margine

libero del ligamento triangolare sinistro si continua sulla superficie convessa del fegato, solo eccezionalmente resta visibile. Di solito esso si è confuso nell'orletto fibroso giacchè anche il ligamento suole ora raggiungere nella sua estremità libera il margine sinistro. Questo modo di comportarsi delle diverse parti è rappresentato dalla fig. 12. Come già si è visto nei bambini, ma con maggiore frequenza che in questi, lo spigolo sinistro, anzichè arrotondato e spesso suole presentarsi assottigliato, ridotto ad una laminetta sottile contenente solo pochissima sostanza epatica. Sono anche maggiormente evidenti in essa i vasi sanguigni ed i vasi biliari (fig. 13). Ma questo angolo si presenta frequentemente prolungato indietro ed in alto sotto forma di una lamina triangolare di varia estensione ed aderente alla faccia inferiore del ligamento triangolare sinistro (fig. 14). Questa lamina è nota col nome di appendice fibrosa del lobo epatico sinistro datale da Toldt e Zuckerkandl. Essa può apparire costituita da tessuto fibroso in tutta la sua estensione ed essere tanto assottigliata che i suoi margini sono rilevabili solo ad una osservazione accurata della faccia inferiore del ligamento triangolare sinistro. Specialmente verso la punta di questa formazione essi sono spesso assai difficilmente rilevabili. Esaminando per trasparenza l'appendice fibrosa si vede che in alcuni punti essa può contenere del tessuto epatico. Questo si trova specialmente in vicinanza del limite apparente del fegato, cioè alla base dell'appendice. Si scorge che quivi, anche quando il fegato verso il suo angolo si assottiglia bruscamente e la sostanza epatica sembra perciò delimitata nettamente dall'appendice fibrosa, questo limite netto non è che apparente: una laminetta di sostanza epatica più o meno estesa, si spinge sempre nello spessore della base dell'appendice fibrosa. Questa laminetta si esaurisce gradatamente e finisce con un limite irregolare come sfrangiato. Nelle sue vicinanze si trovano isolette di sostanza epatica staccate dal resto del parenchima. Queste sono variabilissime per estenzione; le più frequenti e numerose sono le più piccole, appena visibili ad occhio nudo. Alcune volte si possono trovare noduli di sostanza epatica, conservati anche più lontano dal margine epatico, veri e propri fegati succenturiati od accessori in miniatura. Un tal caso è rappresentato nella figura 15 che riproduce l'appendice fibrosa di una vecchia di 90 anni, contenente alcuni blocchetti di sostanza epatica. È facile rilevare, anche dalla figura che questi sono situati nell'appendice fibrosa e non nel ligamento.

Sulla forma e sull'estensione delle appendici fibrose è assai difficile dare indicazioni che possono pretendere ad una certa esattezza, giacchè le variazioni individuali sono enormi. Credo di potere, dalle mie osservazioni, dedurre che le appendici a forma di mamellone arrotondato non sogliono raggiungere dimensioni molto vaste. Certamente le più estese fra le appendici che ho potuto osservare si presentavano come triangoli coll'apice. rivolto verso il diaframa, molto aguzzo, e sfilato. Oltre agli isolotti più o meno appariscenti di sostanza epatica, nelle appendici membranose si notano anche dei cordoni di aspetto fibroso, spesso assai ro-

busti, là dove essi emergono dalla sostanza epatica, e che si assottigliano poi, ramificandosi in vario modo. Entro i cordoni si vedono vasi sanguigni, quando questi contengono sangue o siano riempiti con masse d'iniezione. Le iniezioni dell'albero biliare mettono in evidenza in questi cordoni anche dei tronchi biliari, situati fuori della sostanza epatica, cioè i vasi biliari aberranti. Questi mancano sempre quando mancano le appendici fibrose del ligamento, o le zone di fegato assottigliate. Essi non sono mai situati nello spessore del ligamento ma sempre nell'appendice, come del resto dimostrerà anche meglio l'osservazione microscopica. Vasi biliari aberranti si trovano anche negli orletti fibrosi che guarniscono spesso in queste località i margini del fegato e nei quali si continuano i margini dell'appendice stessa. I tronchi biliferi aberranti negli orletti fibrosi non differiscono per nulla da quelli dell'appendice, eccezione fatta naturalmente per le loro dimensioni ed il loro numero. È notevole come essi spesso abbiano un diametro sproporzionatamente grande in confronto alla loro lunghezza. Talvolta questi vasi possono presentarsi tanto allargati da dare l'impressione di vere e proprie formazioni cistiche (fig. 28).

Dalle descrizioni delle grandi variazioni di forma e di estensione che presentano le appendici fibrose si può già desumere che i vasi biliari aberranti in esse contenuti debbono essere variabilissimi per forma, per numero, per estensione e diametro.

A causa di tali variazioni si è obbligati a limitare la descrizione dei vasi biliari aberranti ai loro caratteri generali. Si possono trovare in questa appendice fiibrosa dei condotti biliari sottili, di 20 μ di diametro, di varia lunghezza. a decorso diritto o serpignoso. Essi esistono in tutti i casi, nei quali si riscontra l'appendice od anche solo delle zone di fegato ridotte. Si trovano soppatutto nelle vicinanze del parenchima epatico dal quale possono emergere direttamente. Hanno caratteri identici ai condottini corrispondenti, descritti nel ponte sulla vena cava; si sfioccano cioè in reticoli o terminano a fondo cieco.

Altre volte si possono trovare anche tronchi assai grossi a decorso in preprevalenza diritto ma che però in certi punti può essere incurvato ed anche tortuoso. Carattere pressochè costante di questi tronchi è il loro assottigliarsi rapido, certe volte senza che il numero e l'entità delle ramificazioni che da esse si partono, dia ragione della rapida diminuzione di calibro (figura 17).

Le ramificazioni di questi grossi vasi biliari sono pure assai varie per numero per calibro e per decorso. Possono essere molto numerose in certi tratti del ramo principale, mentre in altri sono scarsissime, e questi vari tratti si susseguono senza alcuna norma fissa. Il calibro dei rami collaterali è svariatissimo e così il loro decorso. I più sottili misurano da 20 a 25 μ. Una particolarità interessante consiste nel fatto che alcuni dei rami collaterali, di vario calibro si incurvano ad arco e divengono ricorrenti (fig. 17). I rami terminali dei grossi condotti possono anch'essi incurvarsi ad arco, sopratutto nelle appendici fibrose che presen-

tano l'apice arrotondato. Essi seguono allora la curva di questo apice per un decorso variabile. Anche lungo i lati dell'appendice si notano dei vasi biliari aberranti che ne seguono il decorso. Sono generalmente vasi sottili che in parte emergono direttamente dalla superficie epatica, alla base dell'appendice fibrosa, in parte rappresentano invece rami collaterali dei tronchi maggiori. In questo caso si vede spesso un condottino distaccarsi da un tronco maggiore o da un suo ramo, dirigersi verso il margine dell'appendice, ed, a breve distanza da esso, dividersi a T. L'una delle due divisioni si porta in alto verso l'apice della formazione fibrosa l'altra in basso. Questi rami possono anastomizzarsi tra loro per mezzo di anastomosi longitudinali oppure con rami simili, provenienti degli stessi tronchi, oppure anche con rami appartenenti a tronchi diversi, per esempio con quelli provenienti direttamente dalla sostanza epatica. Dal complesso di queste anastomosi, che sono però sempre scarse di numero, può risultare una specie di rete, composta da poche maglie molto grandi, allungate e poste parallelamente ai lati dell'appendice fibrosa.

Ma anche in altri punti si possono notare anastomosi tra i vasi biliari aberranti. Esse possono essere per inosculazione diretta, ed elisse, trasversali, insomma presentare le modalità più svariate che si conoscono per la unione dei vasi. Però nonostante la variabilità del tipo, tutte queste anastomosi non sono, nel loro complesso, che poco numerose; in una quantità di casi in cui all'osservazione a piccolo ingrandimento sembra di avere sott'occhio delle anastomosi, un esame accurato con ingrandimenti maggiori convince del contrario.

È notevole che specialmente in vicinanza del margine della sostanza epatica si trovano dei dotti biliari di 20, 25 30 μ che si sfioccano per così dire in un reticolo di vasellini riuniti a formare delle maglie sottili. L'ampiezza di ogni maglia varia da 20, 50 μ.

Simili reticoli più o meno estesi possono essere in connessione con un solo tronchicino biliare aberrante, oppure con due e raramente con più. Questi reticoli, come si é già accennato più sopra, sono più numerosi e più estesi in vicinanza al margine epatico, e sopratutto nelle zone in cui già si trovano le linguette epatiche. Dai reticoli fitti, a formare i quali prendono parte talora 2 o 3 tronchicini biliari di 20, 25 μ si passa per gradazioni a reticoli formati da due o tre maglie soltanto.

Un'altra particolarità dei condotti biliari aberranti è che i loro contorni in certi tratti si presentano netti e lisci, ma in altri tratti del percorso appaiono irregolari, rugosi oppure bitorzoluti o forniti di piccole estroflessioni od appendici saccate. Si passa per gradi da prominenze irregolari, poco rilevate dalla forma di bozze semilunari con l'asse maggiore posto trasversalmente all'asse del vaso biliare, a piccoli bitorzoli sferdali, sessili sulla parete dei condotti biliari, o collegati a questi da un peduncolo. Accanto a queste formazioni si vedono estroflessioni tubulari, a dito di guanto brevi od anche molto lunghe le quali a loro volta possono

portare altre estroflessioni di varia forma, tanto da assumere l'aspette di ghiandole tubulari ramificate o quello di una piccola ghiandola acinosa ramificata. La loro forma ed estensione non è in rapporto assoluto con l'ampiezza del condotto biliare che le porta; però nei vasi minori (20-25-30 μ) sono in genere più frequenti le appendici a forma di dito di guanto mentre nei vasi grossi predominano le bozze irregolari rotondeggianti. Sono tutte queste formazioni che si designano col nome di ghiandole mucoso-biliari, annesse ai vasi biliari. Esse sono state descritte da tutti gli autori nei vasi biliari aberranti. Tutti sono concordi nel notare la loro straordinaria variabilità di frequenza, di forma e di grandezza, anche nei diversi tratti di uno stesso condotto biliare aberrante.

Dal complesso di questa mia descrizione si può rilevare la corrispondenza perfetta tra i vasi biliari aberranti del ponte dietro la vena cava e quelli dell'appendice fibrosa e degli orletti annessi ai margini epatici.

Vicinanze della cistifellea. – Anche le vicinanze della cistifellea, e più precisamente la fossa sulla faccia inferiore del fegato, nella quale la vescicola biliare é innicchiata e l'incisura che ne segna talora il fondo nel margine tagliente del fegato, possono essere sedi di vasi biliari, situati fuori della sostanza epatica. La presenza di questi vasi, che ho costatato solo negli adulti, è legata a variazioni nell'aspetto di queste località e nelle dimensioni e nei rapporti della vescicola biliare stessa col parenchima epatico. I reperti in proposito si presentano diversi nei feti e nei bambini e negli adulti e perciò è necessario esporre sommariamente queste variazioni, come le ho riscontrate nelle diverse epoche.

Non è il caso di riandare quì partitamente le varie opinioni sulle origini della cistifellea, se cioè essa si debba considerare come una estroflessione secondaria del dotto escretore primitivo del fegato (His, Hammar), come un derivate dell'abbozzo epatico (Götte, Kolliker, Felix) od in fine come direttamente proveniente dalla plica o dal solco epatico dell'intestino come sostengono (Brachet, Brouha e Swaen ed ultimamente Chroronshitzky, tanto più che Brachet e Choronshitzky trattano l'argomento riassumendo gran numero di lavori e portando ciascono un esteso indice bibliografico. Mi sembra invece rimarchevole il fatto che nei disegni e nei modelli di ricostruzione riportati dai diversi autori, la vescichetta biliare è rappresentata libera da tessuto epatico nella sua faccia inferiore. Tale l'ho trovata senza eccezione in tutti embrioni e feti dal III mese di vita intrauterina in poi.

Ma, come già ho accennato, varia molto l'ampiezza della fossa nella quale e innicchiata. Negli embrioni e nei feti essa suole essere profonda ma ristretta, per così dise virtuale, nel senso che è completamente riempita dalla vescichetta biliare, anche quando le pareti laterali di questa non aderiscono intimamente al tessuto epatico. Anche nei bambini la fossa appare meno larga che negli adulti e non è raro di trovare qualche sporgenza della sostanza epatica la quale si solleva ai lati della cistifellea, adagiandosi sulle pareti di questa ed anche ade-

rendovi. La fossa che accoglie negli adulti il serbatoio biliare presenta una grande variabilità. Può essere profonda, a margini strettamente addossati alla cistifellea e talora anche aderenti ad essa come si è or ora accennato per i feti. Ma quanto più i soggetti sono avanzati in età tanto più frequentemente si trovano invece delle fosse, larghe, svasate e pianeggianti.

In tali fosse si trovano con relativa frequenza dei tronchi biliari, i quali decorrono sotto la capsula del fegato. Sono dei rami o la continuazione stessa di un grosso tronco biliare, il quale, originatosi dalla branca destra del dotto epatico o da uno dei suoi rami principali, si dirige in avanti, costeggiando il margine destro della cistifellea (fig. 29). Rex chiama tronco cistico questo tronco o, per essere più esatti, il ramo portale del quale esso è il satellite. Nei fegati nei quali la fossa della cistifellea non è svasata ma ristretta e quindi anche nei bambini ho sempre trovato questo tronco affondato nel tessto epatico. Nei casi invece nei quali esso appare più o meno lungo, direttamente sotto la capsula fibro peritonale, esso si mostra sotto l'aspetto di una specie di cordone fibroso che si assottiglia gradatamente. Esso si può estendere fino verso il fondo della cistifellea al quale si accosta, incurvandosi.

Le iniezioni rendono evidenti in questi cordoni dei tronchi biliari i quali hanno un comportamento notevole. Essi decorrono al di sotto della cnpsula avvolgente del fegato in uno strato di connettivo fibroso che rappresenta in certo modo un ispessimento della capsula. Emettono un grande numero di collaterali le quali però si comportano in modo assai diverso. Le une decorrono nel tessuto conettivale su accennato, si ramificano ad arborescenza più o meno estesa in esso, ed un certo numero dei loro rami termina in varia guisa entro questo tessuto, senza entrare in rapporto con la sostanza epatica. Il comportamento di questi vasi e le loro caratteristiche sono quelle dei comuni vasi biliari aberranti, già più volte descritti.

Un'altra categoria di rami collaterali del tronco che sto descrivendo si approfonda invece nel parenchima epatico, entrando con questo nei rapporti normali· Non v'è bisogno di accennare che quest'ultima specie di collaterati è più frequente fra quelle che partono della circonferenza superiore del vaso, mentre quelle che costituiscono i vasi biliari aberranti sono invece più numerose fra i rami che si diriggono in basso, verso la superficie inferiore del fegato. Ma anche fra queste ultime collaterali ve ne sono molte che, almeno con un certo numero dei loro rami, anzichè comportarsi come aberranti, entrano col parenchima epatico nei rapporti normali.

Il tronco principale, generalmente finisce coll'approfondarsi prima o poi nel parenchima epatico. Alcune volte esso resta superficiale fino verso il fondo della cistifellea, qui s'incurva accostandosi ad esso e lo contorna, sparendo dietro o più propriamente sopra al fondo stesso.

Ma oltrechè le variazioni riguardanti la fossa della vescicola biliare sono

notevoli anche le variazioni di estensione del serbatoio biliare stesso ed i diversi suoi rapporti col margine epatico tagliente (1). Negli embrioni e nei feti ho trovato che solo raramente, la vescicola biliare raggiunge il margine epatico ed anche più raramente lo può sorpassare. Suole mancare la incisura del margine epatico anteriore che va col nome di incisura della cistifellea. Debbo notare che parlando d'incisura della cistifellea intendo riferirmi a quella insenatura semilunare, poco profonda che generalmente segna, sul margine anzidetto, la posizione della vescichetta biliare, e non a quei solchi più o meno profondi che costituiscono un accenno evidente alla lobulazione del fegato, studiata da molti autori dal punto di vista anatomo-comparato. L'incisura della cistifellea, quando esiste, nei bambini o nei giovani, presenta un margine relativamente spesso e costituito da sostanza epatica di aspetto e struttura perfettamente normale. I labbri dell'incisura nelle loro porzioni centrali possono essere aderenti alla faccia superiore della vescicola biliare per un tratto più o meno esteso, ma lateralmente sono sempre liberi. Il fondo della vescichetta biliare solo assai raramente sorpassa il margine tagliente. Negli adulti invece la cistifellea spesso raggiunge questo margine e in molti casi lo sorpassa anche. Le sporgenze di qualche entità che il fondo della vescica biliare presenta, si verificano sempre in casi nei quali il serbatoio biliare appare sproporzionatamente grande, dilatato. L'incisura della cistifellea negli adulti può presentare un margine di colorito biancastro e di consistenza fibrosa, che gli fa come un orletto di forma semilunare più o meno esteso (fig. 22). Questo comportamento è sensibilmenie più frequente nelle donne che negli uomini e in genere si trova negli individui nei quali la cistifellea raggiunge o sorpassa il margine tagliente del fegato. Nelle donne questa trasformazione del fegato intorno all'incisura della cistifellea può raggiungere proporzioni enormi tanto, da colpire un'area dell'estensione di una moneta da due soldi e più. In questi casi tale area ha l'aspetto di una cicatrice e si perde insensibilmente nella capsula del fegato che nelle sue vicinanze appare ispessita. Non di rado questa alterazione dell'aspetto del fegato, in vicinanza all'incisura della cistifellea, si accompagna ad una formazione simile nel margine epatico anteriore del lobo sinistro, posta in prossimità del punto nel quale esso s'incurva per diventare margine sinistro, ed alla presenza di solchi trasversali sulla faccia anteriore del fegato, i cosidetti solchi costali (fig. 27).

Qualche volta nelle donne di una certa età invece di una incisura fornita di orletto fibroso si trova una formazione che sporge dal margine epatico verso l'innanzi. Essa riveste la forma di un mammellone appiattito e ricorda nella sua apparenza l'appendice fibrosa del lobo sinistro (fig. 24). La sua faccia inferiore è

---

(1) Sarebbe stato interessante di poter studiare qualche caso nel quale mancasse congenitemente la veschichetta biliare ma non se n'è offerta a me l'occasione. Una estesa raccolta dei casi di assenza della vescicola biliare descritti si trova in un lavoro di A. Bubenhofer.

saldata alla cistifellea in genere fino in immediata vicinanza dell'apice del mammellone. Talora questa connessione è tanto intima e l'apice della formazione tanto assottigliato che a stento se ne può scorgere il limite sotto forma di un piccolo rilievo sulla parete supero-anteriore del fondo della cistifellea. In questi casi la cistifellea é sempre molto ingrandita, appare dilatata e sporge dalla linea che segue l'andamento generale del margine tagliente del fegato.

In tutte queste formazioni, se hanno una certa estenzione, si possono vedere dei cordoni di aspetto fibroso, talora rilevati sopra il resto della superficie, simili a quelli descritti nella fossa della vescichetta biliare, al lato destro di questa. Le iniezioni mostrano che anche in questi cordoni decorrono rami vasali e tronchi biliari. La figura 22 mostra due di questi rami biliari, iniettati con gelatina al bleu di prussia in un orlo fibroso, annesso all'incisura della cistifellea in un fegato di uomo di 42 anni. Provengono uno da destra, l'altro da sinistra dalle zone del fegato sovrastanti alla vescichetta biliare. Ciascuno dei due tronchicini si biforca ed i due rami di ciascun lato decorrono verso quelli del lato opposto anastomizzando con essi per inosculazione. Entrambi i tronchi e le loro biforcazioni ricevono numerose collaterali ad arborrescenza. Nelle appendici fibrose dell'incisura della cistifellea si ha un comportamento simile, salvo che, molte volte non si scorgono anastomosi, almeno fra tronchi di qualche entità. I rami principali costeggiano spesso i lati dell'appendice. Talvolta uno dei lati di questa e specialmente quello di destra, è assottigliato ed aderente alla parete corrispondente della vescicola biliare per modo che sembra che il vaso decorra direttamente nella parete della vescichetta, subito sotto il suo involucro peritoneale.

I territori ai quali questi tronchi biliari sono tributari sono, per il lato destro il ramo cistico descritto più sopra. Si è detto che questo tronco si porta dietro, o, più esattamente, al di sopra del fondo della vescichetta biliare. Il ramo che compare da destra nell'appendice fibrosa o dell'orletto semilunare dell'incisura nella figura 22 non è che un ramo terminale di questo tronco che, avendo seguito il percorso anzidetto, è comparso con le sue ramificazioni ultime sulla faccia dorsale del fegato. I rami biliari del lato sinistro delle varie formazioni fibrose provengono dai tronchi biliari destinati al così detto lobo quadrato.

Nelle pareti della parte libera della cistifellea non ho mai visto giungere dei rami biliari Alla sua superficie superiore invece negli adulti se ne trovano spesso alcuni, visibili quando si sguscia attentamente la vescicola biliare dalla fossa. Compaiono allora nel fondo di questa dei ramuscoli biliari emergenti dal tessuto epatico, e che in parte restano aderenti al fondo stesso in parte al connettivo aventiziale detla cistifellea ove si ramificano, esaurendosi.

Essi si possono mettere in evidenza solo iniettando il dotto epatico; non compaiono mai se si inietta soltanto la cistifellea dal dotto cistico, previamente isolato. Per questo fatto e per i reperti ottenuti da tagli serali della parete della cistifellea che entra in questione, posso escludere che in alcuno dei nu-

merosi casi da me esaminati essi siano in rapporto di continuità con la cavità della vescicola biliare; anzi essi non penetrano mai al di là del tessuto connettivo che costituisce gli strati più esterni della cistifellea. Non si può quindi trattare nè di dotti epatico-cistici, nè di resti di essi, ma soltanto delle ramificazioni ultime dei dotti biliari comuni. Essi sono dipendenti in parte dal territorio del ramo biliare cistico più volte menzionato, in massima parte appartengono ai tronchi biliari del lobo quadrato.

Tutti i rami biliari situati fuori del parenchima epatico nelle vicinanze della cistifellea presentano nna caratteristica degna di nota. Là dove essi decorrono della superficie del fegato in modo da essere da un lato il rapporto diretto con la capsula fibroperitonale e dell'altro invece col parenchima epatico, essi presentano, oltre alle coltaterali che terminano nel tessuto connettivo sottostante alla capsola stessa, degli altri rami che provengono invece del parenchima epatico vero e proprio. Per mezzo di questi ultimi rami essi mantengono i rapporti normali col tessuto ghiandolare. S'intende che questa caratteristica di una doppia serie di rami biliari, gli uni a terminazioni cieche, libre, senza rapporti col parenchima epatico, gli altri invece, opposti a questi, che per nulla differiscono nei loro rapporti dai comuni dotti biliari. non si riscontra nei tronchi appartenenti a quelle formazioni annesse al margine epatico tagliente, sovrastanti al fondo della vescichetta, indicate da me col nome di appendici fibrose. Tutti i rami biliari aberranti hanno le caratteristiche identiche a quelle delle altre località del fegato e non è perciò necessario di ripeterne la descrizione.

Ponte sopra la fossa per il ligamento rotfondo. — Secondo le mie osservazioni per ordine di frequenza fra i punti nei quali si trovano vasi biliari aberranti verrebbe ora la metà anteriore della fossa longitudinale sinistra del fegato o per essere più esatto una formazione speciale che in alcuni casi si getta al di sopra di questa a guisa di ponte.

È noto come in questa località anziche un solco nel cui fondo si scorge più o meno nettamente il ligamento rotondo rivestito, nella sua faccia inferiore dall'involucro fibro peritoneale, si possa invece trovare un ponte di sostanza epatica che riunisce i due lati del detto solco. Questo ponte di sostanza epatica é variabilissimo per forma, per estensione e per posizione. Esso può occupare quasi tutta la lunghezza della metà anteriore del solco longitudinale sinistro, presentando solo due incisure, l'una nel margine anteriore l'altra nel posteriore (fig. 20). Altre volte invece il ponte è largo solo 1 cm. circa ed occupa il centro del solco anzidetto (fig. 18) oppnre è spostato, ora verso l'avanti. Anche il suo spessore é variabilissimo. Può infatti raggiungere circa 1 $^1/_2$-2 cm. oppure misurare solo alcuni millimetri. In genere i ponti più larghi sono anche i più spessi. Ma le variazioni non si arrestano qui: anzichè costituito da sostanza epatica il ponte può essere formato da un tessuto dell'aspesso di una membrana fibrosa, di varia larghezza e di spessore pure vario. Le dimenzioni sono tanto variabili che è inutile

dare delle misure; basterà dire che talora tutto il ponte è rappresentato da un filamento dello spessore di una grossa corda tendinea del cuore (fig. 19) tal'altra largo è parecchi centimetri.

Questi ponti fibrosi, se non sono molto larghi, possono essere anche duplici come del resto anche quelli costituiti da sostanza epatica. La posizione del ponte fibroso presenta le identiche varietà notate per quelli formati da parenchima epatico. Molte volte, specie nei ponti d'un certo spessore che a prima vista appaiono costituiti da tessuto fibroso, al taglio, sotto uno involucro fibro-peritoneale, si scorge nettamente del parenchima ghiandolare. Si può dire che esistono delle vere e proprie forme intermedie tra ponti prettamente connettivali e ponti puramente costituiti da sostanza epatica. Queste espressioni vanno intese nel senso che si fa astrazione dall'involucro fibro-peritoneale che esiste sempre e che si continua con quello dei due lobi epatici, che fanno da spalle al ponte.

I miei dati permettono solo scarsi apprezzamenti sulle variazioni che questi ponti presentano in rapporto coll'età degli individui.

Vista la grandissima incostanza dei ponti stessi, ho tentato una classificazione per decine di anni dei soggetti e questa statistica mi ha dato la prova che, almeno per il materiale del quale potevo disporre, il voler esprimere in cifre dei dati sulle variazioni, è assolutamente vano: le cifre non avrebbero nessun valore reale. Solo posso dire che in moltissimi feti mancava ogni traccia di ponte; in essi il solco in genere è strettissimo tanto che i lati che ne formano le sponde sono strettamente accollati, come compressi l'uno verso l'altro. Più volte ho visto che, mentre il fondo del solco seguiva una linea retta, la fessura che ne rappresentava l'adito sulla faccia inferiore del fegato, tra i due lobi, sinistro e quadrato, era tortuosa, per modo che l'una sponda invadeva il territorio dell'altra. Generalmente le sporgenze del lobo sinistro nel territorio del lobo quadrato sorpassano per volume quelle che si spingono in sensp opposto. Parecchie volte nei feti ho trovato che le due sponde del solco, cioè le faccie rispettive del lobo quadrato e del lobo sinistro erano per un certo tratto confuse, il rivestimento peritoneale dell'un lobo si continuava in quetlo del loboopposto. Da questo comportamento si ha l'impressione come se dalle due rive del solco la sostanza epatica si fosse sospinta dall'un lato verso l'altro, fino a che le due formazioni si fossero incontrate e poi saldate per un breve tratto. Non ho mai trovato traccia di ponte fibroso nè nei feti, nè nei neonati, nè nei bambini. Il ponte di tessuto fibroso pare esclusivo dall'età adulta. Negli adulti nei quali il fegato presentava sopra il solco del ligamento rotondo un ponte di sostanza epatica, talora questo presentava, specialmente nel sue margine anteriore, un orlo di tessuto fibroso. Tale comportamento è rappresentato dalla fig. 20 tolta dal fegato di un uomo di 68 anni.

Carattere comune a tutti i ponti, qualunque sia la loro natura purchè siano di una certa larghezza, specialmente se sono situati nella porzione posteriore del

solco, è la seguente: dalla porzione posteriore della faccia superiore (s'intende il fegato posto nella posizione che occupa nell'individuo in porzione eretta) si estende una plica, costituita dai due foglietti peritoneali, la quale va obliquamente in alto ed indietro, verso il fondo del solco, andandosi a continuare con il tessuto fibro-peritoneale di questo, nel punto di confluenza del solco transverso con quello longitudinale sinistro. Nel resto, qualunque sia la larghezza del ponte, esso è completamente isolato dal fondo del solco; in altre parole, nei ponti molto larghi o posti molto indietro nel solco del ligamento rotondo, tra la faccia superiore del ponte e il fondo del solco è compreso un canale che termina posteriormente a cul di sacco per la presenza della plica peritoneale accennata. I ponti stretti e posti più in avanti invece non presentano questo particolare: essi formano cioè col solco un canale completamente aperto da entrambi i lati. Nella piega fibro-peritoneale qui descritta in prossimità al suo impianto sul fondo della fossa, decorre un ramo biliare i cui rami terminali o collaterali si mettono in rapporto col ponte.

Nei ponti fibrosi e negli orletti connettivali di quelli costituiti da sostanza epatica, le iniezioni mettono in evidenza dei tronchi biliari con le loro collaterali, molte delle quali non hanno alcun rapporto con il parenchima epatico. Ho potuto vedere in un fegato di donna 52 anni due ponti fibrosi filiformi, dello spessore di circa un millimetro che contenevano ciascuno soltanto un tronco biliare e due o tre tronchicini vasali.

I rami biliari che si incontrano nei ponti dipendono da rami speciali provenienti dalla branca sinistra del dotto epatico, prima ancora che essa sia penetrata nel parenchima del lobo sinistro diventando ramus arcuatus (Rex). Un ramo dal fondo della fossa transversa si dirige in avanti verso l'angolo posteriore sinistro del lobo quadrato, nel parenchima del quale penetra. Uno o più dei suoi rami, a secondo la larghezza del ponte, s'incurvano e penetrano in questo. Talora invece di un ramo solo che si porta all'angolo del lobo quadrato se ne trovano due, uno più superficiale l'altro più profondo. Dal lato sinistro i rami biliari che si sfioccano nel ponte dipendono da vari rami della branca sinistra del dotto epatico o del ramus ancuatus. Dalla branca sinistra, del dotto epatico, poco prima che la sua continuazione si approfondi nel parenchima del lobo sinistro, nasce sul contorno antero-inferiore, un ramo il quale si dirige obliquamente in avanti ed a sinistra, incrociando il cordone della vena ombelicale obliterata. Esso penetra poi nel lobo sinistro incurvandosi verso l'innanzi e costeggia il lato sinistro del solco per il ligamento rotondo. Il suo ramo terminale, oppure dei rami collaterali, si immettono nel ponte. Ma in questo penetrano da sinistra anche dei rami appartenenti al territorio del ramus arcuatus e più esattamente ai rami discendenti di questo.

I rami biliari che penetrano nel ponte da ciascun lato, si intrecciano con quelli del lato opposto. Quelli di sinistra specialmente possono invadere colle

loro ramificazioni ultime anche il territorio della sponda opposta. Il numero delle loro collaterali nel ponte è naturatmente in rapporto colla mole di questo, non così il calibro dei tronchi stessi. In un ponte filiforme si può trovare un tronco biliare che è relativamente grossissimo, di maniera che, oltre che da questo tronco biliare, il ponte è costituito solo da qualche ramuscolo vasale, da scarso tessuto connettivo fibroso e dall'involucro fibro-peritoneale. Esistono delle anastomosi tra i rami biliari aberranti di un ponte e queste anastomosi si hanno tanto tra i rami di uno stesso territorio come fra quelli di territori opposti. Nelle mie osservazioni però non ho mai trovato anastomosi sicure, se non tra ramuscoli sottili ed a mezzo di un reticolo capillare interposto. Questo modo d'anastomosi però è frequente e si trova rappresentato in tutti i ponti che sorpassano la larghezza di alcuni millimetri.

Sul fondo del solco si possono trovare delle pliche di tessuto fibro-peritoneale, disposto in modo da ricordare un ponte. Esse sono però sempre situate in prossimità del fondo del solco e non contengono affatto vasi biliari aberranti. Una di queste pliche è situata in corrispondenza al punto di unione tra il solco transverso e la metà anteriore del solco longitudinale sinistro (o solco del ligamento rotondo). In essa decorre un tronco biliare che penetra nel lobo sinistro e che, coi suoi rami terminali o collaterali, giunge nel ponte, come si è descritto sopra. Questa piega che gode di una certa costanza, non è che la rappresentante di quella descritta più sopra, che dal ponte può estendersi al fondo della fossa. Nelle altre ripiegature peritoneali del solco del ligamento rotondo non ho mai trovato vasi biliari di sorta.

Ligamento triangolare destro. - Anche nel ligamento triangolare destro si possono talora trovare vasi biliari aberranti. Nei fegati da me osservati non sono mai riuscito ad iniettarli. Una osservazione che sembra avere stretta attinenza con la presenza di questi vasi biliari aberranti e con la loro genesi è la seguente. In un bambino di 9 anni, in corrispondenza della cupola, dell'angolo epatico posteriore-superiore di destra, molto arrotondato, tra i fogli del ligamento triangolare destro, sporgeva una piccola piramide di sostanza epatica. Essa era situata nello spessore del ligamento triangolare destro tra i suoi foglietti, nel punto nel quale si riuniscono le varie pieghe fibro-peritoneali che costituiscono il ligamento nelle sue porzioni laterali. (fig. 21). I margini di questa piccola piramide erano apparentemente netti, ma un esame accurato, convalidato anche dall'osservazione dei tagli al microscopio, ha mostrato che resti di sostanza epatica, per un breve tratto, si continuavano oltre i limiti apparenti. Negli stessi tratti trovavansi anche brevi ed esili vasi biliari aberranti. L'iniezione non era affatto penetrata in essi.

Questo comportamento ricorda molto da vicino quello che presenta l'angolo epatico corrispondente in molti embrioni. In questi l'angolo epatico destro si presenta per un certo tratto come sfilato; dalla formazione rotondeggiante, a cupola,

che rappresenta quest'angolo, parte una specie di prolungamento a sezione triangolare. Questo è costituito da tessuto epatico situato nello spessore della formazione peritoneale che rappresenta il ligamento. La base di questo triangolo è volta al fegato col parenchima del quale si continua senza interruzione, l'apice più o meno sfilato è volto in avanti. Le faccie della formazione piramidale si continuano l'una dorsalmente nella faccia convessa del lobo epatico destro, della quale segue presso a poco la curvatura, l'altra ventralmente nella stessa faccia. Ma alla base della piramide questa superficie forma con la faccia anzidetta del lobo un angolo acuto aperto in avanti. Questa formazione va scomparendo come se venisse assunta nel resto del lobo durante l'accrescimento di esso. Negli embrioni e feti da me esaminati, al di là del quarto mese, non ho potuto trovare traccie di questa formazione ed il numero delle mie osservazioni eseguite su 35 feti mi permette di dire che essa, negli ultimi mesi della vita fetale deve essere certamente molto rara.

La formazione su descritta nel ligamento triangolare del bambino potrà forse interpretarsi come una persistenza di questo comportamento embrionale. Il fatto appare tanto più verosimile in quanto che l'inserziene de ligamento triangolare sinistro del fegato ed i rapporti di esso coll'angolo e coi margini di questo lobo avevano carattere spiccatamente fetale. Questo comportamento del resto nei bambini non è del tutto infrequente. Unica invece, almeno nelle mie osservazioni, è la mancata confluenza dei due archi epatici dietro la vena cava, che ho riscontrato in questo stesso fegato, come è già stato riferito. Si è già detto allora, che questo comportamento può essere interpretato come un arresto di sviluppo o in altre parole, come una persistenza di un carattere primitivo del fegato. Inoltre questo stesso fegato presentava due appendici di sostanza epatica, due piccoli lobi accessori ai lati della cistifellea. La vescicola biliare stessa era piccola, il fondo ne distava dal margine epatico ed essa era profondamente innicchiata nella fossa. Anche questi caratteri sono più precisamente proprii dei fegati fetali.

La sostanza epatica dalla quale risultava costituita la piramide connessa al lobo destro, oltre agli evidenti segni di riduzione del parenchima nei suoi margini e verso l'apice, là dove si trovavano i vasi biliari aberranti, non presentava nessuna caratteristica anormale. In vicinanza alla sua base si vedeva nettamente la distinzione in alcuni lobuli. Quindi il carattere embrionale di questa formazione, se mai, risiede solo nella sua forma e nei suoi rapporti, non già nella sua struttura minuta. In nessun altro caso ho potuto constatare vasi biliari aberranti nel ligamento triangolare destro.

Ligamento sospensorio. - Nel ligamento sospensorio non sono mai riuscito a mettere in evidenza con le iniezioni dei vasi biliari aberranti, nè maggiori risultati ebbi con la ricerca microscepica più volte eseguita in adulti e feti. Anche la cresta epatica che Told e Zunkerkandl, in un bambino hanno visto spingersi tra i foglietti del ligamento lungo il suo impianto nella faccia dorsale del

fegato, nei casi da me esaminati non si è mai trovata. Esisteva invece qualche volta il solco che, secondo le osservazioni dei due autori sopra nominati, costeggia a sinistra la linea d'inserzione del ligamento sospensorio nel fegato. Facendo trazione sul ligamento sospensorio, specie stirando questo, non in un piano perpendicolare alla superficie epatica, ma in direzione alquanto obliqua verso sinistra, ho visto più volte comparire alla sua linea d'impianto sul fegato, un orletto alto qualche millimetro, irregolare nella sua linea superiore. Guardando per trasparenza dava l'illusione di uno straterello sottile di sostanza epatica. Al microscopio però era completamente scomparso. Fissando un pezzetto escisso da un ligamento in modo che il fissatore agisse sopra di esso, mentre era ancora disteso, mi sono convinto che l'orletto da me visto non era se non tessuto cellulare lasso, infiltrato di sangue, interposto tra i due foglietti ed il fegato, alla loro linea d'impianto su di questo, dove essi divergono, circoscrivendo uno spazietto triangolare colla base rivolta al fegato. Nei fegati molto fiaccidi si riesce colla trazione a sollevare realmente anche una listarella di tessuto epatico ma esso scompare immediatamente appena si rilascia il ligamento.

Fosse di compressione. - Nelle fosse di compressione che nel fegato determinano il colon, il rene e le capsule surrenali non ho mai trovato dei vasi biliari, aberranti. Solo si può vedere che in alcuni casi in queste impressioni decorrono alla superficie del fegato dei condottini biliari del tipo di condotti interlobulari. Essi sono situati sotto la capsula avvolgente del fegato, ma poi entrano nei rapporti normali col parenchima. È notevole che queste impressioni sogliono essere più marcate negli embrioni e nei feti che non nell'adulto. Per alcune, ad esempio quella delle capsule surrenali, ciò dipende certamente dal volume proporzionalmente molto maggiore che questi organi hanno nel feto e negli embrioni che non nell'adulto. In genere l'accrescimento rapido e grande che il resto del corpo e quindi anche le pareti addominali sabiscono, in paragone all'accrescimento molto minore del fegato deve avere per effetto di allontanare tra loro gli organi Da questi fatti dipendono in parte anche le modificazioni dei rapporti tra gli organi in parola ed il fegato. Questi rapporti possono essere alterati durante il periodo di evoluzione anche per il grande sviluppo di altri organi. Così ad esempio lo stomaco, distendendosi fortemente e rapidamente, cambia i rapporti che nell'embrione corrono tra le porzioni laterali del lobo epatico sinistro e la milza, rendendoli sempre meno intimi, fino a togliere qualsiasi contatto diretto tra questi due organi, giacchè lo stomaco stesso si interpone per così dire tra di essi.

Un'altro particolare notevole è che in queste impressioni non ho mai trovato alcun accenno ad un ispessimento capsulare né a riduzioni di sostanza epatica. È opportuno ricordare come nella impressione cardiaca e nella impressione esofagea ho notato invece entrambe le modificazioni quando in queste impressioni esistevano vasi biliari aberranti e così nelle vicinanze della cistifellea ed alla base del lobo di Spiegel, accanto alla vena cava.

Solchi costali. - Ma oltre che in punti della superficie epatica che hanno una topografia costante, si possono trovare vasi biliari, situati colle loro redici d'origine al di fuori della sostanza epatica, sparsi in altri punti la ubicazione dei quali è varia ed imprecisa. Sono solchi più o meno depressi situati sulla superficie convessa del fegato (fig. 26, 27). La loro superficie ha talora un colorito biancastro madreperlaceo per un ispessimento della capsula del fegato. Essi hanno allora un aspetto di vaste cicatrici. Sono noti col nome di impressioni o solchi costali. Sul piano di queste superfici talora si sollevano delle formazioni di aspetto fibroso a guisa di cordoni che sono generalmente più accentuati nel tratto medio del loro percorso, mentre coi due estremi si perdono gradatamente nel tessuto circostante, verso i limiti del solco costale. La sporgenza massima di questi cordoni corrisponde ai punti più depressi dei solchi. Questi cordoni sono spesso ramificati. Il loro decorso suole essere in massima a direzione antero-posteriore. Però non di rado è irregolare.

Iniettando l'albero biliare ed il sistema vasale sanguigno si vede che in questi cordoni fibrosi decorrono dei rami della vena porta, dell'arteria epatica e dei tronchi biliari. Le fig. 26 e 27 rappresentano fegati con solchi costali che mostrano i vasi biliari aberranti iniettati. I rami biliari presentano due tipi di colleterali, le une hanno col parenchima epatico i rapporti normali, le altre terminano a fondo cieco nel tessuto fibroso del solco i tronchi biliari in parola presentano cioè un comportamento identico a quello dei vasi biliari aberranti che ho descritto ai lati della cistifellea. Si comprende che, quando le zone di aspetto cicatriziale raggiungono i margini del fegato e sono tanto estese in ispessore da occuparne tutta la grossezza, non vi possono esistere rami biliari dei quali le collaterali di un lato penetrino nel tessuto epatico, entrando con esso nei rapporti normali e le altre siano invece aberranti. In questi casi tutti i rami terminali della zona modificata dal fegato hanno terminazioni a fondo cieco, intorno alle quali non esiste tessuto epatico.

Quando i solchi costali del lobo destro sono di qualche entità si trova spesso una zona di aspetto cicatriziale, contenente vasi biliari aberranti anche nel margine del lobo sinistro, in vicinanza del tratto nel quale questo suole presentare la sua massima curvatura, diventando da margine anteriore, margine sinistro. Questa area corrisponde al punto nel quale il margine epatico incrocia il margine costale sinistro. Talora i solchi costali si estendono fino a raggiungere le zone di fegato soprastanti alla cistifellea, confluendo con quelle formazioni di aspetto fibroso già descritte per questa località. Un tale caso è raffigurato dalla fig. 24 nel fegato di una donna di 75 anni. La zona ridotta a tessuto fibro, connettivale si estendeva per un' area ampia quanto la palma di una mano, comprendeva buona parte della porzione inferiore del lobo destro, e quasi tutto il lobo quadrato. Questi tratti erano costituiti in tutto il loro spessore da tessuto connettivo contenente i soliti cordoni fibrosi, nei quali l'inizione ha messo in evidenza vasi biliari che avevano perso ogni rapporto dei loro rami terminali col

parenchima epatico. (fig. 24). Fissato, disidratato, diafanizzato con xilolo ed incluso in balsamo, questo pezzo è rappresentato dalla fig. 25. I vasi biliari in esso contenuti hanno gli identici caratteri di quelli descritti nel ponte fibroso dietro la vena cava e nell'appendice fibrosa del lobo sinistro, come si vede confrontando le figure 4, 17, 25, 33, 34 tratte da fotografie dei vari pezzi. A vero dire le cosidette appendici adenoidi in molti di questi rami si presentano scarse, ma in altri sono numerose ed hanno le caratteristiche di forma, distribuzione già noti. Il fatto che le appendici adenoidi in alcuni tratti sono scarse è forse in rapporto col fatto seguente. Nel levare il fegato dalla cavità addominale, l'organo fu inciso proprio in rapporto alla zona ridotta. Nell'iniezione defluì una quantità di gelatina da questa lesione, quindi la pressione della massa in molti tratti doveva essere piccola. Inoltre la mancanza di parenchima secernente in territori così enormi ha certamente fatto sì che nei tronchi biliari mancasse o fosse scarsissima la bile. Anche questo fatto può avere influito nel permettere una penetrazione facile dell'inizione, sotto una pressione uniforme e non esagerata.

Il torace della vecchia presentava le alterazioni caratteristiche della costrizione da busto: Le ultime costole erano da entrambi i lati fortemente depresse, la pelle in corrispondenza a questa depressione si presentava ricca di pieghe, floscia e con una pigmentazione brunastra, disposta a cingolo; lo stomaco era a clepsidra. Una deformazione simile del fegato che accompagnava le deformazioni toraciche prodotte dalla compressione è stata descritta dal Leue

Del resto non sarebbero necessarie queste osservazioni per stabilire il rapporto dei solchi costali con le deformazioni del torace, conseguenza specialmente dell'uso di oggetti di vestiario costrittivi. Essa è nota da una lunga serie di lavori. Già Morgagni aveva intuito questa genesi dei solchi costali. Mattei si trattiene su di essa incidentalmente in una sua monografia sull'origine dei cosidetti solchi diaframmatici e così in un recente lavoro anche il Buy, entrambi questi autori riportano estesa bibliografia.

Nei solchi speciali, generalmente a direzione antero-posteriore che si possono trovare sopratutto nei fegati di donne anziane, cioè nei cosidetti solchi diaframmatici o inspiratori, non ho mai trovato vasi biliari aberranti nè segni di una scomparsa di tessuto epatico nè ispessimenti notevoli della capsula epatica. Il Mattei ha fatto osservazioni analoghe, e perciò egli crede che, a differenza dei solchi costali, i solchi diaframmatici non siano prodotti per una depressione, una riduzione del tessuto epatico, ma piuttosto dovuti ad un innalzamento della sostanza epatica, per esagerato sviluppo nelle porzioni poste lateralmente ai solchi.

Non è il caso di entrare a discutere le vedute sul meccanismo di produzione di questi solchi e cioè se essi siano dovuti alle pieghe del diaframma, prodotte dalla compressione toracica dovuto al busto (Cruveilhier) o da fatti di dispner (Zahn) o da formazioni teratologiche di questo muscolo (Tigri Bertelli Mattei) od infine se si debbano ritenere come effetti di una flessione della glandola, dovuta

alla compressione, come sostiene il Buy Mattei e Buy danno un'accurata relazione sulle diverse vedute e riportano estesa bibliogafia.

Debbo però accennare ad alcune osservazioni che mi inducono ad accostarmi all'idea di Buy. Questi solchi si riscontrano con molta maggior frequenza in fegati di adulti e sopratutto in donne di una certa età. Questi fegati presentano le deformazioni caratteristiche di una compressione, compresi generalmente i solchi costali. Infine cercando di flettere l'organo, comprimendolo, si possono vedere comparire sulla sua superficie delle ripiegature che hanno un aspetto identico a solchi diaframmatici. Naturalmente queste ripiegature fatte ad arte sono passeggere, se non si fissa l'organo nello stato di flessione.

Ma accanto a questo modo d'origine che si potrà invocare per la maggioranza dei solchi diaframmatici ne può certamente esistere un altro. Ho avuto campo di osservare un sollevamento a cupola nel lobo destro, in vicinanza al suo margine postero-superiore in un feticino del V mese. Avendo avuto campo di osservare il diaframma ed il fegato in posto, dal torace previamente aperto e vuotato, posso assicurare che il sollevamento epatico era insinuato in un'apertura del centro tendineo del diaframma, rappresentava cioè una ernia diaframmatica parziale del fegato. Alla base la parte erniata era divisa dal resto del parenchima epatico da due solchi simili a solchi inspiratori o diaframmatici.

Del resto comunque si voglia risolvere la questione, a me basta di rilevare come la mancanza dei vasi biliari aberranti nella maggioranza almeno dei solchi diaframmatici, accennata già dal Cesaris Demel non si possa portare innanzi come obiezione alla genesi per compressione dei vasi situati fuori dal parenchima epatico, giacchè l'origine dei solchi diaframmatici o forche inspiratorie per compressione diretta sul fegato da parte di un altro organo è tutt'altro che provata, mentre questo meccanismo è assolutamente accertato ed universalmente accetato per la genesi dei solchi costali.

* * *

Questi dati sui vasi biliari situati fuori del parenchima epatico, nei solchi costali, e la loro identità di aspetto con i vasi biliari aberranti che trovansi nelle sedi che si possono chiamare di elezioni, conduco da se stessi a ricercare anche per questi ultimi il meccanismo di origine nella compressione. Non è difficile trovarlo per la località nelle vicinanze della vena cava. Quivi si trova nei feti e neonati una zona di tessuto epatico interposto tra la vena ed un piano resistente, offerto dalla colonna vertebrale. L'ingrandirsi lento della vena, che da pochi millimetri di diametro che essa possiede nel feto prende poi delle dimensioni via via molto maggiori, spiega il meccanismo della compressione. È notevole come l'aumento di calibro della vena cava negli ultimi tempi della vita

fetale e subito dopo la nascita ha luogo sopratutto nella porzione di essa posta caudalmente all'imbocco delle vene sopraepatiche e del dotto venoso. Non è necessario insistere sulle ragioni di questa modificazione; essa avviene per le modificazioni che hanno luogo nei territori della vena ombelicale, da un lato e nell'estensione rapida del territorio della vena cava inferiore dall'altro. Tutte queste modificazioni sono ben note specie per opera di lavori di Hochstetter che hanno avuto un'ampliamento nei dettagli ed una conferma nella linea generale dalle ricerche ultime F. T. Levis.

Che la causa della riduzione del tessuto epatico e della conseguente comparsa di vasi biliari aberranti in questa località sia da cercare nella compressione dovuta al rapido accrescersi della vena cava inferiore, lo dimostra anche il fatto che i vasi biliari aberranti non si trovano solo in corrispondenza alla parete posteriore del vaso, ma, benchè più rari e più esili, in tutto il suo contorno, per quel tratto per il quale esso si può chiamare a decorso intra-epatico.

Il fatto che i vasi biliari aberranti sono più costanti e cospicui nel ponte fibroso dietro la vena cava, che gradatamente sostituisce il ponte di sostanza epatica, si spiega pensando che la compressione si esercita in questo tratto sopra uno strato di tessuto interposto tra la vena che si accresce e lo comprime ed un piano resistente, dato dalla colonna vertebrale.

Si potrebbero forse invocare per la vita extra-uterina due altri fattori meccanici capaci di concorrere alla produzione dell'atrofia della sostanza epatica, esistente dietro la vena cava. Dalla disposizione a croce che assumono i ligamenti fibro-peritoneali più importanti del fegato, cioè il ligamento sospensorio e il ligamento del dotto venoso (porzione supero posteriore del piccolo epiploon) col ligamento coronario propriamente detto, (ligamento epato-diaframmatico di Gegeubaur ligamenti laterali o triangolari) risulta che il fulcro di tutti i movimenti, a vero, dire limitati, di cui è capace, il fegato deve trovarsi nella zona d'intersezione dei due bracci della croce e quindi in vicinanza della vena cava ed un poco posteriormente ad essa. Questo fatto è stato messo in luce sopratutto da Faure. Ma prima di questo autore molti altri studiosi avevano riconosciuto alla connessione tra fegato, vena cava e parete addominale una grande importanza nella meccanica di sospensione della glandola epatica. Così il Jonnesco vede nella vena cava l'organo più importante per la fissazione del fegato e Landau ritiene che la ragione principale per la quale il fegato, benchè sia il più pesante di tutti gli organi addominali, al contrario della grande maggioranza degli altri è poco soggetto a spostamenti patologici, sia dovuto alla vena cava come suo mezzo di fissità. Landau ha dato la prova sperimentale che distruggendo le connessioni tra fegato e vena cava, la ghiandola subisce un abbassamento molto maggiore che non quando si recidono tutti i ligamenti fibro. peritoneali mantenendo però intatti i rapporti anzidetti. Si può quindi ritenere che oltre

alla compressione diretta, quel tratto di fegato situato posteriormente alla vena cava, sia sottoposto anche agli insulti meccanici della trazione e della torsione.

Durante le mie ricerche ho potuto raccogliere dei dati che concordano con quelli quì accennati di Landau sulla importanza della connessione tra fegato, vena cava e parete addominale ed anche con quelli di Faure sul fulcro dei leggieri movimenti a bilanciere che il fegato può compiere. Ma se questi dati mi autorizzano ad ammettere che gli effetti meccanici che ne risultano possano forse avere qualche influenza nella riduzione del tratto del fegato posto dietro la vena cava, non possono però precisare l'importanza per la riduzione, dei movimenti di trazione e meno ancora di quelli di torsione. Ad ogni modo qualunque sia il valore di questi momenti meccanici, i loro effetti sul tratto di fegato in questione si riducono in ultima analisi (è appena necessario d'accennarvi) a fatti di compressione.

Si è visto che i vasi biliari aberranti annessi al ligamento triangolare sinistro sono sempre legati alla presenza di una appendice fibrosa, o di una zona di riduzione nel lobo epatico sinistro.

Ho descritto già le modificazioni dell'angolo epatico in quistione, dei margini del fegato che concorrono a formarlo, come esse si svolgono nel feto, nel bambino e nell'adulto. Risulta da esse che si giunge alla formazione di orletti ed appendici fibrose, per la scomparsa graduale del parenchima epatico in piccoli tratti marginali ed in quel prolungamento, quella piramide di sostanza epatica diretta in alto ed indietro che può presentare l'angolo epatico sinistro nei feti.

Se si cerca quale possa essere la causa di questa scomparsa, di questa atrofia di tessuto epatico, conviene anzitutto di esaminare il concetto di una riduzione senza causa definitiva, per così dire attiva, che ancora si ammette per il lobo sinistro.

È oramai accertato che le due metà del fegato non sono mai completamente simmetriche ma che fino dai primi abbozzi esiste una predominanza della metà o, come si suol dire, del lobo destro. Però questa differenza tra i due lobi fino ad una certa epoca, è poco appariscente, il che spiega come per molto tempo tutti i trattatisti abbiano ammesso un periodo di simmetria volumetrica tra le due metà della ghiandola. Dalla metà circa del terzo mese di vita intrauterina in poi la differenza diventa sempre più marcata.

Vi sono tre teorie per spiegare questo fenomeno. La teoria così detta vasale la quale è basata sulle modificazioni che durante lo sviluppo del fegato avvengono nei territori sopratutto delle vene omfalo-mesenteriche e delle vene ombelicali. Wertheimer ha tentato di rimettere in onore la antica teoria vasale, che secondo quest'autore è stata formulata dal Bertin.

In questi ultimi tempi dalle ricerche estese su tutte le classi di vertebrati fatte dal Choronshitzky sono stati messi bene in chiaro i dettagli delle riduzioni e dei nuovi allacciamenti che avvengono nei territori vasali del fegato

embrionale e l'influenza che sembrano avere nell'accrescimento delle singole parti della ghiandola epatica e reciprocamente il volore che le modificazioni di pressione, le quali risultano da questo accrescimento stesso, hanno, come determinante, nelle riduzioni di certi tratti vasali. Choronshitzky però non parla mai di « riduzione » del lobo sinistro, solo di condizioni d'irrorazione più o meno favorevoli come causa di un'accrescimento più o meno rapido delle diverse porzioni dell'organo.

L'altra teoria si potrebbe definire la teoria della regressione o riduzione del fegato e principalmente del lobo sinistro. Per quanto possa parer strano io credo che questa così detta teoria della riduzione del lobo sinistro sia basata unicamente su un equivoco, una inesattezza nel modo di esprimersi di molti autori. Infatti in un gran numero di scritti e di libri di testo si trova l'espressione che il lobo sinistro del fegato, da una certa epoca della vita embrionale in poi « si riduce » ed a questa espressione si annette poi un valore per così dire assoluto di una vera e propria diminuzione, dimenticando che la riduzione del lobo non è assoluta, ma soltanto relativa, cioè non sussiste affatto se non in rapporto col peso del resto del corpo e dell'altro lobo epatico. Non sarebbe serio opporre che viene ammessa una diminuzione di peso del fegato, anche in via assoluta, la quale durerebbe per un breve tempo, subito dopo la nascita. Il fegato più piccolo di adulto e per volume e per peso è sempre molto più grande dei fegati di neonato di bambino e di feto a termine e così dicasi del lobo sinistro e non vi è forse a nemmeno il bisogno di escludere dal confronto i fegati manifestamente colpiti da atrofia senile avanzata.

Che sotto questa formola della riduzione del lobo sinistro si sia nascotto e si nasconda il concetto di una diminuzione vera e propria, lo prova anche il passo del lavoro di Told e Zuckerkandl nel quale essi dicono: che per le loro osservazioni sulla formazione (cioè degli orletti fibrosi e dell'appendice membranosa del lobo sinistro) « l'asserzione che il lobo sinistro si riduce dalla nascita in poi, tanto frequentemente ripetuta, ma fin'ora tutt'altra che provata, trova la sua conferma sicura ». E questo concetto è ripetuto con altre parole in diversi trattati. Può parere superfluo di rilevare che i segni della riduzione della sostanza epatica trovati da Told e Zuckerkandl e confermati ed ampliati in qualche punto in queste pagine (cioè atrofia di tessuto epatico e conseguente comparsa di vasi biliari situati fuori del fegato), secondo Told e Zukerkandl non esistono che dopo la nascita e certamente mancano del tutto nel periodo fetale antecedente agli ultimi due mesi di vita intrauterina, quando cioè la riduzione del lobo sinistro rispetto al destro è già da tempo diventata marcatissima. Inoltre questi segni di riduzione si trovano anche in altri territori che non sono appartenenti al lobo sinistro. Questo è detto, come ben s'intende, senza tener conto di quelle formazioni dovute evidentemente a cause anormali.

Basterebbe scegliere una espressione meno infelice che quella di « ridu-

zione del lobo sinistro » per esempio quella usata dal Gegenbaur che « il lobo sinistro appare dotato di un'indice d'accrescimento minore del destro » oppure quella di Prenant: « esso, da una certa epoca in poi, presenta una diminuzione relativa nell'accrescimento » per togliere ogni equivoco.

Esiste un'altra teoria per spiegare la differenza di rapporto che si va sempre accentuando tra lobo destro e lobo sinistro, ed è quella che il fatto sia dovuto alla compressione. Anche in questi ultimi anni, quasi contemporeamente due ricercatori francesi il Nau ed il Pougnault la hanno sostenuta comunicando delle osservazioni sullo sviluppo del lobo sinistro del fegato. Essi vengono agli identici risultati cioè: bisogna ammettere una differenza iniziale tra i due lobi, ma l'asimetria epatica si accentua sempre più durante la vita fetale ed anche dopo di essa. Questo minore accrescimento sarebbe dovuto alla compressione esercitata, specialmente sul lobo sinistro, dagli organi vicini cioè dallo stomaco, dagli organi contenuti nel mesogastrio posteriore e dalla massa intestinale. Per Pougnault poi la massa intestinale si sviluppa prevalentamente a sinistra ed avrebbe nella compressione del lobo sinistro una parte importante.

Il materiale fetale del quale potevo disporre è rappresentato quasi esclusivamente da fegati già isolati dal corpo, ma essendo questi pezzi provenienti da feti e da embrioni in gran parte fissati in toto, i fegati hanno conservate nettamente l'impronte che gli organi vicini hanno potuto produrre su di essi, tanto che il fegato spesse volte rappresenta un vero calco di questi organi. Lo stomaco e il pacchetto intestinale erano stati levati e conservati, o isolatamente oppure uniti insieme, per cui ho potuto, adattando i rispettivi pezzi nelle fosse corrispondenti del fegato, rendermi conto esatto delle posizioni reciproche.

Già molto precocemente ($3\,^1/_2$ mese) la faccia postero inferiore del lobo epatico sinistro si presenta scavata mentre la corrispondente faccia del lobo destro è irregolarmente convessa nel suo complesso. Nell'escavazione del lobo sinistro, in alto e verso sinistra si vede nettamente una curvatura maggiore, in modo che in questo suo tratto l'escavazione si presenta quasi come una calotta sferica cava. In basso invece la escavazione nei punti più marcati segna la negativa presso a poco di un cono incurvato ad un certo punto verso destra; all'innanzi ed in basso da questa incurvatura si trovano le impressioni delle anse. Adattando lo stomaco nella grande escavazione descritta, si vede che la calotta corrisponde al fondo dello stomaco. Tutti i margini del lobo sinistro sporgono oltre i limiti dello stomaco. Il margine superiore quindi viene quasi ad adattarsi sopra la cupola del fondo dello stomaco nella sua porzione anteriore, l'angolo sinistro sorpassa questa cupola verso sinistra. Il margine sinistro epatico si trova molto più a sinistra della grande curvatura e invade anche la faccia laterale dello stomaco per un brevissimo tratto. Nel progredire dello sviluppo il fondo dello stomaco si estende in alto ed a sinistra. Così entra in rapporti più stretti col margine epatico postero-superiore. Nella deviazione descritta su questo margine in un feto

del 9° mese, e rappresentata nella fig. 8 si situa la cupola del fondo dello stomaco quando si adatta alle impressioni lasciate nel fegato, lo stomaco corrispondente. Anche il corpo dello stomaco si estende in rapporto alla faccia postero-inferiore del lobo sinistro e vien quindi ad occuparne un tratto sempre maggiore. Questa che si chiama area gastrica ha una forma simile al contorno di un orecchio umano. Il trago sarebbe segnato da una protuberanza situata verso il limite destro del lobo sinistro presso il solco longitudinale. Essa resta per così dire abbracciata dalla piccola curvatura e dall'esofago che segna la sua incisura nella porzione mediale del margine postero-superiore, demarcando il tuber omentale. La tubersità dianzi accennata sembra rappresentare la parte infero-anteriore del tuber omentale e corrisponde a quella tuburosità che è situata di fronte all'imbocco della fossa transversa in quella longitudinale sinistra, da me descritta più innanzi.

Negli ultimi due mesi della vita fetale e soprattutto nei primi tempi dopo la nascita, l'area gastrica si estende rapidamente per l'ingrandimento rapido dello stomaco e viene ad occupare tutta la faccia postero inferiore del lobo sinistro. Il margine postero superiore del lobo sinistro presenta nelle linee generali il seguente andamento. È grosso arrotondato al suo inizio; a destra vi si trova più o meno marcata la incisura esofagea; vien poi di nuovo un tratto nel quale il margine appare generalmente spesso, arrotondato. All'esterno da questo si può trovare un segmento nel quale il margine si presenta più o meno nettamente assottigliato, al quale fa seguito infine l'angolo epatico sinistro. Il tratto assottigliato corrisponde al fondo dello stomaco la cui cupola si è sempre portata più in alto e verso sinistra. L'angolo sinistro si comporta variamente a secondo dei casi, talora esso è sporgente a sinistra al di là del fondo dello stomaco ed è situato un poco più in alto. Allora esso si mantiene arrotondato. Può entrare in rapporto con la milza la quale vi segna una incavatura più o meno marcata. Altre volte invece è applicato alla porzione antero-superiore di sinistra del fondo dello stomaco. Allora questo angolo deve venire evidentemente ad essere interposto tra il fondo stesso ed il diaframma. Si comprende come quest'ultimo comportamento debba diventare sempre più frequente ed il rapporto più intimo, negli ultimi tempi della gravidanza, nel neonato e nei bambini, in ragione dell'accrescimento dello stomaco.

Il futuro margine tagliente che, come si era detto, si trova da prima a sporgere a sinistra dalla grande curvatura, quasi ad abbracciarla, coll'estendersi dello stomaco viene a situarsi gradatamente sempre più nella faccia anteriore dello stomaco stesso. Contemporaneamente questo margine si affila, diventa tagliente. Queste mie osservazioni, sebbene fatte solo coi mezzi sopra riferiti dello studio delle impressioni che gli organi hanno lasciato nel fegato, mi hanno però fornito dei dati che concordano con quelli di Nau e Pougnault sullo sviluppo del lobo sinistro del fegato ed anche coi dati del lavoro di Hasse e

Strecker dal quale anzi taglio due schemi che dimostrano le variazioni nei rapporti del margine epatico sinistro con lo stomaco nel feto e nel neonato e che danno anche un'idea sul cambiamento di forma che il margine epatico subisce.

Osserviamo ora i punti nei quali compaiono gli oramai noti segni di riduzione e tra essi i vasi biliari aberranti. Questi punti sono, come si è detto l'angolo epatico con la sua appendice fibrosa e gli ultimi tratti del margine postero superiore e di quello tagliente, tratti nei quali troviamo gli orletti fibrosi.

In ogni testo di anatomia topografica si può vedere come questi tratti siano in condizioni tali da trovarsi in rapporto da un lato con la grande tuberosità dello stomaco, dell'altro col diaframma e per mezzo di questo con il cuore e con la porzione addominale di sinistra della cassa toracica. É pure noto quante e quali siano le variazioni di questi rapporti, dipendenti dalla funzionalità degli organi interessati e dalle differenze individuali. Posso per queste nozioni rimandare ai tratti di anatomia topografica più receni (tra gli altri a quello di Testut e Iacob e quello di Merkel ed ai lavori speciali di Hasse di Meinert di His.

A me basta qui di rilevare come nei tratti su accennati nei quali si presentano i segni di una scomparsa di tessuto epatico e la conseguente comparsa di vasi biliari aberranti, si ripetono le condizioni che abbiamo visto nelle vicinanze della vena cava, troviamo cioè un'organo molto elastico che si estende lentamente e funge da agente compressore ed un piano resistente sul quale poggia il il tratto di parenchima esposto alla pressione. L'angolo epatico sinistro deve venire, se non semrre, almeno frequentemente a trovarsi tra la grande tuberosità dello stomaco ed il cuore, i margini che si riducono, tra la parete gastrica e la parete dell'ipocondrio sinistro, immediatamente o mediatamente per interposizione del diaframma. Che le porzioni estreme di questi margini siano quelle che più si modificano sotto la pessione si comprende facilmente. Basta gettare uno sguardo sugli schemi 30 31 per comprendere come lo stomaco estendendosi in tutti i sensi ma sopratutto verso sinistra, eserciterà anche la maggiore pressione sull'angolo epatico inciato nello spazio tra stomaco e pareti addominali. Avendo poi il fegato delle caratteristiche spiccate di corpo plastico si comprende come nei tratti più sottili del margine, essendo quivi la massa compressa minore, per legge meccanica, l'effetto della comprensione deve essere massimo.

Le identiche condizioni meccaniche, cioè del corpo molle elastico frugente da comprensore e del piano resistente, tra i quali si trova interposta la zona di di fegato nella quale si notano i vasi biliari aberranti, noi le troviamo realizzate nelle vicinanze della cistifellea.

Non è il caso di riandare i dati a tutti noti, sul rapporto tra orlo epatico, margine costale e cistifellea. Qui basterà citare due dei lavori che più da recente

si sono occupati dell'argomento; quello di Raynal il quale autore trova che il serbatoio biliare è situato dietro la cartillagine della 10ª costola, e l'altro lavoro di Carmichael il quale autore, anzichè indicare il rapporto comunemente ammesso del fondo della cistifellea colla 9ª cartilagine costale, definisce la posizione della vescica biliare rispetto alla linea emiclaveare: dove questa s'interseca col margine costale, là si trova la cistifellea. A me basta di costatare il rapporto della cistifellea col margine costale per cui la zona di fegato situata al di sopra della cistifellea viene ad essere interposta tra il piano resistente rappresentato dalte arcate condro-costali e la vescicola biliare stessa. Quando questa è grande e sporge dal margine epatico un tratto della sostanza epatica è maggiormente esposto aila compressione. In questa località ed in queste condizioni appunto, come abbiamo visto, la riduzione della sostanza epatica ha luogo con maggiore frequenza e conseguentemente si trovano i vasi biliari privi di sostanza epatica. La compressione può essere causata dalle masse intestinali e forse per l'abitudine di portare cinture od altri oggetti di vestiaro che comprimono l'addome. Ma se poi intervengono altri momenti come deformità toraciche, possiamo avere delle formazioni addirittura mostruose come in quel caso che ho più sopra descritto e che è rappresentato nella fig. 24.

Nel margine epatico tagliente troviamo un'altro punto che conferma l'opinione qui enunciata che la condizione più favorevole per la produzione di vasi biliari aberranti sia una compressione esercitata sopra un tratto di fegato sottile, interposto tra un'organo comprimente ed un piano resistente. È stato descritto più sopra che nei casi in cui si trova un solco costale molto esteso, nel margine tagliente del lobo sinistro, verso la fine del tratto nel quale esso non ha posizione di margine nettamente anteriore, si trova spesso una zona di riduzione con presenza di vasi biliari aberranti. In questo punto il margine costale incrocia il margine epatico e quindi un tratto di questo si trova interposto tra l'arco del margine costale destro e la faccia anteriore dello stomaco.

L'orletto fibroso poi manca quasi sompre nel tratto orizzontale del margine nel quale questo è in rapporto con la parete addominale.

Nella faccia inferiore del fegato i punti nei quali ho trovato vasi biliari di qualche entità situati fuori dalla sostanza epatica e terminanti, a fondo cieco, sono, come s'è detto, i lati della cistifellea, prevalentemente quelto di destra e la porzione del lobo caudato posta tra la vena cava e la fossa tranversa. In questi tratti noi troviamo che il fegato è in rapporto con la porzione pilorica dello stomaco e col duodeno. Questi organi agiscono sul fegato comprimendolo. Di ciò fanno fede modificazioni che si vanno più o meno pronunciando in questa locacalità man mano che si risale dalla vita fetale alla età adulta e verso la vecchiaia La porzione suaccennata del lobo caudato negli ultimi tempi della vita intrauterina si presenta sporgente, arrotondata. Tale forma conserva nel neonato e nel bambino. Ma in molti individui più avanzati nell'età essa si mostra pianeg-

giante e negli individui maturi d'età e nei vecchi può presentarsi anche incavata. È appunto in questi casi che sono specialmente visibili dei vasi biliari, decorrenti per un certo tratto sotto la capsula fibrosa (fig. 23). Dell'avvenuta compressione fa fede anche un ispessimento capsulare più o meno pronunciato.

Si sono già descritte le modificazioni della fossa della cistifellea, in rapporto alla presenza dei vasi biliari aberranti. La depressione a destra della vescichetta biliare nella quale trovansi tali vasi, corrisponde alla impressio duodenalis. Anche qui non di rado si notano i segni di un ispessimento capsulare che accompagna la presenza dei vasi biliari aberranti di qualche entità. Non saprei con esattezza definire quali sono le condizioni sotto le quali in questi punti il parenchima epatico subisce le modificazioni accennate. Solo posso aggiungere che l'esame microscopico conferma la scomparsa, l'atrofia di tessuto epatico, con i caratteri che saranno descritti più innanzi. Nemmeno so dire, in base a dati di fatto sicuri, quale relazione passi tra l'aumento di volume della cistifellea e la formazione di vasi biliari aberranti accanto ad essa; certo si è che nei casi nei quali i vasi biliari aberranti erano molto sviluppati la vescicola biliare raggiungeva delle dimensioni notevoli.

Che nelle altre depressioni che gli organi vicini producono sulla superficie inferiore del fegato, a quanto io ho potuto osservare, sogliono mancare veri e proprii vasi aberranti, si può spiegare forse nel seguente modo: da un lato alcuni degli organi in questione godono di una certa mobilità, e sono di volume relativamente mediocre come avviene per il colon. É chiaro che in queste condizioni la pressione esercitata sul fegato debba essere meno intensa, meno costante e perciò meno efficace. Altri degli organi sono organi parenchimatosi e perciò godono anch'essi di una certa plasticità. Questa loro proprietà sembra atta a diminuire l'efficacia riduttrice della loro comprensione. In oltre ho rilevato come le impressioni che essi lasciano sul fegato siano relativamente molto più pronunciate, più profonde e nette nel felo che non nell'adulto, ed ho pure notato come ciò debba dipendere dal estendersi rapido nell'accrescimento delle pareti abdominali alle quali sono fissate. Per la capsula surrennale si può invocare anche il suo accrescimento progressivamente minore. Resta la grande impressione gastrica nel lobo sinistro. Ho accennato sopra quali siano le ragioni che possono spiegare l'effetto maggiore della compressione nei margini che non sulle porzioni spesse del fegato.

Ma un'altra considerazione si potrebbe fare paragonando i dati che ci forniscono le diverse impressioni dei vari organi sulla faccia inferiore del fegato: In quelle che si producono precocemente e che nei periodi fetali sono molto marcate non ho riscontrato veri e propri vasi biliari aberranti. Senza volere trarre da questa osservazione delle deduzioni che potrebbero essere azzardate, noto il fatto.

Più difficile è il problema di trovare la causa della genesi dei vasi biliari aberranti nei ponti tesi sopra il ligamento rotondo.

Questa zona di fegato è in rapporto con lo stomaco e col colon. Ma io non so dare per questa località alcun altro dato di fatto sul quale basare l'argomenzione per spiegare il come possa aversi qui un meccanismo di compressione.

Per il ligamento triangolare destro, quell'unico caso di vasi biliari aberranti da me quivi riscontrato non mi autorizza ad altro se non a stabilire che anche qui essi son comparsi per atrofia del tessuto epatico; il quadro è identico a quello degli altri punti in cui la comppessionè è nettamente stabilità.

Infine per quei vasi biliari aberranti nel ligamento sospensorio riscontrati da altri è noto che essi si presentavano insieme ad un orletto di sostanza epatica in riduzione. Il ligamento sospensorio ha meno di tutti la funzione di sopendere; forse, data la sua posizione normale nell'adulto, esso potrebbe ostrcolare un eccessivo spostamento del fegato verso destra. Si potrebbe in via d'ipotesi invocare il seguente meccanismo di formazione di quella cresta di tessuto epatico di cui parla il Zuckerkande e dei vasi biliari aberranti. I due foglietti del ligamento presso al loro impianto sul fegato divergono, lasciando tra essi uno spazzietto triangolare colla base rivolta al fegato. Una continuata trazione sul ligamento deve tendere a sollevare il parenchima epatico e contemporaneamente ad avvicinare i due foglietti là dove essi divergono. Così si potrebbe immaginare come si dovesse sollevare la cresta di tessuto epatico accennata, e come in seguito, per la pressione dei foglietti che tendono ad avvicinarsi, essa si riduca più o meno. Ma ripeto, queste non sono che semplici ipotesi.

***

Si sono così studiate le modificazioni di forma che subiscono i tratti di fegato là dove compaiono i vasi biliari, situati fuori della sostanza epatica colle loro radici, ed i rapporti di questa località, i quali possono spiegare le modalità di una azione meccanica sui tratti di parenchima epatico in questione, quale fattore nelle modificazioni su accennate e nella comparsa di vasi biliari detti aberranti. Si deve ora vedere se dallo studio delle modificazioni nella minuta struttura di questi tratti di fegato, emergano dei fatti a convalidare l'idea di un meccanismo di formazione dei vasi biliari aberranti per una compressione, oppure se i dati siano tali da condurre ad ammettere piuttosto un'altre genesi.

Esaminando al microscopio i tagli in serie di diversi ponti situati dietro la vena cava, appartenenti a fegati di feti degli ultimi mesi della vita intrauterina ed ai neonati, ponti i quali apparivano interamente costituiti da sostanza epatica, ho potuto costatare che la minuta struttura e la disposizione del parenchima epatico in essi non presenta differenze apprezzabili da quello che offrono i pezzi

di controllo escissi da punti diversi dello stesso fegato, scelti nelle località dove non ho mai riscontrato, in nessuna epoca, dei vasi biliari aberranti. Se nei feti la distinzione in veri e propri lobuli non è ancora nettamente apprezzabile, e solo dopo la nascita si completa la caratteristica disposizione raggiata dalle trabecole epatiche e dei capillari intralobulari intorno a delle venule centrali, ciò non costituisce una particolarità di questa speciale zona del parenchima epatico ma è, come si sa dalle ricerche di Toldt e Zuckerkandl di Forbeen di Brachet di Braus conforme allo andamento comune dello sviluppo del parenchima epatico.

Esaminando poi dei preparati di pezzi nei quali erano rilevabili i segni di una riduzione ho notato che si possono trovare sostanzialmente le stesse caratteristiche e nei ponti di bambini nei quali macroscopicamente appena si rileva un'assottigliamento, una riduzione, ed in quelli d'individui più avanzati in età nei quali il processo è già molto progredito in modo che il ponte è, nelle porzioni centrali almeno, ridotto ad una lamina fibrosa contenente i vasi biliari aberranti ben evidenti. Si possono ritrovare cioè in un ponte già divenuto fibroso tutte le varie disposizioni che si incontrano durante il processo che conduce alla formazione di vasi biliari aberranti. Infatti là, dove la sostanza epatica ha potuto raggiungere la sua evoluzione completa, senza che si trovi alcun segno di riduzione, la disposizione del parenchima epatico è perfettamente identica a quella di qualunque altro tratto di fegato. Così è nei tratti adiacenti al ponte fibroso appartenenti al lobo di Spiegel ed al lobo destro. Ma là dove é avvenuto un assottigliamento del ponte, come negli archi di fegato che dai due lobi predetti si spingono dietro la vena cava, in quelle linguette di sostanza epatica cioè che si insinuano ai due capi nel ponte fibroso, come si è descritto più innanzi, si trova che la suddivisione del parenchima epatico in lobuli è molto marcata. I lobuli sono piccoli e divisi tra loro da striscie di connettivo, queste confluiscono con il connettivo degli spazi portali e si spingono negli spazi tra lobulo e lobulo.

I lobuli, man mano diventano più irregolari e ben presto anzichè dei veri lobuli si trovano degli isolotti formati da reti di trabecole epatiche, disposti in più piani. Questi isolotti sono circondati da ogni lato da larghi tratti di tessuto connettivo fibrillare. Più in là anche questi isolotti diventano più rari e, nella maggioranza, più piccoli. Infine il parenchima epatico è rappresentato soltanto da cellule disposte in cordoni diritti o agrovigliati od in gruppi sparsi nel connettivo fibroso piuttosto compatto, composto da fasci grossolani a decorso ondulato (fig. 45). Non occorre che insista molto sui segni di una degenerazione più o meno avanzata che queste cellule possono presentare. Toldt e Zuckerkandl, nell'uomo Czerni Barpi in vari animali, se ne occupano nei loro lavori. Molti di queste cellule sono completamente prive di granuli grassosi altre invece ne contengono in abbondanza; in alcuni elementi il corpo protoplasmatico può essere occupato quasi totalmente da una o due grosse gocciole che si tingono in nero coll'acido osmico e si sciolgono, lasciando enormi vacuoli,

quando si trattano gli oggetti, fissati con altri liquidi, con alcool e xilolo. Ma questi caratteri, date le enormi variazioni nel contenuto in sostanze grassose, che tutte le cellule epatiche possono presentare in condizioni fisiologiche diverse o in seguito a processi morbosi svariati, hanno un valore dubbio per stabilire l'esistenza di fatti degenerativi negli elementi del tratto speciale della ghiandola epatica, dèl quale ci stiamo occupando. Però vi sono altri caratteri che indicano dei processi regressivi in questi elementi. Molte cellule sono più piccole del normale hanno un protoplasma finemente granuloso, di aspetto pulvurulento, talora ridotto ad una specie di favo per la presenza di una enorme quantità di granuli e di vacuoli. I nuclei in alcuni elementi sono molto grandi, in altri invece molto piccoli, in alcune cellule sono ipercromatici in altre invece del nucleo non si tinge che la membrana, per cui esso appare come una vescicola pallida, vota, a contorno tinto più marcatamente. Si possono anche trovare elementi epatici con più nuclei e delle formazioni simili a cellule giganti, che sembrano dati dalla confluenza di elementi epatici, per l'aspetto del loro corpo protoplasmatico e dei nuclei in esso contenuti. Nel tessuto connettivo decorrono dei vasi biliari di varie dimensioni Non differiscono in genere sensibilmente per i loro caratteri da quelli del tessuto epatico normale. Nei tratti vicini al tessuto epatico normale, là dove ancora esistono lobuli riconoscibili od isolotti di sostanza epatica di un certo volume ed in numero relativamente vistoso, si possono nettamente distinguere ancora i canali portali per l'andamento e la disposizione dei fascetti connettivali; più in là, verso il centro del ponte i vasi biliari i tronchi venosi ed arteriosi che li accomoagnano, sembrano decorrere direttamente nel tessuto fibroso che costituisce il ponte nè si possono più circoscrivere gli spazi di Kiernan. I vasi biliari maggiori talora nelle sezioni trasverse appaiono irregolari (fig. 49). I vasi biliari sottili, del tipo dei condottini interlobulari spiccano nel connettivo per la intensa colorazione che assumono i loro elementi epiteliali. In certi punti appaiono in numero assai ragguardevole ma bisogna pensare che formazioni che prima, nei ponti epatici di notevole spessore in confronto ai ponti fibrosi, si trovavano sparse sopra uno spazio molto maggiore, ora si trovano ravvicinate.

Se si seguono i tronchi biliari, oltre alle caratteristiche già descritte parlando dei risultati delle iniezioni, si può vedere come i rami più sottili talune volte si arrestano bruscamente a fondo cieco. Seguendo i condottini del tipo interlobulare i quali presentano cioè una sottilissima tunica ed un epitelio di forma pressochè cubica ed offrono un diametro complessivo di 20-30 μ con un lume di 15-18 μ presentano dei ramoscelli che si arrestano a fondo cieco dopo breve decorso, immediatamente accanto al vaso dal quale si originavano, altri invece si possono seguire più a lungo, altri infine si suddividono in ramoscelli alquanto più sottili (diametro da 15, 20 e 25 μ) a decorso molto intricato e che possono formare delle vere reti. In qualche punto sono riuscito a seguire un tale rametto fino in vicinanza di un gruppo di trabecole epatiche ai quali si accosta per

mettersi in rapporto con una di esse (fig. 50), si tratta di veri e propri passaggi di Hering. Già coll'esame di tagli seriali, allestiti da pezzi non iniettati, si può vedere che i grossi vasi biliari sono forniti di appendici ed estroflessioni. Queste si possono vedere e studiare più facilmente nei preparati iniettati, tagliati in serie e colorati. Le estroflessioni maggiori, rotondeggianti sono di forma svariatissima, le une appaiono come leggere insenature poco profonde, le altre come saccoccette ad ampolla di varia grandezza, altre infine sono più sottili e più lunghe a forma di piccoli tuboli. Le prime forme non oltrepassano mai lo spessore della parte del vaso, quelle invece a forma di tubolo possono oltrepassarlo di parecchio. Queste sono fornite di una parete connettivale più o meno distinte dal resto del connettivo circostanti e terminano a fondo cieco. Il carattere delle loro pareti e degli epiteli li fa riconoscere come rami collaterali del tronco principale Le appendici a forma di saccoccetto o di acino ghiandolare, direttamente annesse ai vasi, e situate, come si è detto, nelle loro pareti, possono essere anche aggruppate in due o tre in modo da formare un piccolo grappolo. Ho potuto vedere che in alcune di esse sbocca un ramo biliare minore (fig. 36). Questo fatto e il comportamento dell'epitelio che le riveste, identico a quello del vaso, fa riconoscere queste formazioni per quelle cripte descritte già dal Kiernan e sanzionate poi da quasi tutti gli autori, annesse a tutti i tronchi biliari di qualche entità anche nell'interno della ghiandola epatica, e nelle quali sbocca un certo numero delle collaterali dei tronchi biliari. Anche le insenature poco profonde e piuttosto larghe sono state descritte dagli antichi nelle pareti dei vasi biliari intra epatici. Esse possono corrispondere alle fossette tra le pieghe della mucosa che si riscontrano più o meno evidenti in tutti i rami dell'albero biliare di qualche entità.

Ma tra le estroflessioni maggiori, irregolarmente rotondeggianti, talora agruppate che si trovano qualche volta nei rami maggiori dei vasi biliari aberranti, sembrano esser formazioni che non hanno riscontro nei rami biliari comuni. Sono queste formazioni tubolari brevi ma contorte oppure acini cavi, con cavità relativamente enormi. Anche in esse però l'epitelio è identico a quello che tappezza il ramo al quale sono annesse. Qualche volta nelle formazioni di questa specie che presentavano un lume molto ampio, esso era più basso che nel ramo del quale esse dipendevano. Per questi loro caratteri danno l'impressione di formazioni cistiche. Interi rami biliari extra epatici possono del resto presentare dei caratteri di una deformazione cistica, rilevabili anche macroscopicamente, come si può vedere dalla fig. 28.

Nei preparati allestiti da pezzi iniettati si nota che i rami minori, che per le loro pareti connettivali sottili, per le forme del loro epitelio tendente alla cubica, sono riconoscibili per tuboli del tipo interlobulare, si sono spesso dilatati. Basta confrontare i loro diametri qui sopra indicati con quelli segnati, nella descrizione generale dei pezzi fissati e diafanizzati, per quei condottini sottili che si rami-

ficano formando delle reti o terminano con uno o più fondi ciechi. Del resto anche per i dotti interlobulari situati nell'interno della ghiandola v. Ebener ed altri danno delle misure che dimostrano chiaramente l'azione dilatrice delle iniezioni su questi delicati tratti dell'albero biliare. Si è detto già che questi ramuscoli o si continuano in rami anche più sottili disposti a reti o terminano a fondo cieco e possono portare ai lati delle estroflessioni a dito di guanto od a saccocetta (fig. 32, 33). I caratteri delle pareti e dell'epitelio di queste formazioni non differiscono da quello dei ramuscoli comuni dei condottini interlobulari.

Ma controllando le figure che si ottengono dai preparati diafanizzati in toto, sui tagli seriali colorati si vede che una parte delle formazioni che imponevano all'osservatore come appendici non appartengono ad alcune delle formazioni già descritte. Sono invece degli artefatti, degli stravasi circoscritti della massa d'iniezione. In parecchi punti si vede come un vaso che prima aveva un diametro reguardevole ed appariva a contorni rugosi, diventa poi bruscamente più sottile a contorno liscio. In certi casi esso offre una specie di doppio contorno (fig. 37). Questo è dovuto all'infiltrare della massa d'iniezione tra elementi cellulari non solo, ma anche, alla loro base, tra questi e la membrana connettivale sulla quale essi si impiantano (fig. 37). Ora in certi punti questi stravasi occupano invece lo spazio di cellule che forse si sono staccate dalla parete del vaso o sono state anche distrutte. Così si possono avere delle formazioni che mentiscono appendici rotondeggianti.

Disposizioni completamente simili sia del parenchima epatico, sia dei vasi biliari si trovano anche nell'appendice fibrosa ed in quelle zone di fegato immediatamente connesse colla sua base e negli orletti fibrosi dei margini epatici adiacenti. Però quivi la disposizione del parenchima epatico in lobuli è spesso assai poco chiara, anche quando mancano vere e proprie formazioni fibrose e di vasi biliari extra epatici, ma i tratti di fegato sono soltanto notevolmente assottigliati. Il parenchima epatico può essere allora rappresentato da reticoli di tuboli o cordoni epatici, disposti in isole larghe, divise da tessuto connettivo aventi i caratteri degli spazi di Kiernan. Però là dove lo spessore del tratto di sostanza epatica è piuttosto raguardevole il tessuto epatico per la sua disposizione non differisce menomamente da quello degli altri punti dello stesso fegato dai quali si sono escissi i pezzi di controllo. Posso esimermi da una descrizione praticolareggiata delle zone ridotte ad appendici od orletti fibrosi. Nessuna differenza esiste poi tra i caratteri di queste zone e quelli del ponte fibroso sopra descritti, a prescindere dalla presenza di un rivestimento fibro-peritoneale nei tratti fibrosi annessi al lobo sinistro, che manca sul ponte dietro la vena cava. Debbo però rilevare come sempre abbia potuto delimitare nettamente la zona di fegato ridotto, contenente vasi biliari aberranti dal ligamento triangolare sinistro propriamente detto, anche là dove i limiti tra le due formazioni in alcuni casi all'osservazione macroscopica non erono esattamente definibili.

Il ligamento triangolare sinistro è composto come si sà da due strati fibro peritoneali tra i quali è interposto alquanto tessuto connettivo a fasci più grossolani e meno serrati di quelli che costituiscono gli strati immediatamente sottostanti al rivestimento sieroso. Quando il ligamento si impianta sul fegato per modo che dietro la linea d'inserzione rimane libero un tratto ghiandolare, la massima parte del tessuto connettivale del ligamento si porta in basso ed in avanti continuandosi nella capsula fibro-peritoneale del fegato. Solo in corrispondenza dei rami vasali una certa quantità di tessuto connettivale si approfonda nella ghiandola. Ma il foglietto fibro-peritoneale inferiore o posteriore del ligamento si riflette in dietro ed in alto continuandosi nella capsula del tratto ghiandolare libero, situato dietro la linea d'inserzione. Solo una piccolissima parte delle fibre connettivàli degli strati centrali del ligamento accompagnano questo foglietto fibro-peritoneale. Ora anche, nei casi nei quali l'appendice fibrosa nelle sue porzioni esterne è tanto assotigliata ed aderente al ligamento che può sembrare compenetrata nel suo spessore, su di un taglio comprendente ligamento ed appendice si vede come nella faccia superiore della formazione si trova il rivestimento fibro-peritoneale rinforzato da uno straterello di tessuto connettivo mentre nella faccia inferiore si trova solo l'epitelio peritoneale con lo strato connettivale compatto formato dalla sotto sierosa (fig. 46 e 47). I fasci connettivali del tessuto che costituisce lo stroma dell'appendice hanno una disposizione meno serrata e sono più ondulati di quelli del ligamento. In nessun caso ho visto che dei vasi biliari si spingessero oltre i limiti di questo tessuto fibroso, nello spessore del ligamento vero e proprio.

Comportamenti del tutto simili della sostanza epatica e dei vasi biliari aberranti a quelli descritti per il ponte di dietro la vena cava li ho trovati in tutti gli altri tratti dove compaiono vasi biliari aberranti; ovunque si hanno segni evidenti di una riduzione di sostanza epatica, di una vera e propria atrofia accompagnata da sclerosi. Così nelle vicinanze della cistifellea, nel ponte sopra il ligamento rotondo, nei solchi costali, e così pure in quel caso nel quale ho trovato vasi biliari aberranti nel ligamento triangolare destro. Non varrebbe la pena di fermarsi ulteriormente su queste costatazioni se non fosse per far rilevare che in questi punti ho constatato che quando non si trovano segni di una riduzione e non si scorgono vasi biliari aberranti, la sostanza epatica ha raggiunto il suo sviluppo completo con una marcata divisione in lobuli. Si è detto già più volte come queste riduzioni e la scomparsa di vasi biliari aberranti si debbono assolutamente ritenere proprie dell'adulto. La constatazione ora fatta sulla struttura di questi tratti di fegato, conferma ciò che era ragionevole suporre; in questi tratti di fegato che si possono ridurre, la sostanza epatica ha reggiunto il suo pieno sviluppo prima che si possano rilevare segni di riduzione. Anche in quei casi nei quali i vasi biliari aberranti sono venuti allo scoperto per la più manifesta atrofia da compressione, cioè nei solchi costali, il comportamento loro in rapporto agli strati di connettivo neoformato ed il passaggio graduale da questo

tessuto contenente solo scarsi elementi epatici sparsi qua e là, a tratti nei quali il parenchima epatico appare rappresentato da reti di trabercole epatiche, da lobuli piccoli ed irregolari ed infine al tessuto epatico che offre disposizione nomale, è perfettamente indentico a quello delle zone dove i vasi biliari aberranti per la loro costanza, si debbono ritenere formazioni normali. Anche i caratteri della loro minuta struttura sono perfettamente identici. Il confronto tra la fig. 33 e 34, la prima tratta da un ponte fibrose dietro la vena cava, la seconda dell'enorme pezzo di fegato ridotto in seguito a compressione da busto (fig. 24 e 25), dimostra chiaramente come le formazioni adenoidi, le terminazioni a fondo cieco, rigonfiate ad ampolla, si possono riscontrare in entrambe le formazioni.

Quanto alle pareti dei vasi biliari aberranti esse non differiscono sensibilmente da quelle dei comuni dotti biliari che hanno diametri presso a poco corrispondenti. Solo le parti dei vasi biliari aberranti possono essere qualche volta alquante ispessite. Non sono riuscito a mette e in evidenza con sicurezza delle fibrocellule muscolari ma nei più grossi tronchi da me osservati (270 u) ho però trovato nella tunica propria del vaso, alcune cellule allungate, con nucleo lungo sottile, che ricordavano molto le fibro-cellule muscolari. La loro direzione era trasversale al vaso.

Le colorazioni speciali per la mucina mi hanno dato risultati negativi, nè dall'esame più accurato degli elementi epiteliali mi sono potuto convicere della presenza di cellule che differiscono da quelle comuni di rivestimento epiteliale dei vasi bibiari. Perciò mi pare per lo meno assai dubbia la presenza di vere ghiandole. Tanto più che per le ricerche moderne (si possonc trovano riassunti e ricchissime indicazioni bibliografiche sull'argomento nel manuale di anatomia microscopica comparata di vertebrati di Oppel e nel lavoro recente di I. Schache sembra accertato che vere e proprie formazioni ghiandolari; anche nell'uomo non si estendono oltre i maggiori tronchi bibliari situati nella porta epatica. Nè la colorazione secondo il metodo di Galeotti mi ha fornito dei dati che potessero far pensare ad una funzionalità scretoria speciale degli elementi epiteliali rivestenti le varie appendici od estroflessioni dei vasi biliari aberranti. L'epitelio dei vasi stessi (ed anche delle appendici), é alquanto piatto cubico o cilindrico a secondo dell'entità del vaso, precisamente come nei rami comuni dell'elbero biliare. Negli epiteli cilindrici dei condotti maggiori col metodo di Galeotti si mettono in evidenza delle granulazioni fuxinofili, piuttosto scarse, e dei plasmosomi in quantità notevoli (fig. 49). Oltre che granuli fuxsinofili si possono trovare anche dei filamenti che assumono elettivamente la fuxina. Ma essi sono in numero molto scarso. Mon ho mai trovato forme cellullari simili a cellule caliciformi. Raramente ho incontrato delle cellule a bastoncino (Stiftzellen) (fig. 49). Anche nei canalicoli ad epitelio basso, cubico si trovano granuli fuxino fili ed anche dei platosomi in numero relativamente grande. L'aspetto degli ele-

menti di questi tuboti così colorati è simile a quello descritto dallo Scaffidi nei tuboli intercalari del pancreas.

Questi fatti indicano che, almeno in certi tratti e in certi casi, si può avere una attiivtà secretoria degli elementi che rivestono i vasi biliari aberranti.

Alcune volte ho trovato che il lume dei vasi biliari aberranti maggiori era quasi interamente riempito da una massa granulosa nella quale si trovano nuclei simili a quelli dell'epitelio dei vasi stessi. Nei preparati col metodo di Galeotti in mezzo a questo detritus si vedono in un certo numero dei corpuscoli ovoidali o rotondeggianti, perfettamente simili ai plasmosomi maggiori che si riscontrano nelle cellule epiteliali. Non so dire se questa massa sia da ritenere come il prodotto dell'attività secretoria degli elementi cellulari o come un detrito formatovi dalla distruzione parziale di questi elementi stessi.

Le fibre elastiche nelle zone di fegato nelle quali è scomparso il tessuto epatico e dove si trovano i vasi biliari aberranti sono ricchissime. Esse seguono i fasci connettivali; sono fine. Penetrano col tessuto connettivale tra gli isolotti di sostanza epatica, ed alla periferia di questi isolotti si spingono anche fra i tubuli, seguendo i vasi capillari, (fig. 45). Intorno ai vasi biliari aberranti essi presentano una disposizione speciale. Subito sotto l'epitelio del vaso biliare si notano fibre elastiche piuttosto spesse, disposte in senso longitudinale e strettamente addossate fra loro. Esse formano quasi un esile straterello sotto epiteliale. Sono sottilissime e scarse nella tonaca propria del vaso. All'esterno di questa viene uno strato di connettivo a fibre intrecciate a reticolo, disposte in senso prevalentemente circolare. Infine più all'esterno ancora si trovano fascetti di fibre elastiche a decorso longitudinale che sono frammistè alle fibre del tessuto connettivo. Là dove i segni di una riduzione sono molto marcati, queste delimitazioni si mostrano in modo sempre meno evidente. Dalla presente descrizione e dalla fig. 45 si può rilevare come insieme al tessuto connettivo si è aumentato notevolmente anche il tessuto elastico in confronto alle zone di fegato normale. Della disposizione del tessuto elastico in questo dà una particolareggiata descrizione il Livini.

Ho voluto estendere le mie osservazioni alla cistifellea per accettarmi anche coll'osservazione microscopica se nelle sue pareti esistano vasi biliari aberranti. Le moderne ricerche sulla struttura della cistifellea hanno messo in evidenza che nelle pareti di questa esistono delle formazioni diverse. Dalle ghiandole intraepiteliali trovate nell'epitelio del serbatoio biliare del cane da Cutore si passa a vistose dipendenze della mucosa molte delle quali anche nell'uomo si debbono considerare come vere e proprie ghiandole; altre invece sono delle estreflessioni gli epatelii delle quali hanno gli stessi caratteri del rivestimento della cavità della cistifellea. Questi dati si possono desumere dai lavori di Bolay Cabibbe Aschoff e dal recentissimo di Shikinami tutti forniti di ricche indicazioni bibliografiche.

Posso quindi limitare l'esposizione dei risultati delle mie osservazioni a quei

punti che più strettamente si connettono con lo studio che qui ci occupa. Vorrei far precedere una breve osservazione che mi sembra necessaria per stabilire il valore di una certa nomenclatura. È noto che il Luschka ha trovato e descritto dei tuboli agrovigliati sulla parete esterna della cistifellea. Egli dopo d'averne detto i caratteri, per i quali risultano simili e tuboli biliari dice « una comunicazione aperta di questi tuboli con una qualsiasi cavità non l'ho potuto riscontrare e credo che essi siano dei resti metamorfosati, annessi alla parete della cistifellea, di quel substratum embrionale dal quale si sviluppa il reticolo dei tuboli epatici ». Accanto a queste formazioni tubolari Luschka accenna ad altre aventi la forma di ghiandole acinose, che possono essere dilatate e trasformate in cisti per la occlusione dei dotti escretori.

Ma si è poi tenuto poco conto dei dati precisi che dà il Luschka, chiamando tuboli di Luschka delle estroflessioni tubulari, dipendenti dalla mucosa della cistifellea, e comunicanti con la cavità del serbatoio biliare. Queste estroflessioni sono state descritte accanto alle formazioni ghiandolari, dal Cabibbe e dal Aschoff e sono state confermate da Shikinami Ad esse però, come ben si comprende, non spetta affatto il nome dei tuboli di Luschka.

Le mie osservazioni si possono brevemente riassumere come segue. Nelle pareti della vescichetta biliare si trovano in vario numero delle estroflessioni, dipendenze della mucosa. Per quanto lo stato spesso assai cattivo di conservazione dell'epitelio mi permette di dire, una parte di esse ha caratteri di semplice estroflessioni, essendo il loro epitelio di rivestimento simile in tutto a quello che tappezza la mucosa della vescicola biliare. Queste estroflessioni spesso hanno una forma che ricorda in certo qual modo delle foveole gastriche, altre volte sono più profonde, a guisa di tubuli larghi e variamente contorti. Sembra che si debba ammettere con certezza anche la presenza di formazioni ghiandolari ma le reazioni, dei vari colori specifici per il muco sono state assai incerte, il che dipende forse dalla nota facilità con la quale l'epitelio dalle vie biliari si altera nel cadavere. È noto d'altronde che il muco contenuto nella bile sembra diferire per diversi caratteri dalla vera e propria mucina (Paijkull). Non ho mai visto che alcuna di queste formazioni, ossia le estroflessioni semplici o le formazioni a tipo ghiandolare, oltrepassasse lo strato muscolare delle pareti della vascicola biliare. Nel neonato sono meno vistose e meno numerose che nell'adulto, nel feto degli ultimi tempi della vita intrauterina sono appena accennate. Quanto alla loro distribuzione nella vescicola biliare sono certamente più frequenti verso il collo che non verso il fondo della cistifellea, e mi è parso anche che siano sensibilmente più sviluppate nella parete inferiore, libera e rivestita dal peritoneo della vescica biliare, che non nella parete opposta, dove la vescichetta aderisce al fegato.

Pubblicando per la prima volta in una rivista questo lavoro che mi è servito or fa due anni, per per tesi di libera docenza mi è grato ricordare lo studio di G. D'Agata sulla cestifellea di diversi mammiferi, tanto più che l'uno indipen-

dentemente dall' altro e quasi contemporaneamente siamo venuti per ciò che riguarda l' uono a conclusioni sostanzialmente concordi.

Tagliando insieme alla parete della vescicola biliare anche un tratto di tessuto epatico della sua fossa, negli adulti, alcune volte si trovano nel tessuto connettivale che riunisce la parete della cistifellea al fondo della fossa, dei tubuli biliari. Essi hanno le caratteristiche dei tubuli biliari comuni, ma molti non sono più in rapporto con la sostanza epatica. Essi serpeggiono talora tra rari isolotti e resti di parenchima epatico che pure si trovano nel connettivo. Questi tubuli non sorpassono mai gli strati connettivali esterni che, nel tratto aderente alla fossa della parete della cistifellea, formano per così dire uno strato avventiziale a questa. Essi corrispondono a quei vasi biliari aberranti che ho già descritto nella fossa, messi in evidenza dalla iniezione praticate dal dotto epatico. Questi vasi biliari sono incostanti: si trovano soprattutto negli individui di età avanzata e nei casi nei quali le vescicole biliari sono molto distese.

Non saprei pronunciarmi sul valore delle formazioni tubulari semplici, estroflessioni della mucosa della vescichetta biliare descritta da Aschoff e confermate dal Shickinami le quali, generalmente accompagnate da vasi sanguigni si spingerebbero molto innanzi negli strati della vescichetta biliare, fino ad approfondarsi in certe di interruzioni dello strato muscolare, dove poi terminerebbero a fondo cieco. Dalle osservazioni dei due autori appare che queste formazioni sono molto incostanti, e, se è lecito indurre dalle descrizioni generali dei due autori, qualche indicazione sul loro comportamento nelle varie età, bisognerebbe dire che anche queste estroflessioni tubulari siano meno sviluppate nel neonato che nell' adulto e che manchino nel feto come è detto in genere per tutte le dipendenze della mucosa della vescicola biliare. Questi tubuli ricordano certamente i resti dei dotti epatocistici descritti dal Rex nel riccio. Possono essere realmente interpretati come dotti epatocistici anche le formazioni accennate, scoperte da Aschoff e confermate da Schikinami nell' uomo? La mancanza di ogni reperto personale in proposito non mi permette di fare per ora alcune apprezzamento.

Fossa transversa e solco longitudinale sinistro. – Si è visto come il termine di vasa aberranti abiliaria sia stato introdotto dal Weber nella nomenclatura anatomica per indicare sopratutto quei rami biliari che formano una rete nel connettivo della fossa transversa. Le mie ricerche intorno ai rami dell' albero biliare in questa località mi hanno dato i seguenti risultati.

Tolto il connettivo lasso, i lobuli adiposi dell' ilo epatico, si scorge uno stratto connettivale fibroso, nel fondo del solco transverso e così pure nel solco longitudinale sinistro, con la differenza soltanto che nella branca anteriore del solco longitudinale sinistro si troverà disteso come strato più superficiale il rivestimento peritoneale, Quando esiste un ponte gettato su questa metà del solco, si deve inciderlo per scoprire il fondo del solco stesso. Il tessuto connettivo fibroso, spesso

al centro dei solchi, si assottiglia verso i lati ed aderendo all'involucro peritoneale, si continua nel rivestimento esterno del fegato. Questa massa connettivale avvolge almeno in parte i tronchi di divisione dei vasi biliari, e dei vasi sanguigni. È opportuno asportare i tratti liberi di quest' ultimo. Non usando alcun artifizio di tecnica si possono scorgere solo i rami principali dall' albero biliare. Non è il caso di soffermarsi qui sulla loro disposizione. Per questo argomento posso rimandare ai lavori di Toldt e Zuckerkandl e di Rex. Vorrei solo aggiungere che oltre al ramo biliare che va a porsi alla destra della cistifellea (ramo cistico di Rex), oltre ai rami omentali (Rex) che si portano nel lobo di Spiegel ed a quello che sale in alto nella branca posteriore del solco longitudinale sinistro, accennato dal Toldt e Zuckerkandl, si trova con una certa costanza un grosso tronco che si porta invece nella metà anteriore di questo solco. Ho trovato inoltre uno o due rami che, nati dal ramo sinistro di divisione del tronco epatico, decorrono nella fossa transversa verso l' innanzi e vanno ad approfondarsi nel lobo quadrato. Abbiamo già visto che parte dei loro rami sono tributari del ponte sopra la fossa del ligamento rotondo. Un altro ramo costante originandosi anch' esso dalla branca sinistra di divisione del dotto epatico, si dirige a sinistra, ed un poco avanti, incrocia il ligamento rotondo e penetra nel fegato in vicinanza del limite posteriore del solco che accoglie questo ligamento. In questo percorso il tronco biliare, (il quale come già sappiamo è anch' esso in rapporto col ponte epatico sulla fossa del ligamento rotondo, quando questo ponte esiste) è situato in una piega peritoneale speciale. Essa si inalza dal fondo della fossa transversa e va in avanti ed a sinistra, dove si fissa ad una tuberosità che esiste sulla sponda sinistra del solco, nel punto nel quale la fossa transversa si congiunge col solco longitudinale sinistro. Questo tubercolo, ben marcato nei feti e nei bambini nei quali è sempre più o meno visibile, nell'adulto spesso è quasi totalmente scomparso. Esso rappresenta in certo qual modo la porzione anteriore del turber omentale ma ne è generalmente delimitato da una leggera depressione. Ruge nel suo lavoro sulle forme esterne del fegato nei primati designa una formazione che corrisponde assai bene a questo tubercolo del fegato umano col nome di processus triangularis Abbiamo visto già prima come la plica quì accennata possa in certi casi mettersi in rapporto, continuarsi col suo margine anteriore nell' involucro fibro peritoneale del ponte sopra il solco del ligamento rotondo. Alla base i foglietti della plica si continuano verso l' innanzi con quello che tappezza il fondo del solco longitudinale sinistro, in dietro e verso destra col piccolo omento a sinistra coll' involucro fibro peritoneale del lobo sinistro del fegato. Questa piaga è molto varia nelle sue estensioni ma si trova quasi costantemente. Per la sua ubicazione ricorda molto la piega fibro-peritoneale descritta da Ancel e Senceret col nome di prolungamento sinistro del piccolo epiploon. Ma i caratteri, ed i dettagli dei rapporti mi pare che distinguano netta-

mente le due formazioni. In questa piega mancano completamente i vasi biliari aberranti.

Mediante la iniezione dell'albero biliare si possono vedere nel connettivo che tapezza i solchi, dei rami sottili che, partendo dalle branche di divisione del dotto epatico e dai loro rami principali, si intreciano formando una rete. Questa rete è maggiormente sviluppata nella fossa transversa che nel solco longitudinale sinistro.

Le mie osservazioni aggiungono ben poco alle descrizioni dei precedenti autori. Posso confermare nel modo più assoluto la osservazione di Kölliker, e di Henle che un grande numero dei rami costituenti questa rete finisce per mettersi nel rapporto normale col parenchima epatico.

Infatti si vedono moltissimi di questi ramettini emergere dalla rete e penetrare nella sostanza epatica, dai lati della fossa ed anche dal fondo. La stessa osservazione ha fatto il Riess, il quale va tanto oltre da dire che in realtà egli non ha mai potuto vedere un tale ramo terminare libero, a fondo cieco, benché le osservazioni basate esclusivamente su pezzi iniettati e senza un controllo scrupoloso al microscopio possono far credere il contrario. Anch'io ho popotuto constatare molte e molte volte che, per quanto accuratamente sia stata eseguita l'iniezione e per quanto essa si possa ritenere ben riuscita, pure un certo numero di ramettini non vengono iniettati. Le iniezioni si arrestano più facilmente nelle gomittature di questi rami ed anche in vicinanza ai punti dove essi si accingono ad abbandonare il connettivo della fossa, per penetrare nel parenchima epatico. In questi punti nei quali s'è arrestata la massa d'iniezione i tronchicini spesso si presentano alquanto dilatati ad ampolla il che può tanto più facilmente indurre nell'errore di ritenere che qui i dotti finiscano chiusi a fondo cieco.

Se si cerca di togliere anche lo slrato in connettivo della fossa che sta a ridosso del parenchima epatico, già coll'osservazione diretta sui pezzi iniettati, si vede che dei condottini biliari sottili in numero abbastanza rimarchevole abbandonano il connettivo per approfondarsi nella sostanza epatica, sia ai lati delle fosse sia dalla faccia dell'involucro connettivale che guarda il fegato. Occorre però una certa attenzione nel togliere il predetto strato connettivale per vedere questi ramuscoli giacchè essi si lacerano facilmente. Su tagli seriali fatti sezionando in superficie o trasversalmente, dei tratti della fossa escidendo insieme al connettivo che la tapezza delle falde del tessuto epatico col quale lo strato fibroso è in connessione, si vede che i rami biliari che prendono parte a formare la rete si originano dai due tronchi di biforcazione del dotto epatico e dai rami principali di essi tronchi, nei tratti questi rami decorrono nelle fosse. Dalle rete emergono numerosi rami biliari, i quali, portatisi negli strati connetvali adiacenti al arenchima epatico vi decorrono per tratti talora abbastanza lunghi, parallelemente alla superficie del tessuto ghiandolare. Poi incurvandosi

bruscamente si approfondano nel parenchima epatico, (fig. 48) seguendo generalmente dei sette connettivali. I maggiori quivi sono accompagnati da rami portali e da rami arteriosi. I più sottili hanno la struttura ed i diametri dei dotti comuni interlobulari ed arrivati nella sostanza epatica entrano coi lobuli nei rapporti normali.

Non mi sono potuto persuadere dell'esistenza di rami terminanti a fondo cieco nel connettivo della fossa. La presenza delle estroflessioni a dito di guanto nei tronchicini e la grande difficoltà di seguire con assoluta sicurezza ogni ramo nell'intreccio complicato, costringono ad una grande prudenza nelle affermazioni in proposito, per cui mi limito a fare mia l'espressione di Kôlliker che cioè è molto dubbio se esistano realmente dei rami biliari nel fondo delle fosse epatiche che terminano liberi, mentre è assolutamente certo che la grandissima maggioranza di essi entra colle sue terminazioni nel rapporto normale col fegato.

La rete di questi rami appare meno ricca nel bambino che nell'adulto e nel vecchio, forse più per la maggiore estensione dei suoi rami in questi che non per una differenza numerica reale.

Le appendici a dito di guanto od ad otricolo sono più vistose negli adulti che dei bambini. Nei feti mancano completamente o sono appena accennate. L'epitelio che le riveste a quanto mi è stato possibile di osservare, non differisce per nulla dall'epitelio dei tronchi dai quali le estroflossioni dipendono. Le colorazioni atte a mettere in evidenza elementi mocogenei non mi ha dato risultati diversi da quelle ottenuti del Cabibbe cioè sempre negativi o quanto meno assai incerti. Per le altre particolarità minute di struttura e per le indicazioni bibliografiche in rapporto a questa dipendenze della mucosa delle vie biliari posso rimandare al manuale di Oppel al lavoro di Chon ed a quello più recente di Cabibbe.

Solo vorrei accennare come la ragione per la quale quest'autore non credeva si potessero interpretare queste formazioni come ghiandole, abbia perso molto del suo valore. Infatti egli dice che propende a dare ad esse, in analogia a quanto dice Giannelli sulle evaginazioni da lui trovate nel dotto di Wirsung, il valore di formazioni che abbiano mantenute delle disposizioni dei canaicoli biliari primitivi; ciò per la presenza di anastomnsi che il Gabibbe ha trovato in queste appendici dei dotti biliari.

Ma degli studi di Rina Monti confermati dal Zimmermann nelle ghiandole gastriche di alcuni animali, e per le osservazioni di Zimmermann stesso, nelle ghiandole salivari risulta che possono esistere anastomosi anche tra tuboli di altre ghiandole oltre che nel fegato. Per di più il Cabibbe stesso e dopo di lui Aschoff e Shikinami nell'uomo sono stati condotti ad ammettere fra le ghiandole annesse ai dotti biliari maggiori delle formaztoni ghiandolari sierose e di quelle che per lo meno si avvicinano molto al tipo delle ghiandole mucose, benchè le reazioni colorifiche ritenute specifiche per il muco abbiano loro dato

risultati assai incerti Negli animali al contrario l'esistenza di entrambi questi tipi ghiandolari come annessi alle vie biliari è messo fuori dubbio come si può rilevare dalle ricerchè recenti di Schache e del trattato di Elenberge e Güntker.

Comunque, a me importa di rilevare quanto segue: l'esistenza di rami biliari nelle fosse transversa e logitudinale sinistra che terminano ciechi, senza entrare nel parenchima epatico è per lo meno assai dubbia; non v'è ragione di interpretare le appendici maggiori, ramificate, dei tronchi biliari come rami dell' albero biliare che hanno mantenuto una disposizione primitiva cioè in altre parole come rami biliari arrestatisi nel loro sviluppo, tanto più che esse mancano nei feti giovani e sono soltanto accenati negti ultimi tempi della vita inirauterina, per raggiungere il loro sviluppo completo nell' età adulta.

È superfluo insistere nel fatto noto fin dai lavori di Kiernan di Theile, di Wedl e ripetuto da tutti gli autori che accanto alle formazioni adenoidi ora accennate esistono nei rami biliari decorrenti nelle fosse epatiche tutte le forme di appendici note per i rami dell'albero biliare cioè cripte, fossete ed estroflessioni di varia forma ed estensione. Anche queste appendici non compaiono che negli ultimi tempi della vita fetale. epoca, nella quale si rendono manifeste anche le pieghe della mucosa dei vasi biliari maggiori.

Aggiungerò che nonostante accurate ricerche su tagli seriali in pezzi provenienti da fegato di feti, bambini adulti e vecchi, escissi e sezionati in modo da esaminare tutto il tratto della fossa transversa e delle due metà del solco longitudinale sinistro, non ho mai trovato nè resti di tessuto epatico nel connettivo che tappezza le fosse, nè altri accenni che potessero far pensare ad una riduzione di sostanza epatica.

***

Dalle ricerche fin ora riferite risulta che tra i vasi biliari decorrenti nel connettivo della fossa transversa e del solco longitudinale sinistro non ho potuto accertare la presenza dei tronchi biliari terminanti a fondo cieco al di fuori della sostanza epatica. Le appendici di questi rami biliari sono di varia forma: cripte ed insenature semplici, profonde degli strati interni delle pareti, estroflessioni saccate o tubulari, semplici o ramificate, le quali non differiscono dalle appendici che si trovano annesse ai tronchi biliari itra-epatici. Queste estroflessioni compaiono in un'epoca tardiva della vita fetale e raggiungono il loro completo sviluppo solo durante la vita exra uterina. Le appendici maggiori a forma di tuboli ramificati o di grappoli, annesse ai tronchi biliari maggiori della fossa transversa sono forse da considerare come ghiandole, in analogia a quanto è emerso dagli studi fatti sugli animali (Oppel Cabibbe Schache ed altri).

I vasi biliari con terminazioni a fondo cieco, le quali non si trovano in rapporto con il parenchima epatico si possono trovare in punti svariatissimi del fe-

gato. Tra questi punti ve ne sono di quelli nei quali la presenza di tali rami dell'albero biliare costituisce la regola. Secondo le mie osservazioni questi punti sono: il ponte dietro la vena cava, e le zone circonvicine all'impianto delle porzioni laterali del ligamento triangolare sinistro, e specialmente l'appendice fibrosa che si trova frequentemente annessa all'angolo epatico sinistro e che è connessa intimamente col ligamento, e gli orletti fibrosi che guarniscono tratti del margine epatico tagliente, sopratutto nella porzione di esso vicina all'angolo epatico, nonchè il tratto laterale del margine postero-superiore del lobo sinistro. Ma accanto a queste due zone nelle quali la presenza di vasi biliari aberranti costituisce la regola, almeno nell'età adulta, ve ne sono altre nelle quali la presenza dei dotti biliari a terminazioni extra epatiche sono meno frequenti. Fra queste località si possono distinguere quelle la cui topografia è definibile con una certa esattezza da quelle la cui localizzazione è più incertà. Le prime sono: la fossa della cistifellea e la impressione duodenale al lato destro della vescicola biliare stessa, l'incisura della cistifelica sul margine epatico tagliente, il ponte sopra il solco per il legamento rotondo, la zona della suqerficie epatiça inferiore, che sta a sinistra della vena cava, tra questa e la fossa transversa, l'incisura esafogea nel margine postero superiore del fegato, il ligamento triangolare destro, e, secondo le ricerche di altri autori (Toldt e Zuckerkandl), il ligamento sospensorio del fegato. Le altre località nelle quali si trovano vasi biliari decorrenti e terminanti, almeno con un certo numero dei loro rami, fuori dalla sostanza epatica con notevole frequenza almeno nelle donne di una certa età, località per le quali non è possibile una indicazione precisa di sede nella superficie del fegato, si trovano sulla faccia antero superiore o convessa del fegato. Esse corrispondono ai solchi costali. È accertato il valore di questi solchi. Essi sono l'espressione di una lenta e duratura compressione esercitata sulla superficie del fegato dagli archi costali, depressi generalmente per l'uso prolungato di oggetti di vestiario comprimente le sezioni inferiori del torace. In questi solchi si trovano i segni evidenti di una atrofia della sostanza epatica accompagnata da sclerosi. In questo processo va distrutto da prima il parenchima epatico, mentre i vasi biliari, specie i maggiori, persistono.

Lo studio della località anzidette nelle quali si trovano vasi biliari abberanti ha mostrato quanto segue: Il ponte dietro la vena cava si costituisce per l'avanzarsi dietro la vena di due archi di sostanza epatica che poi s'incontrano e si fondono. Così il ponte negli ultimi tempi della vita intrauterina è rappresentato da un tratto di sostanza epatica. La minuta struttura di questro tratto di sostanza epatica non differisce da quel'a di altri punti del fegato fino a che nel ponte non compaiono i segni di una riduzione, di una atrofia della sostanza epatica stessa; questo processo si inizia negli ultimi tempi della vita intra-uterina e suole completarsi nei primi anni della vita extra-uterina, e conduce alla formazione di un ponte fibroso nel quale persistono molti vasi biliari che hanno perduto i loro rapporti

originari col parenchima secernente. L'angolo epatico sinistro ed i margini epatici che concorrono a formarlo sono da prima interamente costituiti da sostanza epatica. Dall'angolo stesso e meno frequentamente dalle sue vicinanze si solleva verso il diaframma un tratto di sostanza epatica di forma piramidale. Già negli ultimi tempi della vita intra-uterina incomincia una lenta e graduale riduzione di questi tratti la quale poi si fa sempre più marcata nella vita extra-uterina; in questa il processo di riduzione si estende e si fa più marcato. Esso può guadagnare anche le zone adiacenti all'impianto del ligamento triangolare sinistro, l'impressione cardiaca, ed i margini che concorrono a formare l'angolo anzidetto, cosicchè lentamente essi si riducono per un certo tratto ad orletti fibrosi.

Studiando i rapporti di questo tratto del fegato con gli organi vicini e specialmente con lo stomaco si può seguire passo passo l'influenza modellatrice che lo stomaco esercita sul lobo epatico sinistro in genere e su questi tratti in ispecie: la sua cupola deforma da prima porzioni mediali del margine postero superiore del lobo sinistro, poi man mano che lo stomaco compie le modificazioni di direzione e di grandezza proprie del suo sviluppo, queste zone di compressione si portano più lateralmente fino a raggiungere l'angolo sinistro del lobo ed il suo margine sinistro. Per i rapporti col cuore, e cogli archi costati da un lato e lo stomaco dall'altro queste zone di fegato vengono interposte tra lo stomaco e gli organi predetti, onde si hanno i dati meccanici per una compressione efficace Avendo il fegato carattere di un corpo plastico esso reagisce come tale alla pressione: e per legge meccanica gli effetti di una compressione su di un corpo plastico sono inversamente proporzionali alla massa compressa. Ciò e le condizioni di forma degli organi interessati spiegano a sufficienza il perchè si formino gli orletti fibrosi. I tratti di fegato che si trovano nelle località corrispondenti a queste formazioni quando ancora esse non sono comparse, sono più sottili del resto del lobo, ed inoltre per i rapporti speciali, più esposte ad una compressione valida.

Anche in tutti gli altri punti nei quali ho riscontrato con maggiore o minore frequenza dei vasi biliari aberranti, e dove i rapporti sono tali da presentare la possibilità che una compressione si eserciti sul fegato, si hanno modificazioni di forma che indicano chiaramente una compressione. Così il duodeno è il corpo comprimente per la zona al lato destro della vescicola biliare, la porzione pilorica dello stomaco, quella che deprime il tratto di fegato che sta a sinistra dalla vena cava sotto al lobo di Spiegel, l'esofago quello che agisce sull'incisura esofagea, la vescicola biliare stessa quella che, forse sospinta dalle masse intestinali, agisce sulla fossa nella quale è continuata. Nell'incisura della cistifellea il tratto di fegato soprastante alla vescicola biliare, specie se questa è molto grande, viene per la spinta delle masse intestinali, compresso tra arcato costale e vescicola stessa. Che la grandezza della vescichetta biliare abbia in questi ultimi due casi una importanza notevole lo dimostra il fatto che i vasi

biliari aberranti si trovano quasi sicuramente e sono di estensione relativamente notevoli nella fossa, quando la vescicola biliare è molto grande. Similmente nei casi in cui si ha una zona fibrosa in corrispondenza dell'incisura della cistifellea, questa generalmente è grande. Ho accennato come il tratto del margine epatico che sovrasta al fondo della cistifellea, quando questa già nei bambini lo raggiunge, possa essere aderente alla parete superiore della vescicola biliare. Il trovare, con una certa frequenza quando si ha in questo punto una notevole zona di fegato ridotta a sostanza fibrosa, che questa zona si estende al di là della linea generale del margine epatico tagliente, a guisa di un mammellone, aderente alla cistifellea, coincide sempre con una estensione abnorme, con una evidente dilatazione della vescicola biliare stessa. Si sarebbe tentati di indurne che la vescicola biliare, dilatandosi gradualmente e quindi spingendosi col fondo sempre più in avanti ed in basso, abbia stirato con sè il tratto di fegato che si andava contemporaneamente riducendo. La riduzione di un tratto di sostanza epatica adiocente all'incisura della cistifellea non è rara nelle donne, anche quando mancano solchi costali. Si sa dalle ricerche di Buy che si possono distinguere due tipi nelle deformazioni del fegato dipendenti da costrizione a secondo se la costrizione è avvenuto sulla parte inferiore del torace, sugli ipocondri, (costrizione alta), o sull'addome (costrizione bassa). La prima agisce direttamente sul fegato deprimendo le arcate costali e causando i solchi costali, la seconda spinge in alto le masse intestinali e comprime così da sotto in su il fegato. Si comprende che questo meccanismo possa, dati i rappsri su accennati, condurre alla riduzione del fegato sovrastante alla cistifellea. Questo secondo tipo di costrizione si trova anche nell'uomo (cinture), mentre il primo è quasi esclusivo delle donne (busto).

Ho accennato già nel corso delle ricerche come non mi sia potuto convincere delle prodalità di un meccanismo di compressione che conduca alla riduzione di sostanza epatica del ponte sopra il ligamento rotondo, e come, mancandomi dati personali sulla presenza di vasi biliari aberranti nel ligamento sospensorio non abbia potuto fare che delle ipotesi sul meccanismo che può condurre alla loro formazione. L'unico caso nel quale ho avuto dati in proposito alla formazione dei vasi biliari aberranti che possonsi trovare nello spessore del ligamento triangolare destro non è stato sufficiente per fornirmi dei dati dai quali desumere se e come possa qui invocarsi nella loro genesi l'influenza di una compressione.

Ma in qualsiasi punto, senza eccezione alcuna, nel quale ho trovato vasi biliari a terminazioni cieche extra epatiche, ho notato segni non dubbi di una atrofia della sostanza epatica e di un processo di sclerosi più o meno accentuato. Infatti si trova quivi sempre tessuto connettivo fibroso. abbondante nel quale sono sparsi resti di parenchima epatico che vanno da gruppi o cordoni di cellule epatiche ad isole formate da trabecole epatiche ed a veri e propri lobuli divisi da tessuto connettivo abbondante. Gradatamente si passa da tratti perfettamente sclerotici al parenchima epatico normale. In mezzo al tessuto sclerotico si tro-

vano conservati numerosi vasi biliari che hanno perso ogni rapporto delle loro radichette d'origine col parenchima epatico. Anche una parte dei lore rami stessi specie dei più sottili, è andata distrutta, lo dimostra la ricchezza di rami a tipo interlobulare e delle reti da essi dipendenti nelle vicinanze del parenchima epatico normale, tra gli isolotti maggiori di tessuto epatico, cioè nei tratti dove il processo non è tanto avanzato.

Emerge così chiara la genesi ed il significato di tutti i vasi biliari terminanti a fondo cieco al di fuori della sostanza epatica Sono resti di tratti dell'albero biliare da prima situati nel parenchima ghiandolare col quale entravano nel rapporto normale, i quali sono poi stati privati secondariamente del parenchima secernente, scomparso per atrofia. La causa di questa atrofia è da ricercare con sicurezza nella grande maggioranza almeno dei casi in una compressione. L'optimum per la produzione di zone atrofiche e per la conseguente comparsa di vasi biliari aberranti, dall'esame delle condizioni meccaniche offerte dai rapporti di altri organi nei punti del fegato nei quali colla maggiore frequenza compaiono i vasi biliari aberranti, risulta dato dalla presenza di un corpo elastico comprimente e di un piano resistente sul quale poggia il tratto di fegato.

Intorno alle tanto discusse appendici adenoidi o ghiandole muco biliari basteranno quì poche parole. La grande maggioranza degli autori dal Kiernan al Sappey a Toldt e Zuckerkland parlando di queste appendici mostrano chiaramente di ritenerle equivalenti quelle che sono disseminate in tutto l'albero biliare Solo notano come nei vasi biliari aberranti siano più irregolari, in massima più frequenti e come possono essere ipertrofiche. Dalle varie osservazioni in proposito mi risulta che cripte, fossette ed una parte almeno delle piccole appendici saccate od a grappolino di 2 o 3 acini corrispondono perfettamente a quelle annesse ai vasi biliari di una certa entità nel resto dell'albero biliare. A dare la impressione che nei vasi biliari aberranti appaiano più numerose, concorrono senza dubbio due ordini di fatti, l' uno che in molti tratti le iniezioni, scelte quasi esclusivamente per queste costatazioni da tutti gli autori, danno degli artifatti che possono erroneamente fare credere all'esistenza di appendici dei vasi biliari aberranti in numero maggiore di quanto corrisponde alla realtà. In secondo luogo si può facilmente immaginare come un ramo collaterale sottile, atrofizzato e scomparso fin contro alla parete del dotto principale, può mantenersi invece nei tratti nei quali decorre nella parete dal vaso stesso. Quivi esso è in certo qual modo protetto dagli effetti della compressione. Questo moncone a fondo cieco, riempito e dilatato dalle masse d' iniezione imporrà come una appendice del dotto principale. Si sa dalla moderne ricerche di Geraudel come i rami collaterali anche di grossi tronchi biliari possano essere sottilissimi del tipo dei dotti interlobulari, od anche come i rami collaterali talora decorrano per un certo tratto obliquamente nella parete del vaso dal quale nascono e possano anche dividersi quivi in rami. Si può quindi con ragione pensare che tali

tratti mantenutisi previ mentre il resto del ramo collaterale è andato distrutto, nei preparati iniettati si presentino come piccole ghiandole tubulari o come grapoletti se sono state fortemente dilatate. V'è ancora da considerare come tanto le appendici quanto i rami biliari stessi possano subire una dilatazione cistica. Non insisterò sui dettagli di struttura dei vasi biliari aberranti, essi in massima non differiscono nei loro caratteri istologici dai rami biliari comuni intraepatici di diametro corrispondente, se non in quanto mostrano segni di processi regressivi.

Quanto alla natura delle appendici non ho potuto avere colle colorazioni specifiche per il muco nè collo studio dei granuli di secrezione alcun dato che mi conduca ad interpretarle come vere ghiandole. Ciò del resto è in armonia a quanto i moderni istologi pensano delle appendici dei rami secondari intraepatici dell'albero biliare. Noto espressamente nell'epitelio di queste appendici la mancanza di qualunque accenno a fenomeni cariocinetici od altri fatti che si potessero interpretare come proliferazione dei loro elementi.

In base a tutti questi dati di fatto credo non si possa più sostenere la teoria di Renaut che cioè i vasi biliari aberranti rappresentino dei rami del fegato tubulare primitivo, arrestatisi nel loro sviluppo ed intorno ai quali mai si sia formato il parenchima secernente, almeno per quanto concerne l'uomo, vedremo più tardi como anche negli altri animali si abbiano dati che contrastano colla teoria di Renaut,

Rimane da vedere se si debba ammettere l'idea di Czerni che i vasi biliari aberranti si formino bensì in seguito alla riduzione, alla atrofia di zone di parenchima epatico, ma che questo parenchima prima di cadere in atrofia avesse conservato una disposizione embrionale, non fosse giunto al suo completo sviluppo. Sappiamo fin dalle ricerche di Toldt e Zuckerkandl come alla fine della vita intrauterina ancora il fegato non abbia raggiunto il pieno assesto nella sua minuta struttura: la divisione in tubuli, l'orientamento radiado dalle trabecole epatiche intorno alle venole centrali negli ultimi tempi della vita fetale è appena iniziato. Parrebbe dunque giusto di ammettere senza altro l'idea di Czerni giacchè nei due punti nei quali colla maggiore frequenza s'incontrano vasi biliari aberranti, ci risulta che il processo di riduzione si inizia già negli ultimi tempi della vita fetale. Ma sta il fatto che nei tratti nei quali il parenchima epatico è rimasto integro per lungo tempo, in modo che essi abbiano conservato un certo spessore e non vi si riscontrino segni di sclerosi, la disposizione delle trabecole epatiche e la divisione del tessuto ghiandolare in lobuli non è affatto più in arretrato che negli altri punti dello stesso fegato. Solo là dove è avvenuto un notevole assotigliamento, in vicinanza specialmente all'angolo epatico sinistro, ed ai margini dove poi compaiono gli orletti fibrosi, il parenchima non mostra sui tagli la distinzione caratteristica in lobuli e ciò a qualunque età del soggetto, purchè esista un tratto di fegato molto assottigliato. D'altra parte poi nelle stesse zone, se in esse il parenchima epatico ha un certo spessore e mancano segni di

riduzione la disposizione delle trabecole e la divisione in lobuli appare perfettamente normale. (1) Per di più le mie osservazioni hanno messo in evidenza il fatto che ad esempio nei solchi costali od in un'altro punto qualsiasi del fegato dove i vasi biliari aberranti non si trovano che negli adulti di età piuttosto matura, mentre nei giovani e nei bambini non vi è alcun accenno nè ad essi nè a fatti di atrofia del tessuto epatico nelle zone corrispondenti, i vasi biliari ed i resti di tessuto epatico hanno disposizioni e caratteri perfettamente identici a quelli dei vasi biliari aberranti e dei resti di tessuto epatico che si trovano nelle sedi d'elezione sopra dette dei vasi biliari. Bisogna dunque concludere che le stesse formazioni, fra le quali rilevo sopratutto i vasi biliari a tipo interlobulare terminanti con formazione di reti e con rami a fondo cieco rigonfiato ad ampolla, si possono avere tanto in segnito ad altrofia di tessuto epatico che non ha raggiunto il suo sviluppo completo quanto dall'atrofia di zone di fegato nelle quali il parenchima senza dubbio aveva assunte le disposizioni definitive, caratteristiche del fegato a sviluppo completo.

Infine vorrei fare notare che pur avendo letto più volte attentamente il lavora di Czerni non posso dare alle sue parole altra interpretazione se non la seguente: il passo nel quale egli parla della possibilità che nelle porzioni marginali del fegato il parenchima epatico conservi più a lungo la sua disposizione embrionale, si riferisce al fegato di topo. L'autore poi si vale di questo concetto non per spingere la formazione di vasi biliari aberranti comuni ma di certe formazioni tubulari speciali che egli ha trovato qualche volta nelle appendici fibrose di questo animale e che egli non identifica affatto coi veri e proprii vasi biliari a termi nazioni extra epatiche della stessa località e dello stesso animale.

È strano addunque come autori e trattatisti successivi (così lo stesso Hertwig nell'ultima edizione del suo trattato di embriologia) abbiano senz'altro dato al

---

(1) Nel fegato di una vecchia l'angolo epatico sinistro presentava due zone di riduzione molto pronunciata, l'una in corrispondenza al tratto laterale della linea d'impianto del ligamento triangolare sinistro. (fig. 13). Nelle due zone il parenchima epatico all'osservazione macroscopiaa appariva completamente scomparso, ed in esso erano visibili vasi biliari aberranti. Questi due tratti così trasformati, uniti da una zona stretta pure notevolmente assottigliata, ma contenente ancora abbondante parenchima ghiandolare, delimitavano nel margine epatico un tratto nel quale esso era molto spesso, arrotondato. In questo tratto all'esame microscopico ho trovato parenchima perfettamente normale per la disposizione delle trabecole e la divisione in lobuli, mentre nei tratti fortemente assottigliati ad esso adiacenti si trovano le disposizioni caratteristiche delle zone di atrofia già molte volte ricordate. Non ho potuto accertare per quale modo questo comportamento si sia potuto formare giacchè il fegato mi è pervenuto per le mie osservazioni già estirpato. Pare da notizie raccolte che in questo cadavere il colon colla sua flessura di destra salisse molto in alto nell'ipocondrio e si trovasse a contatto del fegato, ma non mi è stato possibile raccog iere dati più precisi in proposito.

concetto di Czerni un'estenzione ed una applicazione che pare, vada molto oltre alle intenzioni dell'autore.

Ad ogni modo, volendo emettere una ipotesi mi sembra più semplice e più comprensibile la seguente: la disposizione irregolare delle trabecole epatiche e la mancanza di una netta divisione in lobuli della sostanza epatica nei punti accennati potrebbe essere interpretata come un'adattamento allo spazio ristretro giacchè come ho notato essa è evidente là dove un tratto di fegato si presenta molto assottigliato. In questo modo si spiegherebbe questo fatto anzichè con la formola alquanto oscura di un arresto in un stadio di sviluppo relativemente precoce di speciali tratti di fegato con un meccanismo ben comprensibile. Questo meccanismo riducendosi in ultima analisi ad una compressione si accorderebbe perfettamente con quanto da tempo molti autori e Czerni stesso ammettevano per la genesi dei vasa biliaria aberrantia, almeno di alcune località speciali del fegato ed anche con il concetto generale di ricercare fra le cause determinanti i fatti dello sviluppo, quelle meccaniche alle quali nella determinazione della morfologia del fegato specialmente, tutti riconoscono tanta parte.

***

Ho voluto estendere le mie osservazioni anche a diverse specie di animali di varie classi di vertebrati.

Anfibi. Ho esaminato venti esemplari di rana temporaria. I fegati sono stati fissati in toto in vari liquidi e sezionati in serie. Non potendo avere dati sicuri sulla età degli animali mi sono fatto guidare nella scelta degli animali dalla mole prendendo esemplari piccoli, evidentemente giovani, ed animali, grandi, certamente adulti. Ho già riferito nel rendiconto dei metodi adoperati nelle presenti ricerche che ho tentato l'uso delle iniezioni fisiologiche coll'introdurre nel sacco linfatico dorsale del solfo-indago-carminato di sodio.

In nessuno dei fegati esaminati mi è riuscito di trovare vasi biliari terminanti al di fuori del parenchima epatico nè segni di riduzione o di atrofia del parenchima stesso.

Rettili. Ho esaminato, sempre fissando gli organi in toto e sezionandoli in serie, i fegati di 12 esemplari di lacerta muralis e di 6 di platydactylus muralis, sempre scegliendo animali piccoli, giovani ed animali grandi che avevano raggiunto certamente il loro completo sviluppo. In nessuno dei fegati esaminati mi è riuscito di trovare nè vasi biliari aberranti nè traccie di una riduzione del parenchima epatico.

Uccelli. Sono stati esaminati i fegati di 8 esemplari di columba livia domestica (6 di nido, 2 adulti) dividendo il fegato in varie sezioni, seguendo per quanto era possibile la divisione in lobi primari e secondari. I vari pezzi sono stati sezio-

nate in serie ed esaminati senza che mi sia stato possibile di trovare in alcun punto della ghiandola dei vasi biliari terminanti liberi fuori del parenchima ghiandolare nè dei tratti mostranti i segni di una riduzione. In una trentina di fegati di gallus domesticus, in grande maggioranza provenienti da animali giovani, di cui 10 sono stati esaminati anche microscopicamente col metodo indicato sopra seguito per il fegato di colombo, non ho riscontrato nè traccia di riduzione nè vasi biliari a terminazioni cieche estra epatiche. Ma in un gallo molto vecchio (non è stato possibile accertarmi con sicurezza dell' età dell' animale, solo ho potuto sapere che sorpassava certamente i 5 anni) alla sezione da me eseguita ho potuto constatare quanto segue: I lobo epatico sinistro si spingeva lateralmente sotto l' arcata costale, venendo a porsi con un tratto del margine al contatto dello stomaco trituratore o muscolare in modo che in certe condizioni si poteva trovare un piccolo tratto dal margine epatico tra lo stomaco muscolare e un' arco costale. Questo tratto del margine epatico era situato un poco al di sopra, ed a sinistra del grande solco che divide il lobo sinistro in due lobi secondari. In corrispondenza a questo tratto il margine epatico presentava una leggera insenatura. Lungo di questa per una estensione di circa un centimetro il margine epatico appariva di colorito biancastro, e di consistenza fibrosa.

Lo spessore di questo tratto della ghiandola era diminuito. La zona così modificata aveva la forma di una semiluna della larghezza massima di 5-6 millimetri. Era molto più appariscente dalla faccia ventrale convessa del fegato che dalla faccia caudale o concava (fig. 41 e 42). Ho fissato, incluso e sezionato il tratto di ghiandola in parola. All' esame microscopico ho trovato che per una estensione corrispondente alla zona nella quale si riscontrano le alterazioni nell' aspetto del margine epatico su descritte, il parenchima epatico era scomparso quasi totalmente, ed in sua vece si trovava abbondante connettivo di neo-formazione. La zona su un taglio eseguito in un piano perpendicolare al margine epatico, in modo che comprendesse tutta la larghezza del tratto alterato ed una porzione di fegato di aspetto normale, aveva forma triangolare. Nel tessuto fibroso si trovavano quà e là degli isolotti di sostanza epatica ben riconoscibili. Essi erano più numerosi e più estesi alla base della zona triangolare su accennata, cioè in vicinanza al parenchima normale. Quivi confluivano anche tra loro e col parenchima epatico, rimanendo divise solo incompletamente da fasci di tessuto connettivo fibroso. Questi fasci connettivali confluivano col connettivo degli spazi portali. Si aveva così un passaggio graduale dalle porzioni marginali, completamente costituite da sostanza fibrosa, alle zone più discoste dal margine dove gradualmente pendeva il sopravvento il tessuto epatico fino a giungere al parenchima ghiandolare pertettamente normale (fig. 54). Oltre agli isolotti di sostanza epatica su descritti si vedevano anche qua e là degli accumoli di nuclei piccoli, intesamente colorati pressochè sprovvisti di protoplasma. Sono questi dei noduli d' infiltrazione parvicellulare. Tra le fibre del tessuto connettivo apparivano numerosi tuboli bi-

liari che mostravano i caratteri normali di struttura. Alcuni eran dotati di un lume un poco più ampio del normale.

Seguendo questi tuboli sui tagli seriali, si poteva riconoscere che molti di essi da un lato terminavano a fondo cieco nel tessuto fibroso. Dall'atro, dal lato centrale cioè, erano in conessione col resto dell'albero biliare. Altri tuboli anziché termrnare liberi nel tessuto fibroso entravano in rapporto col tessuto ghiandolare degli isolotti di parenchima sparsi nel tessuto fibroso. In questo si vedevan anche rami vasali, arteriosi e venosi. Di questi ultimi alcuni erano enormemente dilatati (fig. 54). Brevemente, la zona che all'esame macroscopico si presentava come un tratto fibroso, microscopicamente mostrava i caratteri di una zona di fegato nella quale il tessuto epatico èra scomparso ed era stato sostituito da tessuto connettivo nel quale persisteva un certo numero di rami dell'albero biliari, portale ed arterioso. Si tratta cioè di una zona di fegato colpita da atrofia con un vero processo di sclerosi. Lo stesso quadro microscopico mi ha dato l'esame del ponte epatico dietro la vena cava inferiore nello stesso gallo. Macroscopicamente avevo solo coll'aiuto di lenti potuto stabilire che immediatamente a ridosso della vena il parenchima epatico il quale apparentemente terminava in modo del tutto netto si continuava in un minuscolo orletto di aspetto fibroso addossato alla parete del vaso. Su tagli questo orletto mostra resti di parenchima epatico, sparsi tra il tessuto fibroso e qualche vaso biliare sottile che decorre nel tessuto fibroso tetminandovi talora a fondo cieco.

Mammiferi.

Fra i mammiferi ho esaminato equus caballus, lepus coniculus, canis familiaris. Mi disperserò dal descrivere la forma generale del fegato nei diversi animali, rimandando perciò ai trattati di anatomia degli animali domestici di Ellenberger Martin ed ai trattati speciali di Krause sull'anatomia del coniglio e quello di Ellenberger del cane.

Equus caballus.

Ho avuto occasione di osservare i fegati di due soli esemplari, un pulledro di pochi mesi ed un cavallo d'oltre 20 anni.

Nel fegato di polledro ho potuto costatare quanto segue. Il lobo destro predominava in grandezza sul lobo sinistro. Le faccie caudali dei due lobi erano profondamente scavate; nelle fosse risultanti si innicchiava a sinistra lo stomaco a destra il colon ascendente col suo angolo o flessura epatica in corrispondenza ai margini laterali di entrambi i lobi la sostanza epatica era assotigliata in una laminetta di colorito giallastro. Questa lamina appariva aderente alla faccia ventrale dei due ligamenti laterali del fegato, ma ne era nettamente delimitata da un orletto, da un risalto sporgente sulla faccia predetta di ciascun ligamento. Dietro la vena cava esisteva un largo e spesso ponte di sostanza epatica. Però i suoi due lati liberi, tanto il caudale come il cefalico erano assottigliati fortemente. L'esame microscopico mi ha confermato i dati fornitimi dall'osservazione

macroscopica: al ligamento laterale tanto sinistro che destro era annessa una di tessuto epatico, fortemente assottigliata, I margini del ponte dietro la vena cava presentavano già segni manifesti di una atrofia della sostanza epatica con sclerosi del parenchima e persistenza di isolotti di tessuto ghiandolare nonchè dei vasi biliari.

Nel cavallo vecchio ho potuto costatare che anzichè una predominanza in volume del lobo destro e sinistro si vedevano due zone enormi di fegato ridotte a vere e proprie appendici fibrose, nelle quali per trasparenza si vedevano larghe isole di tessuto epatico, e grossi tronchi vasali e biliari. Un'esame accurato al microscopio mi ha persuaso che anche nel fegato di questo cavallo il limite tra appendici fibrose e ligamenti laterali era nettamente segnato dall'orletto accennato più sopra. La larghezza delle appendici, misurata dal margine apparente delle sostanze epatica all' orletto segnante il limite laterale dell'appendice era di dirca 16 cm. a sinistra e di circa 20 cm. a destra.

Che nel cavallo vecchio il lobo sinistro possa essere di volume superiore a quello destro, è riportato anche nell'atonomia comparata degli animali domestici di Martin il quale dice che questo fatto non è infrequente nei cavalli di età avanzata. Il Martin nota la presenza di una zona di riduzione molto estesa anche a destra e la fa dipendere dallo sviluppo enorme che raggiunge il colon nel cavallo, come quella di sinisira dipende invece dalla compressione dello stomaco. Non ho trovato presso alcun autore accennata l' esistenza di un ponte di sostanza epatica dietro la vena cava nei cavalli giovani, ponte che poi evidentemente può ridursi almeno parzialmente a ponte fibroso contenente vasi biliari aberranti. Il ponte dietro la vena cava nell'animale vecchio era largo circa 10 cm. e quasi completamente ridotto a tessuto fibroso; soto nel tratto medio le larghe linguette epatiche situate ad entrambi i lati della vena cava si raggiungevano confondendosi. All'esame microscopico tanto nelle appendici fibrose quanto nel ponte fibroso ho trovato il solito quadro: tessuto fibroso, sclerotico con resti di parenchima epatico specie nelle zone vicine ai tratti normali di fegato, e numerosi tronchi biliari extraepatici.

Non mi dilungo in dettagli in proposito. Queste osservazioni confermano i dati forniti già da Beale confermati poi da Sappey confermati ed ampliati da dal Barpi.

Lepus cuciulus. Non ho esaminato che 4 fegati di coniglio; due di animali giovanissimi della varietà albina, due di animali adulti. In uno degli animali giovani, il margine dorsale della fossa o impressione renale del lobo destro superiore o anteriore nella quale sta profondanente innicchiato il rene, era insinuato dietro lo stesso tra questo e la parete addominale. Levato il rene questo margine appariva fortemente assotigliato, in modo da essere per un tratto di circa un millimetro ridotto ad una lamina trasparente giallastra; a questo tratto faceva seguito il ligamento epato renale. All'esame microscopico però il limite della linguetta epatica appariva netto, nè vi era aumento notevole di connettivo,

nel parenchima, ma questo anzichè in veri lobuli appariva ordinato piuttosto in larghe isole.

In nessun altro punto del fegato ho potuto trovare nei due conigli giovani nè vasi biliari aberranti nè segni di una riduzione del tessuto epatico. In uno dei due conigli adulti il margine anzidetto della fossa o impressione renale era fornito di una appendice fibrosa contenente resti di parenchima epatico e vasi biliari aberranti. Ma in entrambi i fegati di due conigli adulti ho trovato una zona di riduzione della sostanza epatica con evidente sclerosi del tessuto parenchimatoso nelle vicinanze della vena cava.

Per la comprensione dei rapporti di questa località non sarà inutile una breve descrizione delle relazioni correnti tra i diversi lobi epatici e la vena cava.

La vena cava nei quattro animali da me esaminati risultava circondata da tessuto epatico ai suoi lati e nella faccia ventrale. Nella porzione dorsale della sua circonferenza era perfettamente libera; nè l'esame macroscopico nè il controllo microscopico sui tagli in serie mi ha rilevato in questo tratto della circonferenza della vena alcuna traccia di sostanza epatica nè di vasi biliari aberranti.

La vena cava quindi decorre in una doccia costituita da tessuto epatico. A formare questa doccia concorrono il grande lobo medio di destra, il lobo destro inferiore, e superiore fusi tra loro e col processo caudale del lobo caudato, nonchè il corpo del lobo caudato stesso. Questi tratti del fegato sono così distribuiti lungo le pareti del tratto della vena che entra in rapporto col fegato: Risalendo lungo la vena nel senso della corrente sanguigna si trova la sua faccia ventrale in contatto coi due lobi destri, superiore ed inferiore, poi in parte anche col processo caudale del lobo caudale. Questo processo anzichè assumere una posizione nettamente ventrale in rapporto alla vena, è a contatto colla parete ventrale e laterale sinistra di essa. In un tratto della vena posto più cefalicamente, la sua faccia ventrale è in rapporto coi due lobi destri anzidetti e col corpo del lobo cuadato. Queste tre porzioni del fegato confinano e si fondono in questo punto. La porzione sinistra della parete venosa in questo tratto è occupata dal corpo del lobo caudato, la parete destra inveceda un tratto di sostanza epatica che decorrendo lungo il lato della vena a guisa di una spessa lista riunisce i lobi destri ed il lobo caudato col lobo medio di destra. Più cefalicamente ancora la vena è in rapporto esclusivamente col lobo medio. Nel solco profondo che divide i due lobi destri fusi, dal lobo medio di destra è situato l'esofago.

Ora mentre nei due conigli giovani da me esaminati la lamina di sostanza epatica che riunisce il lobo caudato ed i due lobi destri al lobo medio di destra era relativamente spessa (fig. 43) e non presentava nè macroscopicamente nè microscopicamente alcun segno di riduzione, in entrambi i conigli adulti essa era molto assottigliata. In uno poi essa era in certi suoi tratti ridotta ad una laminetta di aspetto fibroso contenente però molti noduli di tessuto epatico (fig. 44),

L'esame microscopico in questo caso rilevò l'esistenza di un tessuto fibroso contenente resti di parenchima epatico e canali biliari liberi, privi di parenchima.

Nè in corrispondenza ai ligamenti nè in altri punti dei fegati di coniglio da me esaminati ho potuto mai riscontrare appendici fibrosi o vasi biliari terminanti fuori della sostanza epatica o zone di riduzione, s'intende eccezione fatta per il margine posteriore della fossa renale dei fegati dei conigli più sopra descritti.

Canis familiaris. - Ho esaminato 29 fegati di cane di varie età da cuccioli a cani molto vecchi (15 anni).

Dirò subito che sopra 21 tentativi di mettere in evidenza i vasi biliari aberranti mediante l'iniezione dell'albero biliare uno solo mi ha dato risultato positivo, in tutti gli altri venti casi sono completamente falliti rispetto allo scopo prefissomi. Ciò non ostante in diversi di questi fegati all'esame microscopico ho potuto stabilire la presenza di zone di riduzione e di vasi biliari terminanti fuori dalla sostanza epatica. Le sedi nelle quali ho trovato queste riduzioni e dei vasi biliari aberranti sono state due: cioè l'apice del lobo sinistro in corrispondenza dell'inserzione angolare del legamento laterale o triangolare sinistro ed il ponte dietro la vena cava inferiore.

Il ligamento epatico triangolare sinistro nel cane s'impianta sul lobo sinistro principale (lobo sinistro inferiore di Rex) lungo il suo margine diaframmatico o dorso-cefalico. La linea d'impianto di questo ligamento nelle sue porzioni mediali è nel cane come nell'uomo situata a qualche distanza dal margine epatico. Questo nel tratto corrispondente è spesso ed arrotondato. Ma lateralmente la lista grossolanamente piramidale di fegato che per questo comportamento rimane libera dietro la faccia dorsale caudale del ligamento, si assottiglia in genere bruscamente e si continua in una sorta di orletto fibroso più o meno largo che si dirige obliquamente verso l'esterno e verso il diaframma continuandosi talora fino alle immediate vicinanze della faccia caudale del diaframma stesso.

Contemporaneamente la formazione tende ad avvicinarsi al margine libero del ligamento. In questo percorso questo orletto si fa sempre più basso e finisce collo scomparire totalmente confondendosi più o meno completamente colla faccia dorso-caudale del ligamento triangolare. L'angolo epatico apparentemente è smusso ma sottile e lungo di esso si inseriscono le porzioni laterali del ligamento (fig. 40). Questo comportamento non è sempre così evidente, molte volte anzi l'orletto fibroso libero nel quale si continua lateralmente il margine epatico capito-dorsale del lobo sinistro è tenuisssimo ed assai poco rilevato sulla suerficie del ligamento. Anche in animali giovani l'ho trovato esile, quasi trasparente tanto che sembra una ripieg tura del foglietto caudo-dorsale del ligamento triangolare stesso.

Ma esaminando su tagli seriali allestiti in modo che comprendono il ligamento e l'orletto in tutto il loro spessore ho trovato che nello spessore della membranella quasi trasparente che rappresentava le posizioni laterali del liga-

mento-esistevano più o meno cospicui resti di tessuto epatico, e vasi biliari privi del parenchima, terminanti a fondo cieco, cioè veri e propri vasi biliari aberranti. Non mi è stato difficile ritrovarli nei tagli in una diecina di animali. Le fig. 51 e 52 rappresentano due tagli provenienti l'uno da un tratto mediale della formazione descritta (fig. 51) nel quale tratto è nettamente distinto dalla faccia caudo-dorsale del ligamento l'orletto di cui sopra, l'altra figura invece è tratta da un taglio più laterale, là dove l'orletto è già divenuto talmente basso e sottile che esso macroscopicamente non era più distinguibile dalla faccia caudo-dorsale del ligamento. Ad un attento esame delle sezioni anche là dove macroscopicamente non era rilevabile alcun sollevamento simile ad un orletto per quanto esile, si riescono a differenziare due porzioni nello spessore della membranella. Esse sono rappresentate nella fig. 52. Si vede come ad un tratto nel quale trovasi il ligamento laterale, costituito da due fogli fibro-peritoneali contenenti tra loro uno stratarello di tessuto connettivo a fasci diritti e piuttosto compatti nei quali decorrono alcuni vasi arteriosi e venosi, segue il tratto contenente i vasi biliari aberranti. Questi sono circondati da un tessuto connettivo a fasci meno compatti ed alquanto ondulati. Questo strato è interposto a cuneo tra due lamine fibro peritoneali le quali si continuano nelle lamine corrispondenti del ligamento I fasci di connettivo fibroso di questo nella massima parte si gettano sulla faccia capito-ventrale del cuneo contenente i vasi biliari. Scendendo più verso il fegato il cuneo si allarga e non tardano a comparire in esso dei resti di sostanza epatica, rappresentati da cellule epatiche ordinate in file o più raramente in gruppi divisi dai fasci connettivali costituenti lo stroma del cuneo. Più oltre ancora il tessuto connettivo si fa più scarso, ed il tessuto epatico nettamente disposto in cordoni ed in isole di trabecole, costituisce la maggior parte della formazione. Questi tratti corrispondono al margine apparente, assottigliato della sostanza epatica. Rapidamente poi il tessuto connettivale diminuisce ancora limitandosi alle zone circostanti ai vasi sanguigni e e biliari. Si ha così dei veri spazi portali che dividono il tessuto epatico in lobuli.

Questi caratteri corrispondono a quanto si è descritto nelle appendici fibrose dell'angolo epatico sinistro dell'uomo, e quindi non esito ad asserire che anche nel cane, benchè molto più sottile e tale che può anche sfuggire all'osservazione macroscopica, esiste una specie di appendice fibrosa annessa all'angolo epatico sinistro ed al ligamento che su questo s'impianta. E questa asserzione è convalidata anche dai seguenti fatti: In due cuccioli di due mesi i tratti dell'orletto immediatamente adiacenti al margine epatico arrotondato e spesso, anzichè costituiti da tessuto fibroso erano rappresentati da una listerella di sostanza epatica assottigliata la quale si esauriva poi gradualmente in vicinanza al ligamento. All'esame microscopico queste listerelle si continuavano in in un cuneo insinuato nel ligamento triangolare sinistro, cuneo il quale conteneva resti di parenchima epatico piuttosto abbondanti, disseminati nel tessuto connettivale. Non ho avuto

occasione di esaminare cani neonati o feti di cane, ma dai dati qui riferiti, in analogia a quanto si è visto per l'uomo mi pare lecito concludere non solo che anche nel cane esiste la formazione analoga all'appendice fibrosa descritta per l'uomo ma anche che essa debba avere la stessa genesi, originarsi cioè per atrofia di un tratto di tessuto epatico che diventa sclerotico.

Anche più evidenti sono i dati che ho potuto raccogliere intorno alla comparsa di vasi biliari aberranti nelle vicinanze della vena cava. Ho gia accennato come dietro la vena cava abbia trovato nei cani un ponte di sostanza epatica (fig. 31). Esso riunisce il lobo caudato al lobo principale destro (lobo destro inferiore di Rex). Questo ponte esisteva in tutti cani da me esaminati. Ma mentre nella grande maggioranza esso era spesso, in alcuni fegati di cani vecchi i suoi margini cefalico e caudale si presentavano assottigliati e in certi tratti ridotti a foglietti fibrosi contenenti noduli di tessuto epatico. Nel fegato poi di un vecchio cane di san Bernardo ucciso nel suo 15° anno di età, il ponte era ridotto per tutta la sua estensione nei suoi tratti centrali ad una striscia di tessuto fibroso Ai due lati della vena cava sporgevano nel ponte due linguette di tessuto epatico che si andavano gradualmente assottigliando verso il centro del ponte mentre andando verso i lobi cui esse erano connesse faceva loro seguito il tessuto epatico normale (fig. 39). La fig. 53 rappresenta un taglio proveniente dall'oggetto quì descritto. Si vede come dietro la vena cava, esiste un ponte fibroso nel quale penetra lateralmente del tessuto epatico mentre nelle porzioni centrali del ponte stesso si vedono nel tessuto fibroso numerosi dotti biliari che hanno perso ogni connessione delle loro radici d'origine col parenchima epatico. Dall'esame poi delle porzioni centrali di vari ponti costituiti da tessuto epatico escisi da altri cani mi sono potuto convincere che questo aveva raggiunto il suo completo sviluppo anche per la distinzione netta dei lobuli e la disposizione raggiunta delle tubercole epatiche intorno alle venule centrali. Solo nei margini del ponte quando questi apparivano assottigliati questo comportamento era mutato subentrando man mano quanto, più le zone esaminate apparivano assottigliate, una disposizione meno regolare dei lobuli per un aumento del tessuto connettivo fino ad avere un tessuto sclerotico contenente solo isolotti e cordoni di sostanza epatica.

Riassumendo i dati emersi dalle varie ricerche sugli animali dirò che non ho trovato traccie di vasi biliari a terminazioni cieche extra epatiche nè negli anfibi nè nei rettiii da me esaminati.

Tali vasi possonsi trovare invece negli uccelli, benchè io debba ritenerli piuttosto rari. Certamente essi sono propri degli animali avanzati in età. Essi si trovano in zone sclerotiche di fegato nelle quali il tessuto epatico propriamente detto è completamente od in gran parte scomparso per atrofia; queste zone per i loro rapporti sono esposte ad una compressione da organi vicini.

Fra i mammiferi, nel cavallo la presenza di vasi biliari aberranti è dimostrata tanto nel lobo destro quanto nel lobo sinisro nelle zone adiacenti all'im-

pianto dei ligamenii laterali. Tenendo conto anche dei dati forniti da altri antori (Beale, Sappey, Barpi, Martin) si deve ritenere che la loro presenza in questa localilà non è affatto rara almeno negli animali adulti. Essi sono situati in zone di fegato rldotte per atrofia a formaztoni analoghe alle appendici fibrose descritte nell'uomo. Che queste zone possono essere più estese in corrispondenza al lobo destro si concorda perfettamente colla idea di coloro che fanno risalire la causa della loro comparsa ad una compressione. (Basta ricordare i rapporti e lo sviluppo enorme del colon in questo animale). Le mie ricerche poi hanno messo in evidenza la presenza di vasi biliari aberranti nel ponte dietro la vena cava. Il fatto di aver trovato il ponte quasi completamente costituito da sostanza epatica nel pulledro mentre era quasi nella sua totalità ridotto a ponte fibroso nel cavallo vecchio, e l'esame microscopico del ponte dietro la vena cava di quest'ultimo esemplare, che ha messo in evidenza i segni di una atrofia, di una sclerosi del tessuto epatico, con caratteri identici a quelli rilevati concordemente da tutti gli autori e da me nelle appendici fibrose dei lobi destro e sinistro, dimostrano a sufficienza che anche nel ponte fibroso il meccanismo di origine dei vasi biliari aberranti è lo stesso e cioè atrofia e sclerosi del parenchima epatico.

Quanto al coniglio le mie osservazioni accertano la possibilità dell'esistenza di vasi biliari aberranti. I rapporti delle località nella quale io li ho riscontrati 2 volte su quattro, (cioè in una bandelletta di tessuto epalico interposta tra esofogo e vene cava inferiore) il fatto che queste zone negli animali giovani erano interamente costituite da tessuto epatico normale, mentre nei vecchi mostravano i segni macroscopici di una riduzione, di una atrofia e sclerosi del tessuto epatico, dimostra come anche nel coniglio il meccanismo d'origine dei vasi biliari aberranti, sia quello comune.

Nel cane dietro le indicazioni di Sappey confermate dal Barpi si negava l'esistenza di vasi biliari aberranti. Le mie ricerche hanno dimostrato che la loro inizione è difficilissima, benchè non del tutto impossibile, ma anche che il metodo delle iniezioni dell'albero biliare per sè solo non è assolutamente sufficiente nella ricerca dei vasi biliari aberranti. Le mie ricerche eseguite su 29 cani hanno mostrato in 10 la presenza di vasi biliari aberranti in corrispondenza all'angolo epatico sinistro, apparentemente contenuti nello spessore del ligamento triangolare sinistro, in realtà invece in una zona di fegato ridotta in una formazione perfettamente omologa all'appendice fibrosa che nella località corrispondente si trova frequentamente nell'uomo. Inoltre esistono nel cane vasi biliari aberranti anche nelle zone ridotte a lamine fibrose del ponte dietro la vena cava inferiore, come li abbiamo trovati nell'uomo, negli altri mammiferi esaminati e nel gallo.

Conclusioni

Da quanto ho esposto credo di poter concludere che:

In punti diversi della superficie del fegato si trovano rami dell'albero biliare terminanti a fondo cieco e che non entrano colle loro ramificazioni ultime nel rapporto solito col parenchima epatico secernente.

E mentre per un certo numero di questi punti si può indicare con sufficiente precisione la topografia in rapporto alla superficie della ghiandola, per altri ciò non è possibile che in modo vago.

Questi punti sono: le zone di fegato circondanti la vena cava inferiore, l'angolo epatico sinistro ed i margini del lobo sinistro in esso concorrenti, la fossa che accoglie la cistifellea, l'incisura della cistifellea sul margine epatico tagliente, il ponte sopra la fossa del legamento rotondo, l'impressione duodenale situata alla destra della cistifellea, l'incisura esofagea, la zona di fegato situata alla base del lobo di Spiegel, tra il lato sinistro della vena cava e la fossa tranversa, il legamento triangolare destro e, secondo le osservazioni di altri autori, (Toldt e Zuckerkandl, il ligamento sospensorio.

Fra tutti questi punti due ve ne sono nei quali la presenza di vasi biliari aberranti è un reperto frequentissimo o costituente addirittura la regola, e cioè: 1° l'angolo epatico sinistro ed i margini che concorrono in esso; 2° le zone di fegato circostanti alla vena cava e specialmente il ponte che è gettato dietro la emicirconferenza posteriore del vaso.

In questi due punti del fegato hanno luogo una serie di modificazioni che, iniziatesi negli ultimi tempi della vita fetale, giungono a compimento nella vita extra uterina, modificazioni che consistono in un progressivo assottigliamento dei tratti epatici in quistione ed in una atrofia accompagnata da sclerosi del parenchima, processo il quale può procedere ed anzi intensificarsi fino nella più tarda età.

Nelle località menzionate il processo sopra indicato conduce alla produzione di speciali formazioni di aspetto fibroso (ponte fibroso dietro la vena cava, appendice fibrosa dell'angolo epatico ed orletti fibrosi dei margini del lobo epatico sinistro in esso concorrenti.)

Negli altri punti, sedi di vasi biliari aberranti, il processo di formazione di questi è sostanzialmente identico. Esso può in certuni (incisura della cistifellea) condurre a volte alla comparsa di formazioni identiche alla appendice od agli

orletti fibrosi. Il processo però in questi punti si inizia in una epoca più tardiva ed in genere soltanto nell'adulto. Fanno eccezione il ligamento triangolare destro e, a quanto risulterebbe dalle osservazioni di Toldt e Zuckerkandl, il ligamento sospensorio. Anche in questi punti però il processo per il quale si giunge alla comparsa dei vasi biliari terminanti a fondo cieco, fuori dal parenchima epatico, è identico a quello che si riscontra negli altri punti, esso consiste cioè in una atrofia del tessuto ghiandolare con sclerosi più o meno pronunciata.

Eccettuati questi due punti, cioè i ligamenti triangolare destro e sospensorio ed inoltre il ponte sopra la fossa del ligamento rotondo, tutti gli altri punti, sedi di vasi biliari aberranti, offrono chiaramente dei rapporti tali con organi vicini da presentare condizione per le quali può aver luogo una compressione di questi organi sul fegato.

In questa compressione è da ricercare la causa per tutte le modificazioni macroscopiche e microscopiche che si svolgono in dette località, fino alla comparsa dei vasi biliari aberranti.

Le condizioni più favorevoli per questa produzione sono quella che permettono l'azione di un corpo compressore elastico sopra un tratto di fegato interposto tra esso ed un piano resistente. Queste condizioni si trovano realizzate nei punti citati come sedi pressochè costanti dei vasi biliari aberranti.

Il fatto che si può constatare la comparsa di vasi biliari aberranti anche in punti nei quali essi compaiono solo negli adulti e che in queste località, prima che il processo, il quale conduce alla formazione di tali vasi biliari aberranti si sia manifestato, il parenchima epatico ha raggiunto il suo completo sviluppo colla disposizione raggiata delle trabecole epatiche, attorno alle venule centrali e colla normale distinzione del parenchima in lobuli, ed infine il fatto che i vasi biliari aberranti che compaiono in queste località hanno caratteri completamente identici (comprese le anastomosi e la presenza delle varie forme di appendici annesse ai tronchi) e per nulla differiscono da quelli che si formano là dove il processo di riduzione si inizia già negli ultimi tempi della vita intrauterina, conduce a ritenere non giustificato che si estenda l'ipotesi emessa dal Czerni a proposito di speciali formazioni da lui descritte nel topo, ritenendo che i vasi biliari aberranti si debbano formare per atrofia da compressione di tessuto epatico il quale abbia mantenuto in un certo grado una disposizione embrionale.

Si può invece con ragione ammettere che la disposizione del parenchima secernente in larghe isole anziche in veri lobuli, la quale si riscontra nei tratti di fegato presso l'angolo epatico sinistro e nei margini che in esso concorrono quando questi tratti sono notevolmente assottigliati, sia una conseguenza della compressione, una disposizione di adattamento del tessuto epatico alle necessità dello spazio, e si può considerare questo comportamento come una prima tappa nel processo che conduce poi alla formazione di vasi biliari aberranti.

La comparsa di vasi biliari aberranti nel fegato non si ha solo nella classe dei mammiferi, essi si possono trovare anche negli uccelli (gallo).

Vasi biliari aberranti ho riscontrato anche nel fegato di cani e di conigli, animali per i quali l'esistenza di tali vasi biliari è stata negata.

Nei vari animali da me esaminati i caratteri morfologici ed istologici dei dei tratti nei quali si trovano vasi biliari aberranti sono sostanzialmente gli stessi che nell'uomo; si hanno cioé segni di un'assottigliamento nei tratti ghiandolari e di una atrofia con sclerosi del tessuto epatico, processo che può andare fino alla comparsa di formazioni fibrose (ponti, appendici).

Anche negli animali da me osservati le sedi di predilezione per questo processo sembrano essere l'angolo epatico sinistro, in prossimità dell'impianto del ligamento laterale sinistro e sopratutto le vicinanze della vena cava inferiore.

Nel cavallo e nel gallo si hanno altre sedi degne di nota; nel primo una estesissima riduzione in corrispondenza dell'impianto del ligamento laterale destro, la quale è in rapporto probabilmente all'enorme sviluppo del colon in questo animale, nel gallo la zona di riduzione con vasi biliari aberranti oltrechè nelle vicinanze della vena cava, si trova nel margine sinistro del lobo sinistro in ragione del rapporto di questo margine collo stomaco muscolare e le arcate costali.

La costatazione fatta nel cavallo da me e da altri autori (Ellenberger) che la zona di riduzione del lobo destro può essere enorme e questo lobo durante la vita extra-uterina può perdere la sua predominanza volumetrica sul lobo sinistro messa in rapporto con lo svilupro del colon, conferma che nel fenomeno il quale conduce ad uno sqnilibrio notevole di volume tra le due metà del fegato e che negli altri animali si verifica a detrimento del lobo sinistro, entri in gran parte almeno in un periodo secondario, la compressione da parte dello stomaco.

La struttura dei vasi biliari aberranti salvo modificazioni attribuibili a processi regressivi non differisce da quella dei comuni basi biliari.

Le cosidette ghiandole mucoso biliari annesse a questi vasi sono formazioni di diversa specie: cripte, estroflessioni, tubolari o saccate, anche a forma di piccoli grappoli. Queste sono sostanzialmente identiche a quelle che si conoscono nei vasi biliari comuni. Una parte delle formazioni saccate o tubolari altro non sono che resti di collaterali delle quali si è mantenuto solo un tratto immediatamente adiacente al vaso nel quale sboccano. Vi sono artefati prodotti da stravasi circoscritti delle masse d'iniezioni, che allo studio dei vasi biliari aberranti su oggetti iniettati e diafanizzati senza un controllo scrupoloso colla osservazione microscopica di tagli seriali colorati, possono imporre come appendici adenoidi.

È dubbio se fra queste appendici vi siano vere e proprie ghiandole.

Negli epiteli dei vasi biliari aberranti si possono constatare dei fenomeni attestanti una attività secretoria che si estrinsecano colla produzione di granuli e plasmosomi che col metodo di Galeotti si tingono con lafuxina o col verde di

metile. Oltre che per granuli fuxinofili il meccanismo di secrezione può aver luogo anche per filamenti tingibili colla fuxina.

Sotto il nome di vasi biliari aberranti si devono intendere dei rami dell'albero blliare terminanti a fondo cieco. Essi sono situati da prima nel tessuto epatico perdono secondariamente i rapporti normali delle loro radici d'origine col parenchima epatico per una atrofia di questo tessuto, accompagnata da sclerosi dei tratti corrispondenti del fegato.

Bibliografia

Ancel et Senceret. *Ligaments hépatiques accessoires chez l'homme;* in: Journ. Anat. Phys. T. 39. 1903.

Aschoff. *Bemerkungen zur pathologischen Anatomie der Cholelithiasis und Cholecystitis;* in: Verhan. Dentsch. Pathol. Gesellsch. 1905.

Balfour. *Handbuch der vergleichenden Embryologie* lena, 1881.

Id. *A treatise of comparate Embryology.* 1885

Barpi U. *Contributo alla conoscenza dei vasi aberranti del fegato in alcuni animali domestici;* in: Monit. Zool. Ital. (11 nota) Vol. 17. 1906.

Barpi U. e Tornello S. G. *I vasi aberranti del fegato dei Solipedi;* ibid. (1 nota) Vol. 12. 1901.

Beale L. S. *On the ultimate arrangement of the biliary ducts and some other points in the anatomy of the liver of vertebrates animals;* in: Philosoph, Transact. London Vol. 146. 1856.

Id. *Lecture on the minute anatomy of the liver;* in: Medic. tims and Gazette. N. 299, 302, 305. 306. 1856.

Id. *On the liver;* in: Arch. Med. N. 5. 1872.

Bertelli. *(cit. sec. Buy);* in: Arch. Sc. Med. 1875.

Bertin. *Sur le cours du sang dans le foie du foetus humaine;* in: Mem. Accad. Sc, Paris 1753.

Bolay R. *Recherches sur le glandes de la vèscicule biliaire à l' état normale et pathologique.* Lausanne 1899.

Bounis H. et Bouchard A. *Trattato d' anatomia umana.* Vol. II. Trad. G. Antonelli (Ed. Vallardi).

Brachet A. *Recherches sur le développement du diaphragme et du foie chez le lapin;* in: Journ. Anat. Phys. Année 31. 1895.

Id. *Recherches sur le développement du pancreas et du foie.* (Sélaciens Reptiles, Mammifères), Ibid. Année 32. 1896.

Id. *Die Entwickelung und Histogenese der Leber und des Pankreas;* in: Ergeb. Anat. Entwic. Bd. 6. 1896.

Braus H. *Untersuchungen zür vergleichenden Histologie der Leber der Wirbeltiere.* Habilit. Schr. Iena 1896.

Broman I. *Beschreibung eines menschlichen Embryo von beinahe 3 mm. Lange;* in: Morphol. Arbeiten (Schwalbe) Bd. 5. 1896.

Id. *Über die Entwicklung des Zwerchfells beim Menschen;* in: Ver. Anat. Gesellsch. 16.Verkand Halle. Erg. Heft. Anat. Anzeiger. Bd. 21. 1902.

Brouha M. *Recerches sur le développement du foie, du pancreas de la cloison mésenterique et des cavités hepato-enteriques chez les oiseaux;* in: Journal Anat. Phis. Année 34. 1898.

Bubenhofer A. *Über eimen Fall von kongenitalem Defekt* (Agenesie) der Gallenblase; in: Anat. Hefte. Abt. I. Heft. 82 (Bd. 27. Heft. 2).

Buy 1. *Les silons diaphragmatiques du foie;* in: Bibliogr. Anat. T. 13. 1904.

Cabibbe G. *Contributo allo studio istologico della cistifellea e del coledoco;* in: Atti Accad. Fisiocritici. Siena. Serie 4. Vol. 12. Anno 1900.

Id. *Contributo alla conoscenza della struttura della cistifellea e dei coledoco in alcuni vertebrati inferiori e nell'uomo;* ibid.

Carmichael E. Schott. *Note on the position of the gallbladder in the humah subject;* in: Journ. Anat. Phis. Vol. 37. W. Ser. Vol. 17, Part. I. 1902.

Cesaris - Demel. *Sui vasi biliari aberranti dal punto di vista anatomo-patologico;* in: Giorn. Accad. Med. Torino 1904.

Chiarugi G. *Istituzioni d'anatomia dell'uomo.* Vol. II. Part. 1. 1908.

Chon T. *Histologisches und physiologisches, über die grossen gallenwege der Leber.* Dissert. Breslau 1892.

Choronshitzky. B. *Die Entstehung der Milz, Leber, Gallemblase, Bauch speicheldrüse und des Pfortadersystems bei dem verschiedenen abteilunger der Wirbeltiere;* in: Anat. Hdfte. Abt. I. Heft. 42-43. (Bd. 13. Heft. 2-3) 1900.

Cruvelhier. *Anatomie Pathologique generale.* tome II.

Cutore G. *Sulle ghiandole intraepiteliali pluricellulari della cistifellea del cane e sulla loro affermata presenza nella mucosa uretrale muliebre;* in Arch. Ital. Anat. Embri. Vol. 5. 1906.

Czerni A. *Über Rückbildungsvorgänge an der leber;* in: Arch. Mikr. Anat. Bd. 35. 1890.

D'Agata G. *Sulla vescica fellea ed il ductus choledochus di alcuni mammiferi;* in: Intern. Monatsch. Anat. e Phis. 1908.

Debierre Ch. *Trattato d'anatomia dell'uomo.* Vol. II. Parte 2. (Trad. L. Tenchini) anno ? (Edit. Vallardi).

Ebner V. v. *Kölliker's Handbuch der Gewebelichre des Menschen.* VI Anfe. Bd. 3. I. Halfte. Verdauungsorgane. 1899.

Ellenberger. *Die Anatomie des Hundes.*

Ellenberger u. Gunther. *Grundriss der vergleichenden Histologie der Haussängeliere.* III. Auft. 1908.

Faure L. *L'appareil suspenseur du foie.* Paris. 1892.

Felix W. *Zur Leber und Pankreasentwickelung;* in: Arch. Anat. Entwick. (Anat. Abt. Arch. Anat. Phys.) 1892.

Ferrein A. *Mémoire sur la structure dei foie et de ses vaiseaux;* in: Mem. Accad. Scienc. Paris. 1733.

Id. *Sur la stsucture des viscères només glanduleux et particulierement sur celle des reins et du foie.* Ibid. 1749.

Forbeen. *Zur Entwickelung der Vogelleber;* in: Anat. Hefte Abs. I. Bd. I. Heft. 3. 1892.

Galeotti G. *Uber die Granulationen in den Zellen;* in: Internat. Monatschr. Anat. Physiol. 1895.

Gegembaur C. *Lehrbuch der Anatomie des Menschen.* Bd. 2 1896.

Id. *Vergleichende Analomie des Virbelliere mit Berücksichtegung der Wirbellosen.*

Gérandel. *La structure du foie chez l'homme;* in: Anat. Phys. T. 44. 1905.

Id. *Le foie du porc et le foie de l'homme;* in: C. R. Biolog. Paris. T. 62. N. 4. 1907.

Giacomini C. *Anatomia del negro* (III uemor.); in: Giorn. Accad. Med. Torino. 1884.

GIANNELLI L. *Ricerche macroscopiche e microscopiche sul Pancreas;* in: Atti Accad. Fisiocritici. Siena. Terie IV. Vol. V.

GÖTHE. *Beiträge zur Entwicklungsgeschichte des Darmkanals beim Hünchen.* Tubingen. 1867.

ID. *Die Entwicklungsgeschichte der Unke.* Leipzig. 1875.

ID. *Abhandlungen zur Entwicklungsgeschichte der Tiere.* 1890.

HAMMAB I. AUG. *Einige Plattenmodelle zur Boleuchtung der frühern embryonalen Leberentwicklung;* in· Arch. Anat. Enwicklgesch. (anai. Peic des Arch. für Anat. u. Physiol.) 1893.

ID. *Uder einige Kanptzugeder ersten embryonalen Leberentwicklung.;* in : Anat. Angeiger. Bd. 13. N. 8 9. 1897.

HANSEN. FR. C. C· *Eine Zuverlässige Bindegewebsfarbung ;* in: Anat, Anzeiger. Bd. 15. 1899.

HASSE. *Die Formen des menschlichen Körpers u. die Fornveränderungen bei der Atruung;* in: Arch. Anat. Entwick. (anat. Abt, des Arch. F. Anas. u. Physiol.) 1888 e 1890).

HASSE u. STRECKER. *Der menschliche Magen;* in: Arch. Anat. Entwick. (anat. Abt. des Arch. f. anat. u. Physiol.) 1905.

HENLE I. *Zur Physiologie der Leber.* Göttinger Wachrichten. N. 20. 1861.

ID. *Handbuch der Anatomie des Menschen (II Ausg.)* Bd. 2. Eingeweidelchre. 1873.

HIS W. *Anatomie menschlicher Embryonen.* Leipzig. 1880, 1882, 1885.

ID. *Mitteilungen zur Embriologie der Sängetiere und des Menschen;* in : Arch. Anat. Phys. Anat. Abteil. 1881.

ID. *zun. Studien an gehärteten Leichen über Form u. Lagerung des Magens ;* in : Arch. Anat. Entwickigesch (Anat. Abt. des Arch. f. Anae· und Physiol.) 1903.

HOCHSLETTER *Beiträge zur Entwichelungsgeschichte des Venensystems der Anmioten ; III Sänger;* in: Morph. Schrbrich Bd. 20. 1893.

ID. *Uber das Gekröse der hintern Hohl vene;* in: Anat. Anzeiger. Bd. III. 1888.

ID. *Entwickiungsgeschichte des Venensystems der Wirbeltiere;* in: Ergeb. Ant. Entwicklgesch. Hd. 3. 1893.

IONNESCO. *Anatomie topografique du duodenum.* Paris 1889.

KIERNAN F. *The anatomy and phisiologis of the liver ;* in : Philoph. Pransact. II Part. London. 1833.

KÖLLIKER A. *Entwicklungsgeschichte des Menschen und der höhern Tiere.* 1881.

ID. *Lehrbuch der Entwicklungsgeschichte des Menschen und des höhern Tiere.* 1879.

KOLLMANN I. *Lehrbuch der Entwicktuagsgeschichte des Menschen.* 1898.

KRAUSE. *Die Anatomie des Kaninchens.* 1862.

LAMBRON. Citato secondo Henle, Romizi; in: Arch. Général Medicine. 1841.

LANDAU. *Die Wanderleber und der Hängenbauch der Prauen.* Berlin. 1885.

LENE. *Uber die Haüfigkeit der Schnürleber;* These. Kiel 1891.

LEWIS FRED. T. *The developpement of the vena cava inferior,* in: Americ. Journ Anat. Vol. I 1961 - 1902.

LIVJNI F. *Sulla distribuzione del tessnto elastico nei vari organi del corpo umano.* (3. nota); in: Monit. Zool. ital. Vol. 10. 1899.

LUSCHKA H. *Die Drüsen der Gallemblase des Menschen;* in: Zeitsch. Rat. Medic. 3. R. Bd. 4. 1858.

ID. *Die Anatomic des menschlichen.* Bauches 1863.

MARTIN *Anatomie der Haussängetiere.* 1904.

MATHES. Citato da MAURER.

MATTEI. *Sulle cagioni dei solchi diaframatici del fegato;* in: Lo Sperimentale 1890.

MAURER I. *O. Hertwig's Handbuch der vergleichenden und experimentellere Entwicklungslehre der Wirbeltiere.* Bd. 2. Pflele 1. d-e Entwlckl. des Darmsystems 1906.

MEINERT E. *Welches ist die normale da9e des meuschlichen Magens ?* in: Vert. Deutsch. Gesell. Waturw. u. Artze. 71 Verhand. Munchen. 1899.

MERKEL FR. *Trattato di Anatomia topografica.* (Trad. G. Sperino). 1904.

MONTI, RINA. *Sulla morfologia comparata dei condotti escretori delle ghiandole gastriche dei vertebrati;* in: Boll, Scient. Pavia. Anno 2. 1898.

MORGAGNI. *De sedibus et causis morburum per anatomia indagatis.* Venetiis, 1761.

MULLER JOH. *De glandularum secernentium structura peritiori earumque prima formatione in homine atque animalibus.* Lipsiae. 1830.

ID. *Uber den Ban ler Leber*; in: Arch. Anat. Phys. Wineusch Medic. 1843.

NAU. *Le developpement du lobe gauche du foie;* in: Bul. Soc. Anatom. Paris. 1905.

OPPEL. A. *Lehrbuch der vergleichender mikroskopischen anatomie der Wirbeltiere;* III Peil. A Appel. Mund. hogle Baachspeicheleruse u. Leber. 1900.

PAY RULL. citato da V. EBNER.

PIPER H. *Die Entwicklung on Leber Pankreas u. Milz. Historischeritische Studie.* Dinert. Freiburg 1-3 1902.

POUGNOULT. *Dèveloppement du lobe gauche du foie.* Thèse. Paris. 1905.

PRENAUT A. *Elements d'Embryologie de l'homme et des vertebrè.* T· II. Organoyénie. 1896.

QUAIN I. *Trattato completo d'anatomia umana.* (Trad. G. Lachi) Vol. III. Splacnologia anno 3. (Editrice Libraria, Milano).

RAYNAL. *Recherches sur la vescicule biliaire.* Phèse. Poulouse 1894.

RANVIER L. *Les membranes muqueuses et le systeme glandulaire.* Le foie ; in : Journ. Mikrograf. Année 10. 1886.

RAYN. *Uber die Bildung der Scheidewrnd zwuischen Brust und Bauch höhle in Iängetierembryonen;* in: Arch. Anat. Entwickegesch. (Anat. Peil. des Arch. f. Anat. u. Physiol.) 1889).

RENAUT J. *Traité d'histologie pratique.* T. II, 2me Fasc. Paris. 1899.

REX H *Beiträge zur Morphologie der Sângatierleber;* in: Morph. Iahrb. Bd. 14. 1888.

RIESS L. *Beiträge zur Structur der Gallengänge der meusche. Lebee. Reiehert* ; in: Arch. Anat. Phis. Wissenschaffe. Medic. 1863.

ROMITI. *Trattato d'anatomia dell'uomo.* Parte V. Anno ? Ed. Vallardi.

RUGE G. *Die äussem Fornverhältuisse der Leber bei den Primaten. Eine vergleichend - anatomische Untersuchung;* in: Morphol. Jalirb. Bd. 29, 1902.

SABOURRIN. CH. *Recherches sur l'anatomie normale et pathologique de la glande biliaire de l'homma.* Paris. 18_8. (Contiene l'elenco delle pubblicazioni dell'autore sul fegato).

SAPPEY PH. C. *Traité d'anatomie descriptive.* T. IV. Splanchnologie. 1875.

ID. *Traité d'anatomie generale.* 1894.

SCAFFIDI V. *Uber die cytologhischen Veranderungen im Pankreas nach Resection und Reitzung des Vagus und Sympaticus*; in: Anat. Physiol. 1907.

SCHACHE. *Vergleichendehistologische Untersuchungen über den Bau der Gallengävge und Beitrage zur vergleichenden Histologie der Leber der Haussangetiere.* Tissert. Veter. Zurich. 1907.

SCHENK. citato da BARPI. *Elementi d'istologia normale dell'uomo*, Trad. A. Monti. Annot. G. Golgi. Milano.

SHIKINANNI I. *Beiträge zur mikroskopischen Anatomie der Gallemblase;* in: Anat, Hefte. Abth. I. Heft. 110. (Bd. 36. Heft. 1.) 1908.

SOBOTTA I. *Atlas und Grundriss der Histologie und mikroskopischen Anatomie des Menschen.*

ID. *Atlante e compendio di Anatomia descrittiva dell'uomo.* Trad. C. della Valle 1906.

ID. *Atlante e compendio d'istologia e anatomia microscopica dell'uomo.* Trad. Pardi. 1903.

STÖHR PH. *Lehrbuch der Histologie nnd mikroskopischen Anatomte des Menschen.* 10 aufe 1902

SWAEN A. *Recherches sur le developpement du foie, du tube digestive, de l' aavvicire cavité du péritoine et du mésentère* (I Partie Lapin); in: Journ. Anat. Phys. Anne 32. 1896.

ID. II. Partie *Embrions humains.* Ibid. annèe 33. 1897.

FAROZZI G. *Osservazioni anatomiche ed embriologiche sopra il legamento triangolare sinistro del fegato;* in: Arch. Ital. Anat. Embriol. Vol. III. 1904.

TESTUT L. *Trattato di anatomia umana.* Vol. IV. *Apparato della digestione* ecc. Trad. G. Sperino. 1904.

TECTUT e JACOB. *Trattato di analomia topografica.* Trad. R. Fusari. 1905.

THEILE. *Artikel « Leber »* in R. Wagner.s Handwörterbuch der Physiologie Bd. 2: 1844.

TIGRI. *Sopra un' anomalia del muscolo diaframma e sulla conseguente anormale conformazione del fegato;* in: Arch. Med. Chirurg. Igiene. Roma. 1873.

TOLDT C. *Lehrbuch der Gewebelehre mit vorzugsweiser Berücksichtigung des menschlichen Körpers.* Stuttgart. 1888.

TOLDT C. u. ZUCKERKANDL E. *Uber die Formund Texturveranderungen der menschlichen Leber wöhrend des Wachstums;* in : Sitz. Accad. Wissenss. Wien. Mat. Nat. Hlasse. Abt 3. Bd. 72. Sitz. Nov. 1875. Wien. 1876.

TOURNEUX F. *Precis d'Embryologie humaine.* Paris 1898.

VERSARI R. *Morfologia dei vasi sanguigni arteriosi dell' occhio dell' uomo e di altri mammiferi* in: Ricerche Lab. Anat. Roma. Vol. 7. fasc. III e IV.

WEBER E. H. *Annotationes anatomicae et physiologicae.* IV-VIII. Lipsiae 1841, 1842.

ID. *Uber den Bau der Leber des Menschen und einiger Tiere;* in: Müller's Areh Anat. Pflysiol. Med. 1843.

WEDL. *Uber die tranbenförmingen Gallengangdrüsen;* in : Sitzber. Accad. Wissensch. Wien. Mat. nat. Wisseuch. Classe. Bd. 5. 1850.

WERTHEIMER. *Le développement du foie et du système porte abdominale* These. 1880.

ZAHN. *Note sur les plis respiratoires du diaphragme et les sillons diaphragmatiques du foie;* in Rev. Médic. 1882.

ZIMMERMANN K. W. *Beiträge zur Kemetniss einiger Drüsen und Epithelieu;* in: Arch. Mikr. Anat. Bd. 52. 1893.

ID. *Uber Anastomosen zwischen der tubuli der serösen Zungen drüsen des Menschen ;* in: Anat. Anzeiger. Bd 18. 1900.

ZUMSTEIN. *Uber die Eatwicklung der vena cava inferior, beim Maulwurfe und Kaninchen;* in: Anat. Hefte I. Abt Heft. 32. Bd. 10. H. 2. 1898.

SPIEGAZIONE DELLE TAVOLE 7-8-9-10

Fig. 1. *Ponte di sostanza epatica teso dietro la vena cava inferiore* tra il lobo di Spiegel ed il lobo destro. Si vede un tratto dell'area epatica sprovvista del rivestimento fibro-peritoneale; essa si estende ad una piccola parte del lobo di Spiegel.
Dal fegato di un feto a termine.

Fig. 2. *Assenza di ponte dietro la vena cava inferiore.* A sinistra della vena cava inferiore, il lobo di Spiegel con un processus papillaris enormemente sviluppato, a destra della vena un tratto del lobo destro; il margine destro del lobo di Spiegel è rivestito dal peritoneo che si inflette nel solco tra il lobo e la vena dal fegato di un bambino.

Fig. 3. *Ponte fibroso dietro la vena cava inferiore.* Si scorgono in esso dei rami dell'albero biliare iniettati. Un tratto di rivestimento fibro-peritoneale che aderiva al ponte è stato dissecato e rovesciato sul lobo di Spiegel; questo lobo è piccolo ed appiattito.
Dal fegato di una donna di 65 anni.

Fig. 4. *Ponte fibroso dietro la vena cava inferiore escisso e diafanizzato. contenente ricche arborescenza di vasi biliari iniettati.* Al lato sinistro che si continuava nel lobo di Spiegel è conservato un tratto di sostanza epatica assottigliato a linguetta, al centro del ponte si vedono delle piccole reti di fini condottini biliari. Alcuni di questi riuniscono anastomoticamente i rami dei due territori dell'albero biliare che giungono nel ponte.
Dal fegato di uomo di 45 anni.

Fig. 5. *Pezzo trattato come il precedente.* Le maglie losangiche sono formate da ramicelli dall'albero portale nei quali la iniezione è passata per stravaso.
Dal fegato di una donna di 26 anni.

Fig. 6. *Lobo sinistro del fegato di un feto del IV mese*, col ligamento triangolare sinistro ed un tratto di diaframma. Si vede la faccia inferiore del lobo, con la escavazione gastrica, più pronunciata in alto dove raggiunge il tratto mediale del margine postero-superiore del lobo. L'angolo epatico sinistro si solleva in una piccola piramide, aderente alla faccia inferiore del ligamento triangolare sinistro.

Fig. 7. *Fegato di un feto del V mese* (faccia inferiore). È conservato il ligamento triangolare sinistro ed un tratto del diaframma. A destra in alto l'area epatica sprovvista di rivestimento fibro-peritoneale. Accanto ad essa (parte superiore delle perzioni centrali) il lobo di Spiegel con un processus papillaris pronunciato. Tra questo lobo e la zona priva di rivestimento, si vede la vena cava inferiore resecata che penetra sotto il ponte epatico. Nel lobo sinistro accanto al sulcus pro ductu venoso Arantii (a sinistra del lobo di Spiegel) si vede il tuber omentale; all'innanzi da questo il processus triangularis. Il margine postero-superiore del lobo sinistro è deviato e corrisponde alla porzione superiore e più pronunciata nella quale

FIG. 1

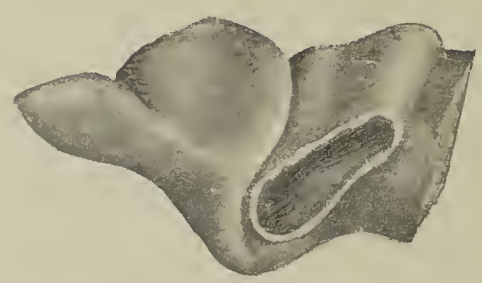

FIG. 2

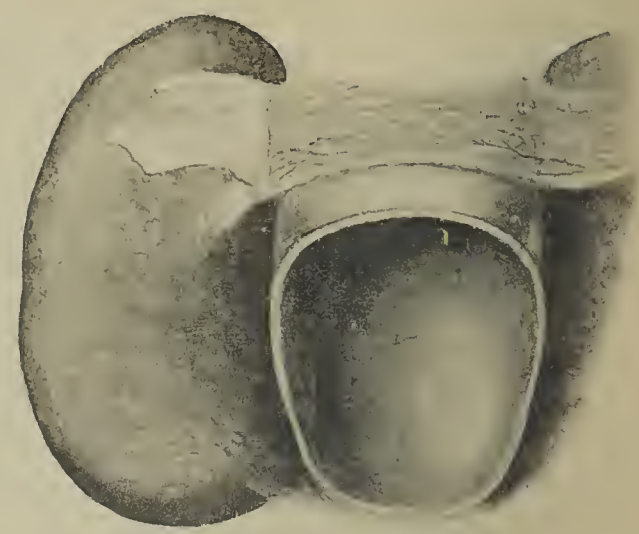

FIG. 3

FIG. 4

FIG. 5



FIG. 6

FIG. 7



FIG. 8

FIG. 9



FIG. 10

FIG. 11



FIG. 12

FIG. 13

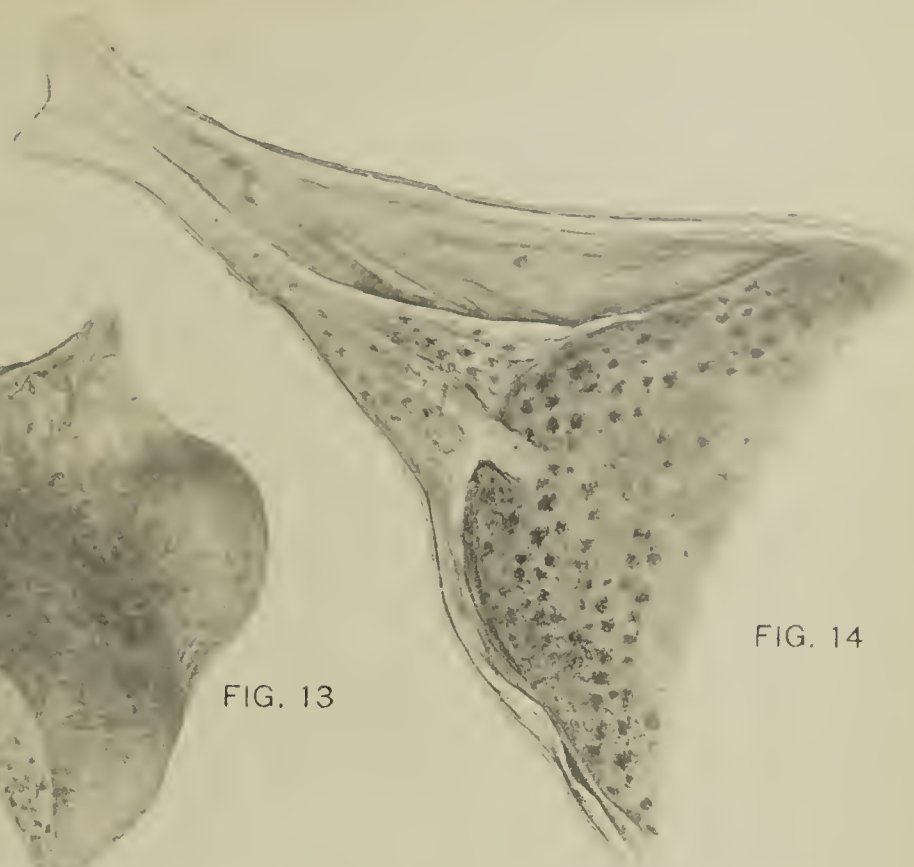

FIG. 14

FIG. 15

FIG. 16

FIG. 17

FIG. 18

FIG. 19

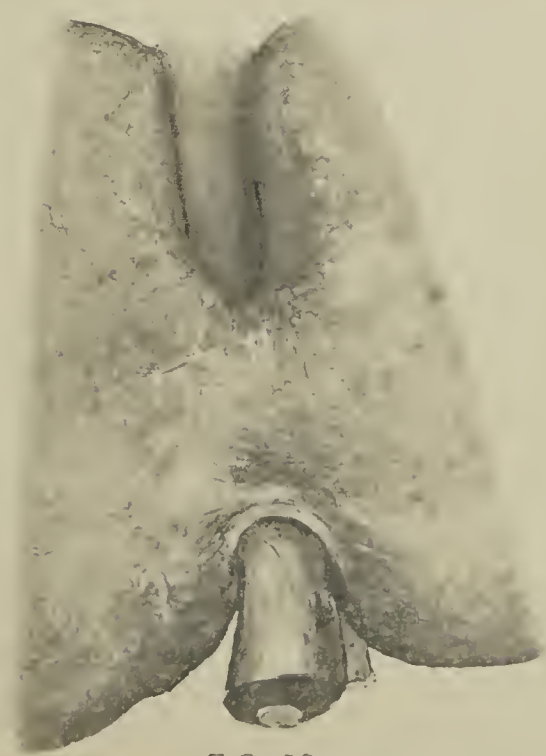

FIG. 20

Fotot. Danesi - Roma

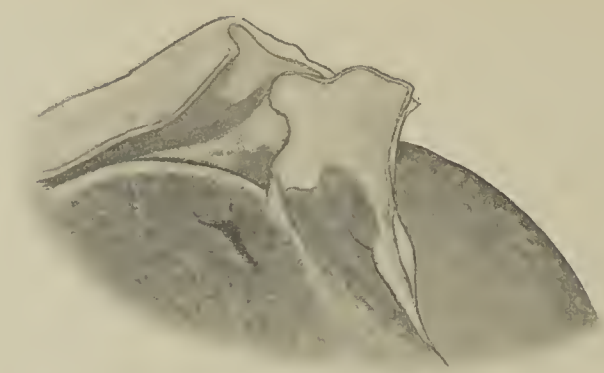

FIG. 21



FIG. 22

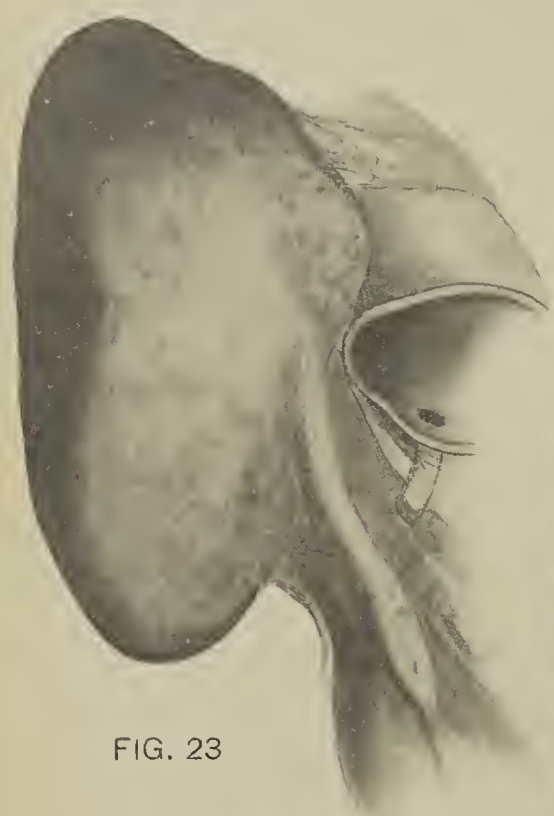

FIG. 23

FIG. 24

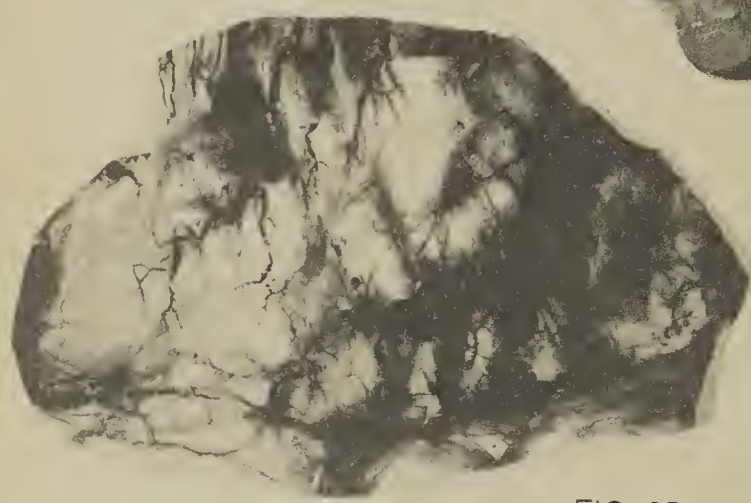

FIG. 25

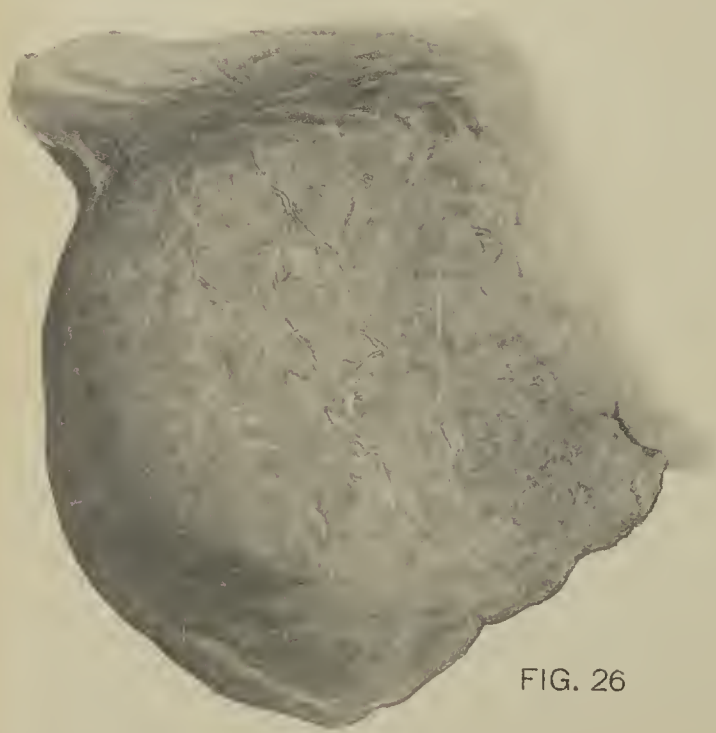

FIG. 26

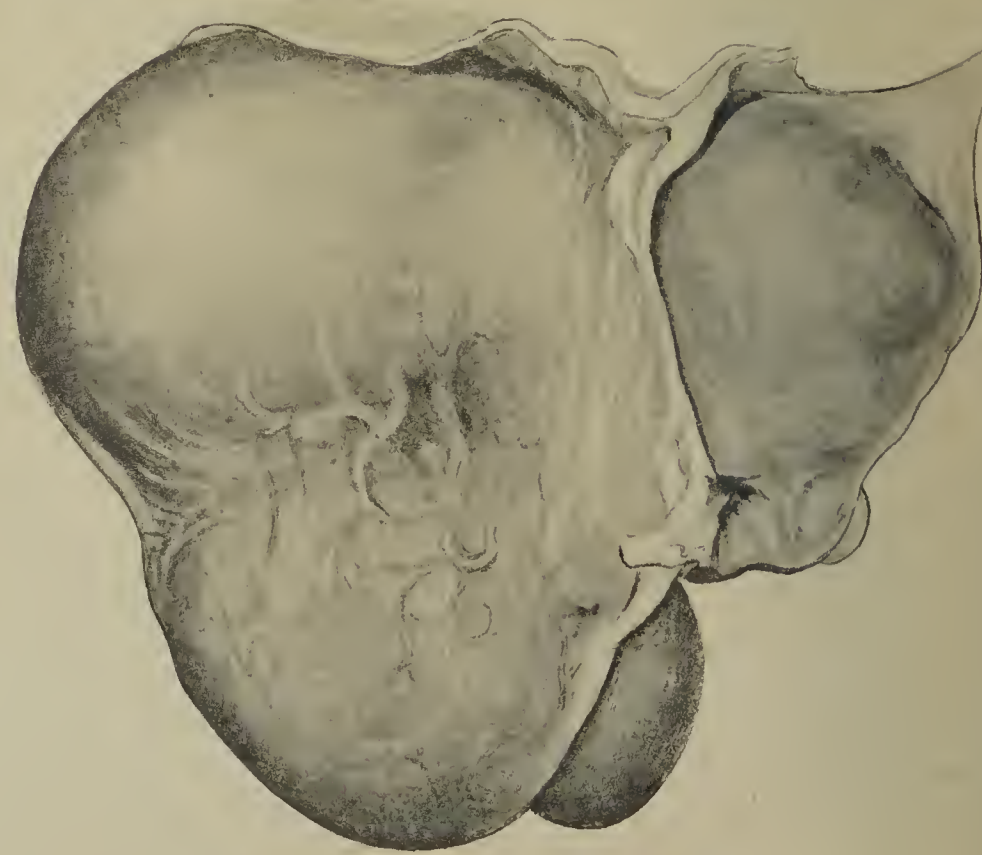

FIG. 27

FIG. 28

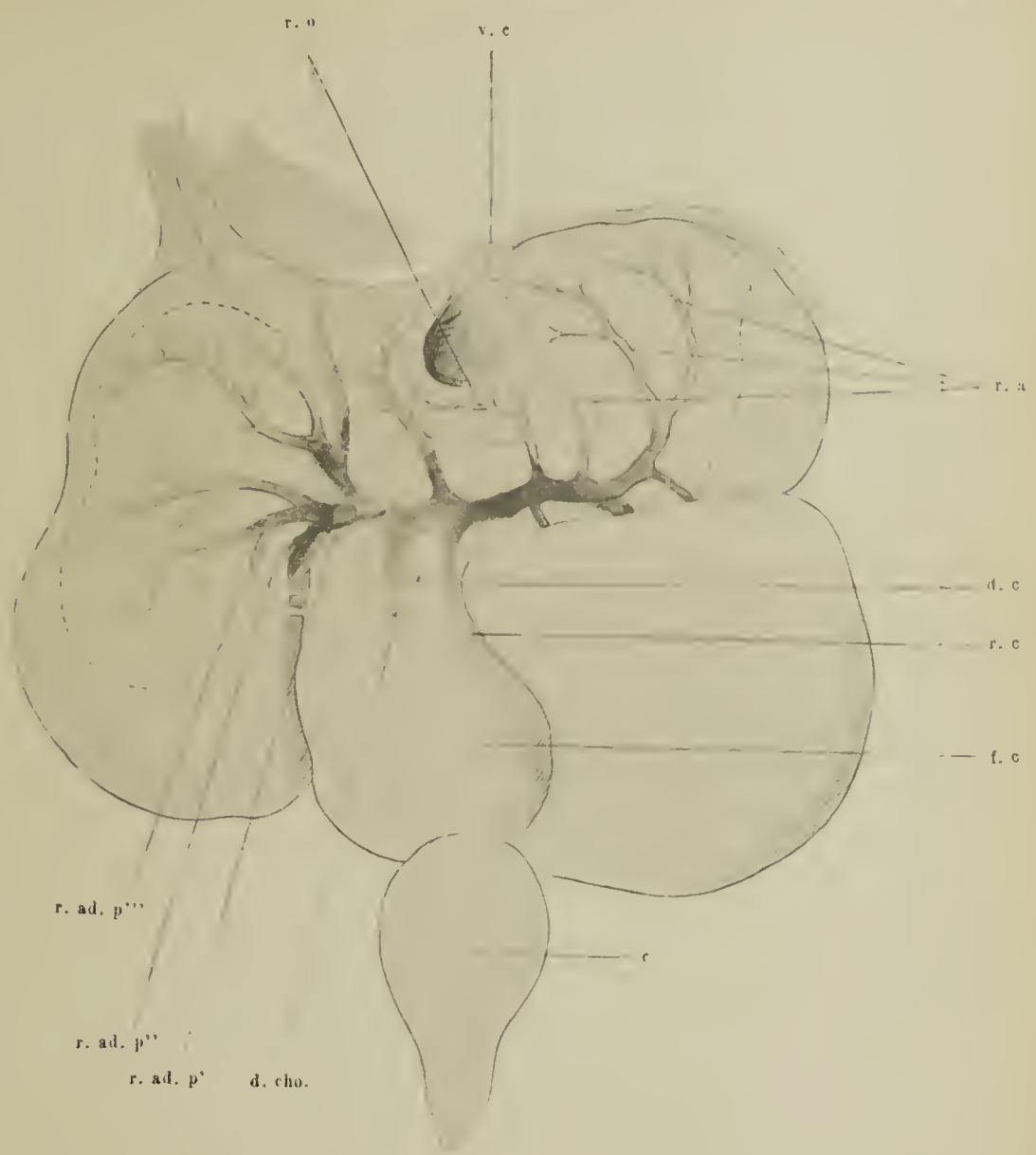

FIG. 29

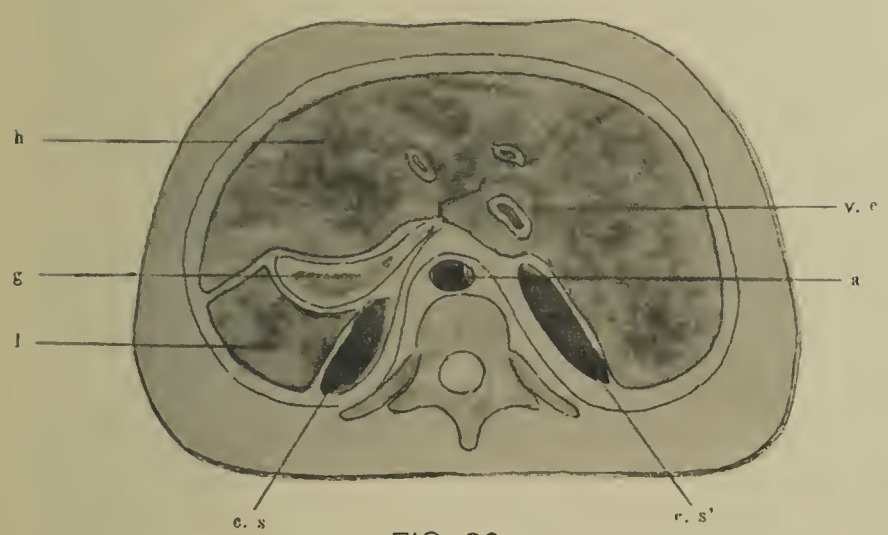

FIG. 30

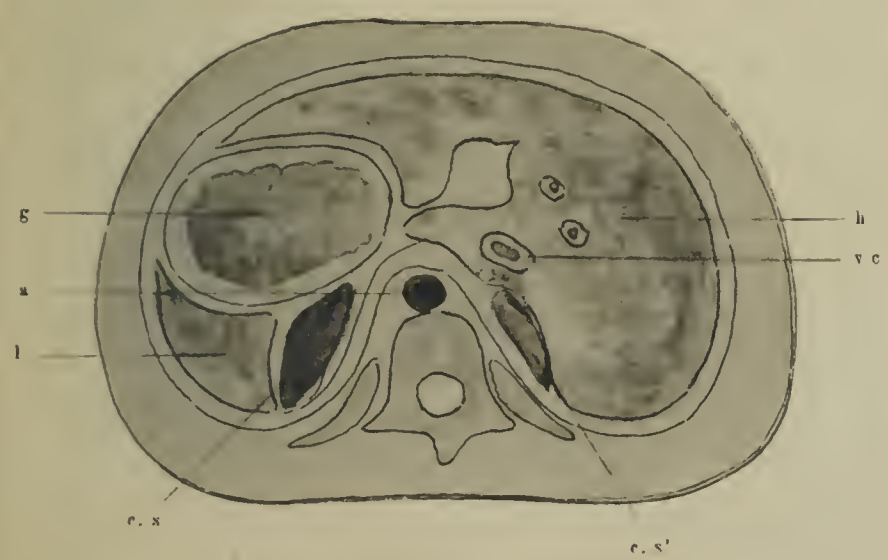

FIG. 31

FIG. 32

Fotot. Danesi - Roma

FIG. 33

FIG. 34

FIG. 35

FIG. 36



FIG. 37

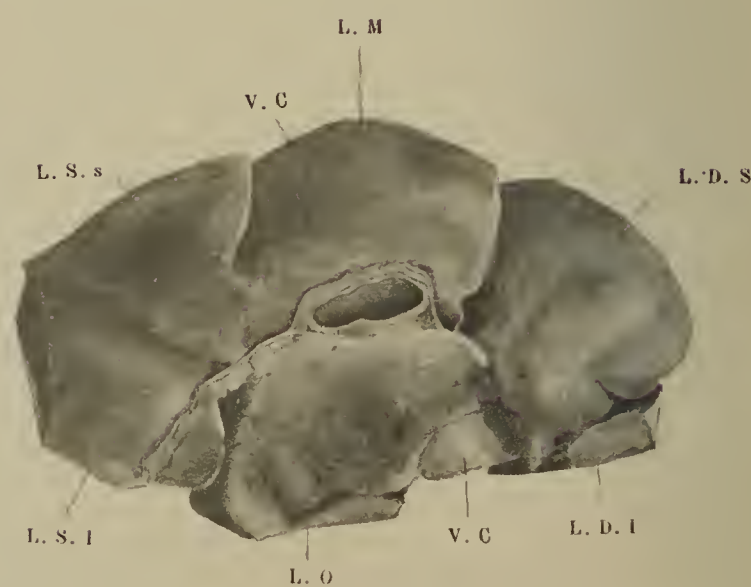

FIG. 38

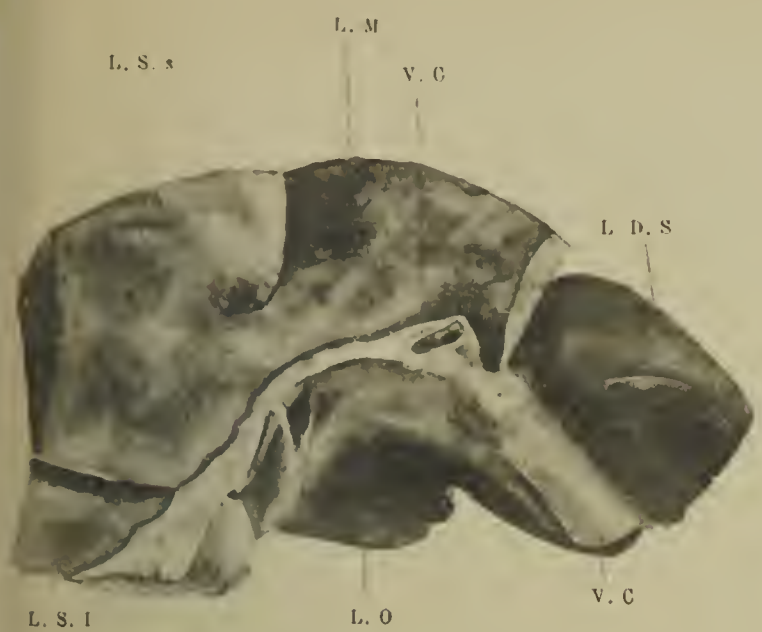

FIG. 39

FIG. 40

FIG. 41

FIG. 42

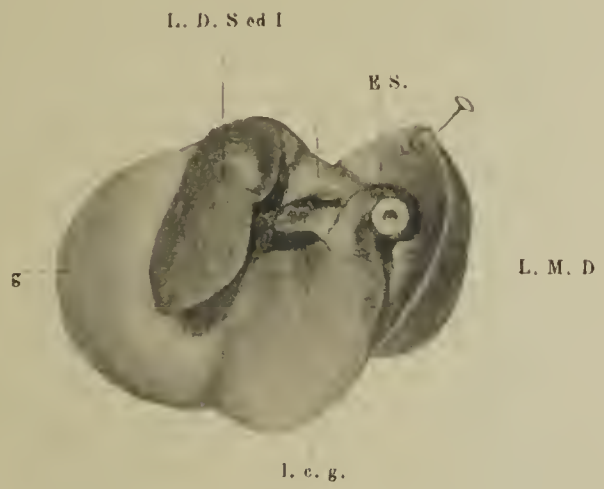

FIG. 43

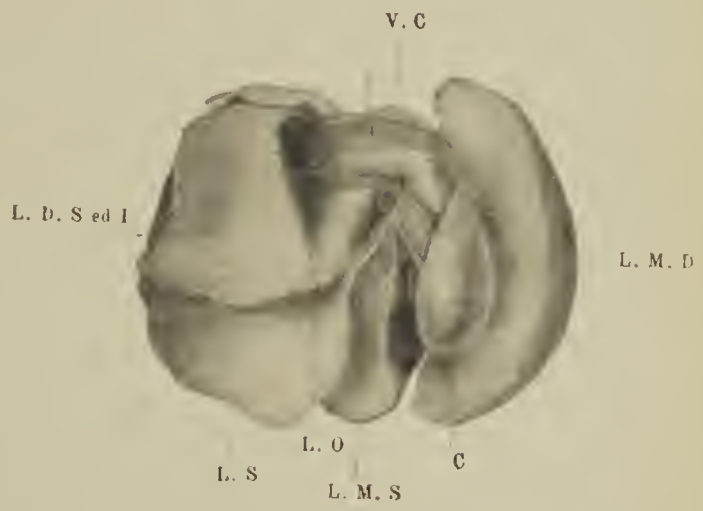

FIG. 44

FIG. 45

FIG. 46

Fotot. Danesi - Roma

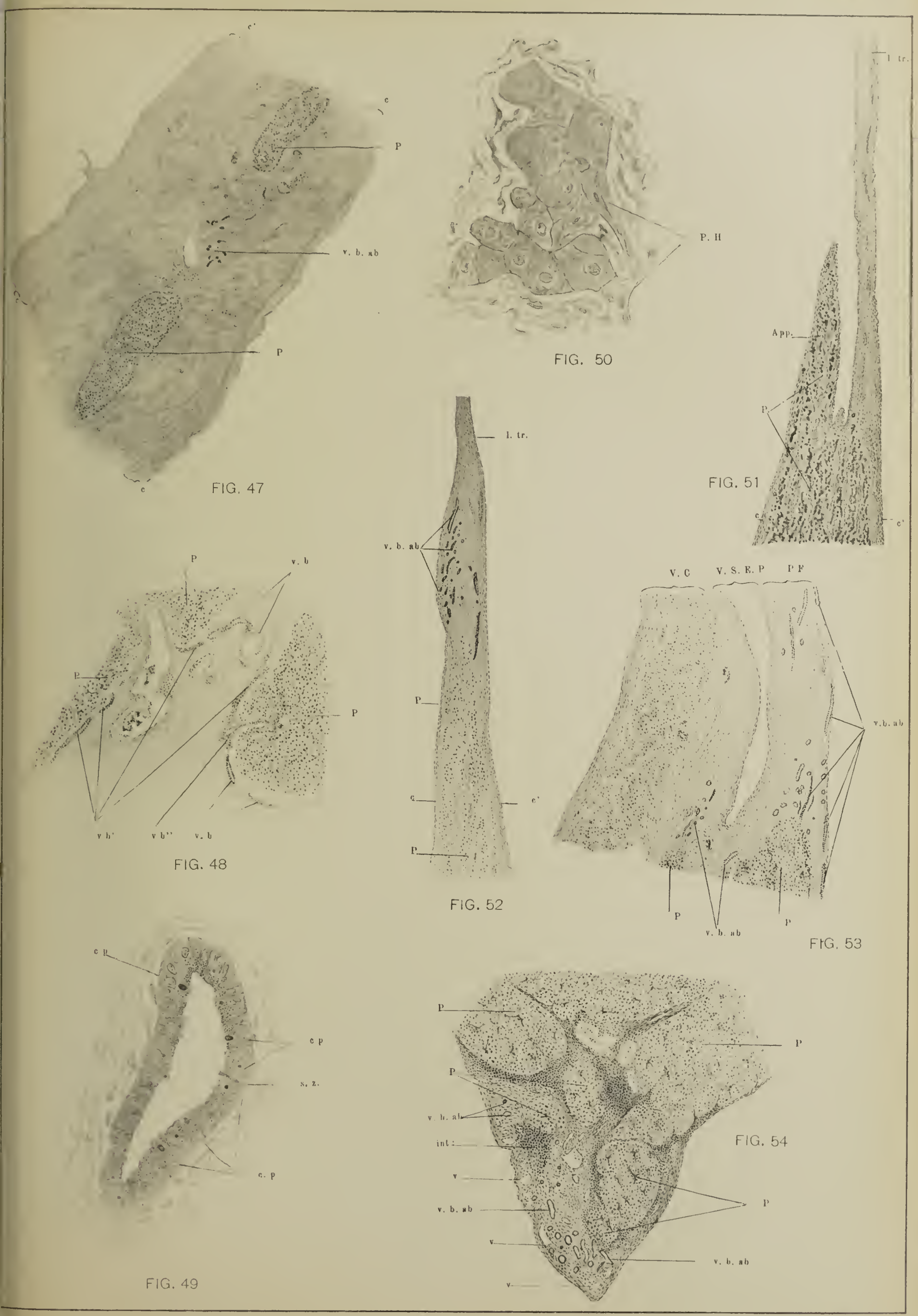

Fotot. Danesi - Roma

si colloca il fondo dello stomaco. Il margine dell'impressione gastrica si solleva in una piccola piramide che raggiunge la faccia inferiore del diaframma. Il ligamento triangolare sinistro non si inserisce al margine postero-superiore del lobo sinistro e non raggiunge il margine epatico.

Fig. 8. *Lobo epatico sinistro di un feto del IX mese di vita intrauterina* (visto dall'alto). Il ligamento triangolare sinistro è rovesciato in avanti sulla faccia convessa dal lobo sinistro e vi è fissato con uno spillo. L'impianto epatico del ligamento ha luogo a distanza dal margine postero-superiore, e non raggiunge il margine epatico sinistro. Il margine falcato libero del ligemento triangolare sinistro si continua in un ispessimento filiforme della capsula epatica, ispessimento che decorre lungo il margine epatico sinistro. Alla deviazione che il margine epatico postero-superiore offre verso sinistra corrisponde il fondo dello stomaco. La deviazione è situata più a sinistra che le corrispondenti dei fegati rappresentati nelle figure 4 e 6.

Fig. 9. *Angolo epatico sinistro di un bambino di un anno e mezzo* (visto dalla faccia inferiore). È conservato il ligamento triangolare sinistro ed un tratto di diaframma; l'angolo si solleva in una piramide aderente alla faccia inferiore del ligamento triangolare sinistro, è assottigliato. Nell'area assottigliata si vedono arborescenze di vasi biliari iniettati.

Fig. 10. *Angolo epatico sinistro di una bambina di anni due e mezzo.* E' raffigurato dalla faccia antero-superiore assieme al ligamento triangolare sinistro e ad un tratto di diaframma.

Il ligamento triangolare sinistro è fenestrato per mostrare il rapporto della sua linea d'inserzione col margine epatico postero-superiore. Il margine falcato, libero del ligamento non raggiunge il margine epatico sinistro ma si continua con un ispessimento filiforme della capsula epatica.

Fig. 11. *L' Objetto della figura precedente*, visto dalla faccia postero inferiore. Si vede che l'angolo epatico (stirato in avanti ed un pò in alto) è assottigliato in una laminetta contenente isole di sostanza epatica, aderente alla faccia inferiore del ligamento triangolare sinistro dal quale però nettamente si delimita.

Fig. 12. *Angolo sinistro del fegato di una donna di 55 anni.* Il margine falcato del ligamento triangolare sinistro raggiunge il margine epatico sinistro e si continua nell'orletto fibroso del quale questo margine è fornito.

Fig. 13. *Angolo sinistro del fegato di una donna di 70 anni.* Il ligamento triangolare sinistro è reciso lungo il suo impianto sul fegato. L'angolo epatico è assottigliato e di forma quadrilatera, ridotto ad una lamina fibrosa contenente diverse arborescenze di rami portali e biliari. Un'altra area di forte riduzione, a forma triangolare, si nota sul margine epatico sinistro. Queste due aree sono unite da una depressione nella quale la sostanza epatica ancora persiste, ma è assottigliata. Tutte queste depressioni delimitano un tratto rotondeggiante di fegato, in corrispondenza al quale anche il margine epatico sinistro è arrotondato e molto grosso.

Fig. 14. *Angolo epatico sinistro* (faccia inferiore) con una enorme appendice fibrosa triangolare parzialmente aderente al ligamento triangolare sinistro del quale è raffigurato solo un tratto. Sono iniettati i vasi biliari. I margini dell'appendice alla sua base si continuano nei margini epatici postero superiore e laterale, forniti di orletti fibrosi. L'orletto fibroso del margine laterale sinistro è largo ed accartocciato.

Fig 15. *Angolo epatico sinistro di una donna di 90 anni.* Il margine epatico postero-superiore

è fornito di orletto fibroso, su di esso s'impianta una plica del ligamento triangolare sinistro che lo stira un poco in alto. Il resto del ligamento triangolare sinistro fino alle sue porzioni laterali non si inserisce al margine epatico. Le porzioni laterali del ligamento portano nella faccia inferiore un' appendice fibrosa estesa, contenente noduli di sostanza epatica.

Fig. 16. *L'appendice fibrosa dell' obietto della fig. 14 escisa e diafanizzata.* Dal ligamento triangolare sinistro è stato asportato un tratto a guisa di finestra.

Fig. 17. *Dettaglio della figura precedente.*

Fig. 18. *Ponte sulla fossa del ligamento rotondo.* Con un tratto del lobo sinistro e del lobo quadrato dal fegato di un bambino di 2 anni.

Fig. 19. *Fossa del ligamento rotondo con ponte filiforme* (dal fegato di una donna di 34 anni).

Fig. 20. *Largo ponte epatico sopra il solco del ligamento rotondo.* Il margine anteriore del ponte é ridotto ad orletto fibroso contenente vasi biliari. Dal fegato di un uomo di 58 anni.

Fig. 21. *Angolo epatico postero-superiore destro col ligamento triangolare.* Tra i foglietti del ligamento si vede una piramide di sostanza epatica a margine sfilati. Dal fegato di un bambino a 9 anni.

Fig. 22. *Incisura della cistifellea, fornita di orletto membranoso,* nel quale si vedono due tronchi biliari bifoccarsi ed i 4 rami risultanti anastomizzarsi per inoculazione a due a due. Dal fegato di un uomo di 22 anni.

Fig. 23. *Lobo caudato o di Spiegel.* La coda accanto e sotto la vena cava è depressa e mostra l'ispessimento della capsula caratteristica dei tratti di fegato ridotti per una prolungata compressione: nell'originale vedonsi anche rami biliari sotto capsulari non visibili nella figura. Dal fegato di una donna di 48 anni.

Fig. 24. *Fegato di donna d' anni 75* enormemente deformato per compressione da busto. Nel lobo sinistro tre solchi diaframatici.

Un trato del lobo destro ed il lobo quadrato sono ridotti ad una appendice fibrosa, spessa pochi millimetri, contenenle una grande quantità di rami biliari. Il margine epatico tagliente è fornito di un ricco orlo fibroso, pure contenente vasi biliari aberranti.

Fig. 25. *Un tratto della zona ridotta a membrana fibrosa del fegato rappresentato nella figura precedente* che mostra i vasi biliari in esso contenuti (iniettati). Pezzo diafanizzato, fotografato per trasparenza.

Fig. 26. *Tratto del lobo destro del fegato di una donna di 62 anni.* Solco costale di leggero grado. Si scorgono vasi biliari sotto capsulari (iniettati).

Fig. 27. *Fegato di donna di 89 anni,* atrofia senile, solco costale pronunciatissime a destra, con vasi biliari sotto capsulari enormi. A sinistra nel punto di massima curvatura al margine taglienti dove esso da anteriore si fa laterale sinistro, una zona di riduzione pronunciata con una cisti.

Fig. 28. *Dettaglio della figura precedente* margine epatico sinistro (porzione postero-superiore viso dalla faccia inferiore).

Fig. 29. *Distribuzione dell' albero biliare (schema).*

c. = cistifellea, scollata dalla fossa e rovesciata in avanti.
d. c. = dotto cistico (moncone).
d. ch. » coledoco.
f. c. = fossa della cistifellea.
r. a. = rami adscendentes.

r. ad p' = ramo al ponte, proveniente dal ramo sinistro del dotto epatico, ed appartenente al territorio del solo arcuato.

r. ad p'' = ramo al ponte che decorre nella plica peritoneale da me descritta e penetra nel tuberocolo o processo triangulare.

r. ad p''' = ramo al ponte appartenente alle porzioni inferiori del lobo sinistro

r. o. = rami omentali.

v. c. = vena cava inferiore.

Fig. 30. *Rapporti del fegato coi principali organi ad esso vicini*, da un feto del X mese di vita intra-uterina.

Fig. 31. Idem da un bambino di 10 giorni.

a = aorta.

c s' c s' = capsula surrenale sinistra e destra.

g = stomaco.

h = fegato.

b = milza.

v. c. = vena cava inferiore.

Fig. 32. Condottino interlobulare che si sfiocca in un reticolo terminale; si vedono anche terminazioni a fondo cieco rigonfiato. Da un'appendice fibrosa del lolo sinistro.

Fig. 33. *Condottino interlobulare* che si sfiocca in alcuni rami che formano delle maglie e con rami termicali ciechi, rigonfiati. Dal ponte fibroso dietro la vena cava.

Fig. 34. *Condottino interlobulare* con rami disposti in una rete e con molte terminazioni a a fondo cieco, rigonfiate ad ampolla.

Dal pezzo rappresentato nella fig. 35.

Fig. 35. *Rami biliari: enettati.* Tratti lisci e tratti con appendici di varie forme si susseguono; alcuni rami hanno doppio contorno.

Fig. 36. *Dettaglio della precedente.* Vaso a doppio contorno. Il doppio contorno è dato da una leggiera infiltrazione della massa d'iniezlone tra gli elementi cellulari epiteliali e la parete vasale connettivale. A destra si vede che l'iniezione ha invaso tutto lo strato delle cellule epiteliali.

Fig. 37. *Grosso ramo biliare con appendici ad otricolo.* Si vede come in una di queste appendici sbocca un canalicolo biliare sottile, che si divide poi in due branche, una delle quali termina a fondo cieco.

Fig. 38. *Faccia cafalica dorsale del fegato di un cane giovane.* E' stato asportato il diaframma coi legamenti. Dietro la vena cava si vede una parte di sostanza epatica che riunisce al lobo omentale al lobo destro.

Nomenclatura secondo (Rex)

L.D.i lobo destro inferiore (resecata).

L.D.s » » superiore.

L.M. » medio.

L.O. » ometale.

L.S.i » sinistro inferiore.

L.S.s » » superiore.

Fig. 39. *Faccia cefalica dorsale del fegato di un cane vecchio.* E' stato asportato il diaframma coi ligamenti ed un tratto del lobo medio; dietro la vena cava passa un ponte di sostanza fibrosa solo da ciascun lato del vaso si vede una lingua sottile di parenchima epatico spingersi nella semicirconferenza posteriore del vaso.

Fig. 40. *Angolo postero-superiore sinistro del lobo principale sinistro di un cane.* E' conservato il ligamento triangolare sinistro ed un tratto di diaframma. Si vede come l'an-

golo epatico è fornito di un appendice fibrosa sottilissima che si confonde col ligamento triangolare sinistro, tranne per un tratto del margine postero-superiore dell'appendice. Nella appendice compaiono alcuni esili arboerescenze rami biliari iniettati.

Fig. 41 e 42. *Lobo sinistro del fegato di un gallo di 5 anni.* La fig. 42 mostra il lobo dalla faccia ventrale; nella insenatura soprastante nelle due figure alle scissure che dividono il lobo sinistro in lobi secondarii, si vede nel margine epatico una zona di riduzione di aspetto biancastro.

Fig. 43. *Fegato e stomaco di un coniglio giovanissimo.*

E S = Esofago. g stomaco.

L D s ed i — Lobo destro superiore ed inferiore.

e e g = Ligamento epato-gastrico.

L M D — Lobo medio destro.

+ — Tratto di sostanza epatica che riunisce il lobo destro superiore ed inferiore ed il lobo omentale al lobo medio destro.

Fig. 44. *Fegato di un coniglio adulto.*

C — Cistifellea. L D s ed i — lobo destro superiore ed inferiore.

L M D — Lobo medio destro. L M S — Lobo medio sinistro.

L O — Lobo omentale. L S — Lobo sinistro. V C — Vena cava inferiore.

+ — Tratto di sostanza epatica che riunisce il lobo destro inferiore ed il lobo omentale al lobo medio destro, esso è assottigliato e nel centro per certi tratti ridotto ad una lamina fibrosa contenente resti di sostanza epatica.

Fig. 45. *Dal ponte dietro la vena cava di un uomo di 54 anni.* Colorazione delle fibre elastiche.

P — parenchima epatico. t sezione della tunica connettivale dei vasi biliari.

v ! — vasi biliari aberranti.

Fig. 46. *Dall' appendicite fibrosa dell' angolo sinistro del fegato di un uomo di 43 anni.*

c c' — Capsula fibrosa, più spessa nella faccia superiore (c').

P — Ultimi resti del parenchima epatico in corrispondenza del limite apparente del fegato.

P' — Cordoni di cellule epatiche nell' appendicite.

v b ab — Vasi biliasi aberranti del tipo dei condotti interlobulori.

Fig. 47. *Dall' appendicite fibrosa di una donna di 70 anni* (vedi fig. 15).

C C' — come fig. precedente.

P = Nodoli di parenchima epatico.

v b a — Vasi biliari aberranti.

Fig. 48. *Dal solco trasverso del fegato di un giovane di 22 anni.*

P P P — Parenchima epatico.

t f — Tessuto fibroso che tappezza il fondo del solco.

v b — Vasi biliari grandi.

v b' v b' — Vasi biliari più sottili che decorrono nell' involucro connettivale a ridosso del parenchima.

v b'' — Un tale vaso biliare che penetra nel corpo della ghiandola.

Fig. 49. *Vaso biliare aberrante in sezione trasversale* da un appendice fibrosa di un uomo di 36 anni (colorazione secondo il metodo Galcotti).

c p — cellule contenenti plasmoroma.

s t — Stiftzelle o cellula a bastoncino.

Fig. 50. *Gruppo di elementi ghiandolari epatici ancora disposti a trabecole con un condottino biliare efferente.*

P — Il passaggio di Hering.

Fig. 51 e 52. *Ligamento triangolare sinistro con appendice fibrosa del fegato di un cane di 2 anni,* il taglio rappresentato dalla fig. 51 proviene da un tratto più mediale dell'appendice dove il margine di questa è ben delimitato dal ligamento (si confronti fig. 40).

A P — Appendice fibrosa con molti resti di tessuto epatico (cordoni cellulari) e vasi biliari.

c c' — Capsula fibro-connettivale di fegato più spessa nella faccia superiore (c').

P — parenchima epatico in forte atrofia.

l tri — ligamento triangolare sinistro.

Nella fig. 51 si vede nettamente come la maggior parte della fibre connettivali di esso si continua nella capsula epatica della faccia supero-ventrale del fegato.

v b a b — Vasi biliari aberranti nel tessuto fibroso dell'appendice. Si vede il limite tra appendicite e ligamento triangolare sinistro per la diversa disposizione e direzione dei fasci connettival ; nel ligamento sono compatti e longitudinali, nell'appendice più lassi ed ondulati; la maggioranza delle fibre connettivali del ligamento triangolare sinistro si continua nella faccia supero-ventrale della formazione.

Fig. 53. *Ponte fibroso dietro la vena cava di un vecchio cane* dal pezzo rappresentato nella figura 39.

P. P. = parenchina epatico.

P. F. = ponte fibroso.

V. C. = vena cava (parte dorsale).

V. E. S. P. = vena sopra epatica.

v. b. v. b. = vasi biliari aberranti, nel tessuto fibroso del ponte.

Fig. 54. *Zona di riduzione del margine epatico di un vecchio gallo* (confrontare fig. 41 e 42).

I. N. F. = modulo d'infiltrazione parvicellulare.

P. = parenchima epatico, le stellette nere sono i rami pontali.

P. = isole di parenchima nella zona di riduzione.

v. = vasi venosi enormamente dilatati.

v. b. ab. = vasi biliari aberranti.

DALL'ISTITUTO
DI ANATOMIA COMPARATA DELLA R. UNIVERSITA' DI ROMA
diretto dal Prof. G. B. Grassi

Contribuzioni alla sistematica ed alla anatomia del genere Filiaria

I°

LA FILARIA GRASSII, (Noè, 1907)

PER IL

Dott. GIOVANNI NOÈ

Tav. 11.

Sommario

I. - Descrizione riassuntiva.
II. - Descrizione particolareggiata.
a) *Forma del corpo.*
b) *Parete del corpo.*
c) *Sistema nervoso.*
d) *Apparato digerente.*
e) *Apparato genitale.*
f) *Embrioni* (*microfilarie*).
III. - Sistematica.
IV. - Biologia.
V. - Probabilità dell'esistenza nell'uomo di una filaria affine alla F. grassii.
IV. - Bibliografia.
Spiegazione della Tavola 11.

I. - Descrizione riassuntiva

Dimensioni:

Femmina matura:
- lunghezza: mm. 17 a 21 (mis. su 15 esemplari)

	es. lungo 17 mm.	es. lungo 21 mm.
largh. estr. cefalica:	71 μ.	78 μ.
» metà del corpo:	88 »	110 »
» regione anale:	58 »	66 »

Maschio:
- lungh. mm. 7 ad 8 (mis. su tre ind.)

larg. estr. cefalica:	44 μ.
metà del corpo:	56 ».
regione anale:	41 ».

Estremità anteriore, come di consueto, più larga della posteriore, e, come in *Filaria recondita*, piriforme nella femmina; nel maschio, invece, contrariamente alla *Filaria recondita*, è cilindrico-sferica.

Papille di senso cefaliche in numero di quattro, difficilmente visibili, specialmente nel maschio.

Estremità posteriore risolventesi in tre appendici brevi e coniche, larghe alla base ed in complesso di forma mammillare nella femmina, di forma digitata nel maschio.

Papille genitali del maschio in numero di 3 paia, dei quali uno anteriore e due posteriori all'apertura ano-genitale; anche esse sono, come in *Filaria recondita*, pochissimo rilevate sul piano cuticolare.

Bocca inerme. Intestino anteriore, avente la porzione ghiandolare lunga circa un terzo della sua lunghezza totale. Ano a circa 220 μ. dall'estremità caudale nella femmina, a circa 140 μ. nel maschio. Segmento caudale relativamente più lungo e sottile che in *F. recondita*.

Mancano nell'adulto traccie di un escretorio.

Apparato genitale femminile costituito, come di solito, da due ovarii, ovidotti, ricettacoli seminali asimmetricamente disposti, da due uteri, decorrenti paralleli e qua e là incrociantesi; questi non ritornano sopra sè stessi, ma procedono diritti come in *F. recondita* fino a costituire l'utero impari, che passa in una lunga vagina muscolosa, ripiegata una volta sopra sè stessa. La vulva si apre a circa 600 μ. dall'estremità cefalica.

Testicolo unico, ad estremità prossimale piegata su sè stessa.

Apparato copulatore costituito da due spicoli, di dimensioni diverse ed asimmetricamente disposti, essendo il destro molto più lungo del sinistro.

Oociti e uova molto grandi, non solo relativamente alle dimensioni dell'adulto, ma in confronto delle altre specie di filaria, comunemente conosciute.

Uova fecondate disposte dapprima in duplice o triplice serie nelle prime sezioni degli uteri; successivamente, in una unica serie. La seriazione regolare cessa nella porzione distale degli uteri, per il graduale svolgersi degli embrioni, prima ravvolti su sè stessi, e per la tendenza loro a disporsi parallelamente gli uni agli altri, nel senso longitudinale.

Embrioni, rinchiusi ancora nell'involucro sinchè permangono nella madre; l'involucro si distende a costituire una sorta di astuccio o di guaina all'embrione.

Gli embrioni lunghi circa 660 μ. e larghi 15,5 μ. presentano un' estremità caudale non affilata, come nelle altre microfilarie, ma piuttosto tozza ed ottusa, e terminata de tre papille. L'estremità cefalica è dilatata a mo' di glande.

Cuticola dell'embrione chiaramente e fittamente striata trasversalmente, eccetto che al rigonfiamento cefalico, che è liscio.

Organizzazione interna visibilmente ben abbozzata, a differenza delle altre microfilarie; intestino già ben distanziato dalla parete del corpo e sviluppato in tutte

le sue sezioni, eccetto alla posteriore, appena rudimentale. Cellula genitale molto grande; escretorio costituito da una grossa, evidentissima cellula.

II. - Descrizione particolareggiata

a) Forma del corpo - Femmina. Come minutamente descriverò in *Filaria recondita*, la estremità anteriore è foggiata a pera, vale a dire, è costituita da un tronco di cono, posto sopra una dilatazione ovoidale, la quale fa corpo colla regione retrostante, più ristretta. Ne consegue, che anche in *Filaria grassii*, come nell'altra or ricordata, l'estremità cefalica, contrariamente alla maggior parte delle filarie, è distinta dal restante del corpo, per mezzo di un restringimento retrocefalico. A circa 264 μ. dal rigonfiamento cefalico, il corpo, regolarmente ed uniformemente cilindrico, presenta un leggero rigonfiamento ventrale, il *rigonfiamento giugulare* come l'ho denominato in una nota preliminare; corrispondono a questo punto le commissure laterali ventrali, come è indicato nella fig. 1 e 3 della Tav. VII^a.

Posteriormente a questo rigonfiamento, che è soltanto ventrale, come ho detto il corpo va gradatamente ingrossando, fino a circa un quarto della sua lunghezza totale a partire dall' estremità cefalica, per mantenersi delle stesse dimensioni fino a circa tre quarti dalla estremità cefalica. Finalmente, va gradatamente decrescendo fino all'estremità caudale. Il segmento caudale (fig. 15) presentasi fatto a lungo cono e sovente incurvato ventralmente come la figura indica; esso è lungo circa 220 μ. e largo alla base, in senso dorso ventrale circa 60 μ. in proporzione, esso è più lungo che in *F. recondita.*

Il *rigonfiamento genitale* trovasi a circa 600 μ. dall' estremità cefalica e corrisponde all'ultima porzione circonvoluta della vagina.

Nel *maschio* la forma del corpo è un po' diversa da quella della femmina. L'estremità cefalica non si differenzia, come in questa, dal resto del corpo e termina in una calotta sferica (fig. 2). Il segmento caudale (dall' uno all' estrema punta posteriore) è lungo 140 μ. all'incirca. L' estremità posteriore è ravvolta a spira molto grande e lunga rispetto alle dimensioni del corpo. Il numero dei giri è di tre e mezzo.

Eccettuato il leggerissimo *rigonfiamento giugulare* che trovasi a circa 110 μ. dall'estremità cefalica, il corpo presentasi regolarmente cilindrico nella sua totalità fino alla regione ano-genitale ove esistono le papille genitali.

b) Parete del corpo. - La cuticola è liscia, cioè senza protuberanze, nè striature. Il suo spessore varia secondo le regioni del corpo; è massimo alle due estremità.

Nello spessore della cuticola cefalica alla parte anteriore laterale del cono cefalico, in un piano trasverso, di poco posteriore rispetto al piano dell'apertura boccale, si possono notare *quattro papille*, disposte simmetricamente, due per ogni

lato e più vicine alle rispettive linee longitudinali che alle linee laterali (fig. 4). Questa osservazione però è alquanto difficile a causa della grande trasparenza del corpo in questa regione. Io l'ho potuto effettuare su materiale conservato in soluzione di formolo al 4 % coll'aggiunta di cloruro di sodio al 0,50 % ed in preparato allestito nello stesso liquido, oppure su materiale leggermente ingiallito per effetto dell'acido osmico.

Oltre alle papille submediane anzidette sembra esistere anche un paio di papille laterali, una per lato, in corrispondenza alla linea laterale (Fig. 4).

L'incertezza del reperto non deve meravigliare perchè tale osservazione e molto difficile anche in ispecie più grandi. Basterà ricordare che mentre Looss descrive tre paia di papille cefaliche in *F. loa*, Blanchard ne descrive solo uno Così pure Taniguchi ha trovato in *F. bancrofti* due paia di papille chiaramente sporgenti nell'animale osservato a fresco; talî papille non erano visibili che molto difficilmente su materiale conservato. In questa stessa specie Thieszing ha trovato 3 paia di papille, mentre gli Autori inglesi non ne avevano prima di lui affatto parlato.

Questa osservazione ho tentato di ripetere sul maschio, ma senza alcun frutto certo a causa della sua estrema piccolezza.

Così pure non son riuscito a rintracciare le *Halspapillen*, certo per lo stesso motivo, avendone dimostrata la presenza in *F. recondita*.

Il segmento caudale, come ho detto, termina con tre brevi tubercoli.

Nella femmina, tali tubercoli appaiono conici quando vengano osservati dal dorso o dal ventre; osservati invece di lato essi appaiono triangolari, o meglio mammillari, per la loro grande convessità, per la loro larga base e per avere la loro punta emergente come un piccolo capezzolo.

Dei tre tubercoli, quello mediano trovasi nell'asse del corpo a costituire l'apice morfologico terminale di questo; gli altri due fiancheggiano il primo e si trovano anzi impiantati un poco più dorsalmente del primo.

Nel maschio i tre tubercoli sono meno larghi alla base e meno convessi; ne deriva che sono più pronunciati ed apparentemente più lunghi; essi appaiono in complesso digitiformi.

La cuticola delle tre punte coniche, è molto spessa (fig. 11, 12, 15), si può dire anzi, come dimostra la fig. 12, che essa costituisca prevalentemente la massa delle punte stesse. Infatti, la cavità generale del corpo si arresta quasi alla base di dette punte; di più essa diverge verso la parete del corpo (fig. 12) arrestandosi poco sotto la superficie di esso. Ne deriva che la cuticola in questa regione, ossia alla base esterna delle appendici coniche laterali ed alla base ventrale e dorsale del tubercolo mediano, sia molto sottile, mentre essa è assai spessa in tutta la restante parte delle appendici, particolarmente, poi, in corrispondenza all'incontro delle faccie interne (fig. 11 e 12).

Dal fondo dei ciechi, con cui termina caudalmente la cavità generale del

corpo, si vede a destra ed a sinistra attraversare la cuticola una papilla di senso. Questo paio di papille viene a trovarsi esattamente sul piano orizzontale medio del corpo ed alla base esterna dei tubercoli esterni. Nei rapporti col tubercolo medio, le cose passano un pò diversamente; infatti, dal lato ventrale, attraversa la cuticola, come avviene lateralmente, una papilla di senso; dal lato dorsale sembra che dal fondo cieco della cavità viscerale attraversi la cuticola un fascio di papille di senso.

Anche in *F. grassii*, come in *F. recondita* esistono ventralmente all'estremità caudale, prima delle due appendici coniche laterali, due leggeri rilievi mammillari uno a destra e l'altro a sinistra e quasi confluenti sul piano mediano, ad ognuno dei quali corrisponde una papilla di senso.

In sostanza, l'estremità caudale di *F. grassii* assomiglia per la disposizione dei tubercoli alla *F. recondita* e per quella delle papille di senso a questa ed alla *F. inermis*, secondo la descrizione fattane da Grassi nel 1887.

Le papille e le formazioni cuticolari dell'estremità caudale anzidette sono comuni ai due sessi; nel maschio vi sono inoltre le cosidette *papille genitali* che fiancheggiano l'apertura *ano-genitale*. Le papille genitali sono in numero di sei, almeno per quel che si può rilevare, disposte in tre paie, dei quali uno anteriore, due posteriori all'apertura *ano-genitale*. La disposizione, però, non è simmetrica, secondo una modalità frequente nei nematodi; nè l'asimmetria si presenta qui sotto una topografia costante, ma, anzi, essa è soggetta a variazioni individuali, a giudicarlo dai tre esemplari che io ho esaminato. Lo stesso fatto noi abbiamo riscontrato anche in *F. recondita*, però, contrariamente a ciò che ho fatto a proposito della descrizione di questa, riporterò qui per brevità soltanto uno schema. Nelle fig. 13 e 14 sono abbastanza chiaramente indicate le papille genitali del maschio ed una formola della loro disposizione; le serie di destra incomincia e termina anteriormente a quella di sinistra. Lo spostamento in ogni paio è massimo per il terzo, minimo per il secondo.

Queste papille sono poco rilevate sulla superficie del corpo e la cuticola in corrispondenza a questi rilievi conformati a vetrini da orologio è alquanto assottigliata.

La cuticola, in corrispondenza alla linea mediana laterale si ispessisce a mò di costura che percorre il corpo dall' una all' altra estremità. Questa costura io descriverò con abbondanza di particolari in *F. recondita*; qui mi limiterò a dire che essa è più sporgente e marcata alle due estremità (fig. 6).

Il sincizio che occupa i campi laterali presenta una doppia fila di nuclei, disposti con una certa regolarità, come indica la fig. 6, l'una a destra e l'altro a sinistra rispetto alla costura. In un preparato allestito con un maschio, colorato leggermente in toto coll' ematossilina Delafield, ho osservato nei campi laterali degli ammassi irregolari di granuli che assumono il colore cromatinico. Sul significato di questi granuli, non credo sia qui il caso di insistere.

c) *Sistema nervoso.* - Poco posso dire di esso, non essendo evidentemente bastevoli le osservazioni in *toto*, per uno studio anche appena superficiale. Mi limiterò a quelle poche particolarità che per la singolare trasparenza di questa specie è possibile rilevare dall'esterno.

L'anello periesofageo è evidentissimo; posto all'innanzi del rigonfiamento giugulare ed a circa 215 μ. dall'estremità cefalica nella femmina; anche molto chiaro è l'involucro che si vede appoggiare con trabecole alla parete del corpo. All'innanzi, da questo involucro partono due grandi lamine che si dirigono all'estremità cefalica, fiancheggiando l'intestino. A poca distanza dall'anello nervoso periesofageo, si vedono queste lamine espandersi in processi anastomizzantisi l'un l'altro o diretti verso la parete del corpo; si viene così a costituire una sorta di cingolo periesofageo fenestrato, come è indicato dalla fig. 1. Dal cingolo si dirigono all'innanzi due lamine più sottili che si portano al rigonfiamento cefalico, sempre conservando la direzione delle due larghe lamine di origine. Queste lamine non debbono essere altro che quel tessuto che Goldschmidt a proposito dell'Ascaris ritiene mesodermico, colla differenza che in *F. grassii* esso non circonda strettamente l'esofago e sembra, dall'anello periesofageo fino all'estremità anteriore indipendente dal tessuto dei campi laterali. Goldschmidt ha osservato tale tessuto in relazione anche col tessuto delle linee dorsali e vetrali. Io non ho potuto accertare tale disposizione in *F. grassii*. Così pure non ho potuto decidere se tale tessuto sia sviluppato anche posteriormente all'anello periesofageo, come sembra probabile. Debbo però avvertire che mentre in *Ascaris* tale porzione è sviluppata in relazione all'escretorio (Gewebsbrücke, Bütschli) nel genere *Filaria* un escretorio non esiste od almeno non è ancora stato fin ora dimostrato, eccetto che negli embrioni e negli stadi larvali.

Goldschmidt ha descritto nel 1906 una fenestratura particolare in corrispondenza al Gewebsbrücke. In *F. grassii* una fenestratura analoga esiste, come si è visto più sopra, in corrispondenza all'anello che il tessuto mesodermico in discorso produce all'innanzi dell'anello nervoso periesofageo.

Le lamelle sù descritte debbono certamente servire, come il tessuto mesodermico dell'*Ascaris*, per includere le fibre nervose che si recano alle papille di senso dell'estremità cefalica. Non posso naturalmente precisare di più al riguardo ma, probabilmente, per esse scorreranno soltanto i cosiddetti nervi papillari laterali. Maggiori particolari potrò fornire in uno studio morfologico più accurato eseguito sopra una specie più opportuna ad essere studiata.

La lamelle, come indica la fig. 2 vanno a terminare in masse particolari di struttura nettamente vacuolare. Esse non sono altro che grandi cellule a grosso nucleo. Credo di potere identificare queste cellule colle Kolbzellen dell'Ascaris.

Dietro l'anello periesofageo si scorge molto facilmente, dal lato dorsale, un fascio che si insinua tra la muscolatura, in corrispondenza alla linea mediana dorsale. Esso è certamente la radice apparente del nervo *mediano dorsale*. Le

origini del *nervo mediano ventrale* sono invece più lunghe e decorrono obliquamente lungo la cavità viscerale, tra l'anello periesofageo e la parete ventrale del corpo, fino circa al rigonfiamento giugulare ove si riuniscono a formare il tronco impari sparendo nella linea mediana-ventrale, tra i campi muscolari.

Degli aggruppamenti gangliari non è visibile con certezza che il *ganglio laterale* (Schneider 1866) mentre il ganglio ventrale (ganglio cefalico ventrale di Looss, 1905) non è con certezza osservabile, a meno che non faccia corpo coi primi. La fig. 1, alquanto schematizzata indica un certo numero di cellule di quel ganglio.

Al di sotto di questo ganglio si vede correre per un certo tratto lungo l'intestino, un fascio di fibre che poi penetra, attraverso i campi laterali, nella subcuticola e piega ad angolo retto verso la superficie ventrale, correndo circolarmente, sempre nella subcuticola, fino alla linea mediana ventrale. Quivi non si comprende quale percorso prenda; probabilmente esso termina al ganglio cefalico ventrale. Fuocheggiando colla lente, si vede giungere in questa regione, generalmente poco più su o poco piu giù il fascio corrispondente dell'altro lato. Sono queste due certamente le *commissure cefaliche ventrali laterali* prime di Looss; sono esse appunto, come farò rilevare meglio in *F. recondita* che determinano il cosidetto *rigonfiamento giugulare*. Un altro fascio nervoso, più sottile, però, si può seguire dal rigonfiamento giugulare fino ai campi laterali. E' disposto obliquamento dall'innanzi all'indietro; donde tragga origine e dove termini è difficile dirlo; certo, esso confonde ad un certo punto le sue fibre colla commissura cefalica - ventrale - laterale prima. Questa osservazione io ritengo di non piccolo valore come quella che mi mette in grado di negare l'esistenza di un escretorio nel genere *Filaria*; alcuni autori descrissero appunto talora, nelle filarie, condotti escretorii che, provenienti dai campi laterali, si unirebbero in un unico condotto nella regione appunto occupata delle commissure in discorso. Io ritengo che gli autori suddetti (p. es.; Looss in *F. loa*, Rodenwald in *F. Kuelzii*) possano avere scambiato questo fascio sottocuticolare con un condottino. E' certo che in *F. grassii*, come, in *F. recondita* non esiste un escretorio, il quale non è stato descritto neppure dagli autori inglesi nelle filarie dell'uomo. Ne Ludwig, nè Blanchard. fanno menzione di un e cretorio in *Filaria loa*; Deupser lo esclude in *F. papillosa*; così, Grassi non ne ha trovato traccia in *F. inermis* ed in *F. recondita*; Pierantoni in una recente descrizione della *F. labialis* tace anch'egli intorno a questo punto.

Io credo ancora che gli Autori, i quali hanno descritto un escretorio nelle filarie, siano stati talora ingannati dalla presenza delle costure cuticolari, che secondo quello che ho detto più sopra pe corrono, per tutta loro lunghezza, i campi laterali.

In questo equivoco è certamente caduto Rodenwald.

Quanto ai ganglii, alle commissure ed ai nervi dell'estremità caudale, è molto difficile farsene un'idea precisa nelle osservazioni in toto; preferisco perciò la-

sciare aperta una lacuna, che spero di poter colmare come ho detto in uno studio morfologico fatto su altre filarie, che meglio si prestano all'uopo.

d) Apparato digerente. - Si inizia con una bocca circolare, alla quale segue un breve tubolo imbutiforme scavato nello spessore della cuticola, il quale mette nell'esofago. Non si può riscontrare nell'osservazione superficiale l'esistenza di labbra. L'esofago si inizia con una parte allargata a mò di faringe, non però così bene distinta dal resto, come in *F. recondita.* Il cosiddetto *stomaco muscolare* è lungo circa due terzi della lunghezza totale dell'esofago; segue a quello lo stomaco ghiandolare, nel quale sono visibili gli sparsi nuclei delle fibre muscolari (fig. 5), i nuclei delle cellule ghiandolari non sono con certezza differenziabili nell'osservazione in toto.

Per mezzo di una breve valvola, la quale corrisponde presso chè al livello dell'apertura genitale della femmina, l'esofago mette nell'intestino medio; il quale presentasi leggermente rigonfiato al suo inizio. Il tubo digerente decorre con larghe volute intorno agli uteri e agli ovarii nella femmina, al testicolo nel maschio, per sboccare nell'intestino posteriore. Questo è breve e stretto, tappezzato all'interno di cuticola. Tra l'intestino medio ed il posteriore sono visibili tre grosse cellule, interpretate da Looss, come è noto, quali costituenti un apparato che assicura la saldatura tra l'intestino medio ed il posteriore, mentre sono state da altri autori interpretati come cellule ghiandolari o nervose (fig. 17).

e) Apparato genitale. - Comincierò da quello femminile. Per la maggior parte del loro percorso i due tubi, costituenti essenzialmente l'apparato genitale femminile, decorrono paralleli, riempiendo quasi tutta la cavità viscerale, della quale l'intestino occupa soltanto una esigua porzione. Di più, i tubi non ritornano mai, eccetto all'origine, sopra sè stessi; qua e là, lungo il loro percorso, si incrociano invertendo la loro reciproca posizione. La loro porzione prossimale (ovarii, ovidotti, ricettacoli del seme) sono disposti asimmetricamente, senza una costante topografia nei varii individui. La fig. 15 indica una di queste varie disposizioni delle parti. Quel che sembra costante, come ho potuto vedere su molti esemplari, è che l'ovario di sinistra, in complesso, è più disteso di quello di destra; così pure dicasi dell'ovidotto, talchè avviene che il ricettacolo seminale dell'ovario di sinistra trovasi spinto più anteriormente di quello dell'ovario di destra non ostante che l'ovario di sinistra sia collocato più all'indietro di quello di destra, i ricettacoli seminali, e questo sembra un altro fatto costante, si trovano ambedue a sinistra, come indica chiaramente la fig. 15.

Gli uteri, come ho già detto, decorrono senza mai ritornare sopra sé stessi. La vagina invece, relativamente lunga, si ripiega all'indietro, dopo esser giunta al rigonfiamento vaginale e si stende, per un certo tratto, caudalmente alla fusione degli uteri per poi dirigersi decisamente all'apertura genitale. In corrispondenza però al rigonfiamento vaginale si ripiega ad S e finalmente, dopo essersi alquanto dilatata, sbocca nella vulva (fig. 3, 7). Non mi fermerò qui a dare troppo minuti

particolari anatomici, che, eventualmente, descriverò altrove. Mi basta qui di accennare, come indica la fig. 8, che la vulva è molto cospicua e provvista di un apparato cuticolare abbastanza robusto.

Gli ovarii possiedono una breve porzione germinativa e di moltiplicazione; estesissima invece quella di accrescimento. Sull'inizio di questa gli oociti si riscontrano in triplice serie, disposti probabilmente intorno ad un rachide. Ma coll'ingrandire, essi vengono a disporsi in duplice serie, alternandosi l'un l'altro come già si vede in fig. 18 e meglio in fig. 19 e 20. Gli oociti a definitivo sviluppo, misurano circa 30 a 32 μ. in lunghezza e 17 a 18 μ. in larghezza. Penetrati gli oociti nel ricettacolo seminale vi subiscono la fecondazione e si circondano di membrana diversamente da quello che accade in *F. loa*, ove il Ludwig avrebbe veduto formarsi la membrana dopo le prime fasi di segmentazione. In questa prima porzione dell'utero le uova si possono trovare in triplice od in duplice serie; esse misurano 35 a 36 μ. in lunghezza per 18, 19 μ. in larghezza all'incirca. Successivamente ingrandiscono e finiscono per trovarsi in duplice serie; finalmente quando gli embrioni cominciano già ad assumere una forma allungata e cilindrica le uova si dispongono in unica serie; in tutte queste sezioni dell'utero le uova si trovano disposte col maggior diametro perpendicolare all'asse dell'utero (fig. 22) Man mano l'embrione cresce, si ravvolge su sè stesso; contemporaneamente, crescono le dimensioni dell'uovo per il distendersi dell'involucro. Le uova vengono così ad assumere una forma cubica più o meno regolare. Finalmente, a circa i due quinti dall'estremità anteriore gli embrioni, varie volte ravvolti su sè stessi, incominciano a svolgersi; però, contrariamente a quel che interviene in *Filaria recondita* ed *immitis* lo svolgimento non avviene a molla da orologio, ma irregolarmente. l'involucro si adatta alle nuove esigenze e si presenta a superficie irregolare e pieghettata, come una vescica flaccida intorno ad un corpo allungato, mentre in *F recondita* le uova assumono a questo stadio una forma pressochè discoidale. L'embrione tende a svolgersi nel senso della lunghezza dell'utero e l'involucro lo accompagna grado grado, finchè, a completo svolgimento esso viene a costituire una sorta di astucccio intorno al nematode; questo astuccio rimane stretto intorno al corpo dell'embrione, tanto che non si può distinguere se non nella concavità delle curve fatte dall'embrione; l'astuccio, però è molto più lungo dell'embrione e sporge o tutto da un estremo di questo o dall'uno e dall'altro estremo insieme (fig. 26, 30). Questo astuccio è, in sostanza, molto simile alle guaine varie volte descritte nelle microfilarie. Ne differisce però per un particolare molto importante; cioè esso contiene, oltre all'embrione, alcuni corpicciuoli di forma svariata e di aspetto cereo; tali corpiccioli si trovano talora raccolti ad uno degli estremi dell'astuccio, od all'anteriore, od al posteriore, oppure ad ognuno di essi; qualche volta sono numerosi, qualche altra ridotti ad uno solo più o meno grande (confrontare le fig. 26, 30 e 31, a, b, c, d.) Che cosa siano questi corpicciuoli amorfi, non posso

dirlo; probabilmente sono prodotti di escrezione; forse anche sono da mettersi in relazione coi corpuscoli polari; certo è che tali corpicciuoli mancano nelle guaine delle microfilarie, circolanti nel sangue.

L'importanza di questi corpicciuoli sta nel fatto che essi potrebbero, in altre specie, aiutare a risolvere la questione sulla reale natura delle guaine delle microfilarie. Per alcuni (*Looss*) esse non sono che esuvie permanenti simili p. es. a quelle che si producono ad incistare larve di *Anchylostoma*; per altri (Manson) non sono che l'involucro stesso delle uova. Speravo in *F. grassii* di risolvere la questione decisamente nell'uno o nell'altro senso; disgraziatamente, gli embrioni non si trovano in circolazione, almeno nel sangue, e quelli che si riscontrano sotto la cute negli ascessolini provocati dalle zecche, come si vedrà in altro lavoro, non hanno più guaina. Io sono propenso a credere che la guaina degli embrioni di *F. grassii*, derivata indubbiamente dall'involucro ovarico, venga abbandonata da essi al momento della loro emissione da parte della madre o poco dopo nei movimenti fatti dagli embrioni per raggiungere, attraverso il tessuto connettivo, la cute. La guaina degli embrioni di *F. grassii* si comporta dunque similmente a quella di *F. loa*, secondo quel che ne scrive Ludwig. Veramente, Ludwig scrive che la membrana embrionale « . . . geht... zu Grunde und die Larven liegen nunmehr ganz frei im unteren Theile der Uteri und in der Vagina ». In *F. grassii* la guaina sembra invece conservarsi anche nella vagina; però, come ho detto più sopra gli embrioni che vengono a trovarsi negli ascessolini provocati dalle zecche ne son privi. Invece, gli embrioni di *F. loa* (*microfilaria diurna*, Manson) quando sono in circolo posseggono una esilissima guaina. Ciò sembrerebbe dar ragione al modo di vedere di Looss, contro l'opinione di Cobbold e Manson.

Lo svilppo delle uova, o meglio, degli embrioni, il loro avvolgimento e svolgimento non sono simultanei nei due uteri, come è facile comprendere, tenendo presente che l'uno degli uteri è spinto più all'innanzi dell'altro. La figura 24 mostra appunto uno degli uteri, contenente embrioni quasi completamente svolti e l'altro embrioni ancora ravvolti od all'inizio dello svolgimento.

In ogni porzione terminale degli uteri, quando lo svolgimento è completo, non si riscontrano mai più di cinque o sei embrioni in una sezione trasversa (fig. 24 e 25).

Maschio. Il testicolo incomincia a circa un sesto, dall'estremità cefalica della lunghezza totale dell'animale; si dirige all'innanzi fino all'inizio dell'intestino chilifero, poi si ricurva di nuovo indietro, dirigendosi rettilineo fino alla regione delle spire. Il testicolo, nel quale comprendo, per mancanza di una netta separazione anche il condotto seminale occupa, nel senso della larghezza, come gli uteri, la quasi totalità della cavità viscerale. All'inizio della regione spirale il condotto seminale si restringe per un certo tratto; poi, in seguito ad una strozzatura mette nel condotto eiaculatore, ampio e quà e là ripiegato su sè stesso.

Gli spicoli, in numero di due, sono come di consueto assimmetricamente disposti e di forma diversa; molto lungo e slanciato quello di destra, corto e tozzo quello di sinistra. Questo trovasi nei tre esemplari da me posseduti sempre in prossimità dell'apertura ano-genitale.

f.) *Embrioni* (*microfilarie*). Gli embrioni, estratti dalle ultime porzioni degli uteri mostrano già un'organizzazione ben abbozzata in ogni sua parte, contrariamente a quella delle altre microfilarie, delle quali non si riesce a tracciare la struttura ad onta delle colorazioni più diverse. La tecnica da me usata è semplicissima, consistendo nella fissazione con acido osmico, la quale riesce a tingere in giallo od in giallo bruno gli embrioni nella loro totalità.

Gli embrioni hanno una lunghezza di circa 660 μ. ed una larghezza di μ. 15.5 verso la meta del corpo, di μ. 13 all'estremità cefalica di μ. 2, 4 all'estremità caudale. Queste cifre rappresentano le medie di gran numero di misure. Siccome mi riserbo di dare altrove degli embrioni una descrizione particolareggiata, così mi limiterò quì a pochi tratti sulla loro organizzazione.

La cuticola si presenta striata circolarmente in tutta la estensione del corpo eccetto all'estremità anteriore. Questa si presenta costituita a glande cioè dilatata, come è rappresentato dalle Fig. 26, 27, 31. L'estremità caudale, non appuntita, come è il caso generale delle microfilarie, ma piuttosto tronca si mostra, veduta a forte ingrandimento, costituita di tre tubercoli, due laterali ed uno mediano (fig. 28).

Poco sopra l'estremità caudale sono visibili alcune papille di senso, il cui numero non mi è riuscito di determinare. Molto probabilmente, sono in numero di 6, delle quali due submediane ventrali, come indica la fig. 28, due submediane dorsali e due laterali. A circa 190 μ. dall'estremità cefalica si vede chiaramente accennato l'escretorio, una cellula, cioé, piriforme colla parte stretta, contenente il nucleo, rivolta posteriormente. La parte allargata possiede una sorta di vacuolo collettore molto grande, il quale comunica all'esterno per mezzo di un canalicolo attraversante la subcuticola e la cuticola (fig. 29 e 30). Poco dietro la cellula escretrice è spesso visibile un'altra grossa cellula, in intimi rapporti colla cuticola ed a posizione ventrale.; ritengo, per le ragioni che dirò in un successivo lavoro, che questa cellula rappresenti l'abbozzo della vulva e della vagina.La cellula genitale, molto grande (lung. 45, larg. 7 μ.) spicca a circa 270 dall'estremità caudale.

Mentre in generale, nelle microfilarie, oltre alle due cellule rappresentanti l'escretorio e la gonade si nota a poca distanza dall'estremità caudale una macchiolina chiara, ad ubicazione ventrale, la quale sta ad indicare l'abbozzo dell'intestino posteriore (non come descrive ripetutamente Rodenwald *l'apertura genitale*) in *F. grassii* tale macchiolina non si vede che a forte ingrandimento.

L'intestino, come ho detto, è ben distinto dalla parete del corpo contro la quale sono visibili nettamente le cellule muscolari. La fig. 30 indica schematica-

mente l'intestino, nella sua totalità; soltanto l'estremo posteriore non è visibile sulla figura. Esso come ho detto non si può distinguere che a forte ingrandimento; appare come una vescichetta schiacciata in senso antero posteriore, sicchè in sezione ottica sembra una fenditura. Non posso dire se sbocchi all'esterno o se sia chiusa.

La fig. 29 indica abbastanza chiaramente un tratto dell'intestino veduto in sezione ottica nel tratto corrispondente all'escretorio ed all'abbozzo vulvare.

Anche l'anello nervoso periesofageo è abbastanza nitido. Maggiori e più precisi ragguagli darò nello studio dell'evoluzione larvale di questa filaria.

III. Sistematica.

Sulla posizione sistematica di questa filaria mi sembra prematura una conconclusione definitiva, prima cioè che studii più estesi e comparativi in questa caotica famiglia di nematodi non abbia definito i tipi fondamentali, intorno ai quali riunire le specie già conosciute e che verranno man mano scoprendosi.

Un tentativo lodevole in questo senso è stato fatto recentemente da Stiles (1907), il quale, con buone argomentazioni, ha incominciato a sfollare la famiglia *Filaridae* da un gran numero di specie ingrombranti; tuttavia, l'Autore, per scarsezza probabilmente di materiale, ha dovuto limitarsi, col suo studio, a stabilire più che altro una buona traccia per lavori successivi.

Frattanto, sembra accettabile la divisione della famiglia *Filaridae*, Braun, 1895, nelle due sotto famiglie istituite dall'Autore e differenziate nella chiave seguente:

Vulva usually anterior, near mouth;
spicules usually quite dissimilar . . . . *Filariinae*

Vulva absent in gravid stage, the female
genital organs discharging through the mouth;
male unknown . . . . . *Dracunculinae*

Finchè, quindi, la sotto famiglia *Filariinae*, Stiles, 1907, non sia smembrata in generi positivamente fondati, non credo opportuno intitolare la filaria da me scoperta ad un nuovo genere da istituirsi.

Ma se ragioni di opportunità sconsigliano per ora la creazione di un genere nuovo, è certo tuttavia che la *F. grassii* ha tali caratteri morfologici esterni ed interni, che si differenzia notevolmente dalle filarie fin qui descritte: basterà ricordare la estremità cefalica piriforme e chiaramente distinta dal resto del corpo (carattere che questa specie ha comune con *F. recondita*, Grassi); la grande, direi quasi schematica semplicità della sua organizzazione interna, particolarmente dell'apparato genitale femminile; finalmente le dimensioni degli embrioni e la loro più avanzata organizzazione rispetto alle altre microfilarie. Ma,

tenendo anche soltanto conto dell'estremità cefalica, il carattere della sua particolare struttura è così importante, che dovrebbe bastare alla creazione di un nuovo genere; e già due specie potrebbero eventualmente farne parte. Per questo genere, ove risultasse in seguito accettabile, proporrei il nome di *Fanerocephala*.

IV°. Biologia.

La *Filaria grassii* vive allo stato adulto nel connettivo lasso, particolarmente nel connettivo sottocutaneo del cane oppure sotto le aponeurosi Una sola volta mi accadde di riscontrare un individuo femminile nella cavità peritoneale, e, poichè esso era portatore di embrioni, si può ritenere che il celoma non debba rappresentare una sede eccezionale.

Difficilissima, come ognuno può immaginare, è la ricerca di questo nematode data l'esiguità delle sue dimensioni; dirò, anzi, che essa è penosissima e che riesce generalmente fruttuosa solo dopo molte ore di una indagine minuziosissima. Mi è accaduto talvolta di non mettere gli occhi sul primo individuo se non al secondo giorno di ricerca; ma la difficoltà è, può dirsi, insuperabile se il connettivo è ricco di pannicolo adiposo; per questo motivo io scelgo sempre cani magri quando voglio procurarmi qualche esemplare di questa filaria. Sopratutto, è straordinariamente ardua la ricerca dei maschi. Fin' ora, io sono venuto in possesso soltanto di tre esemplari maschili, dei quali però uno andò perduto in manipolazioni tecniche.

Mi ero proposto, al riguardo di questa filaria, di decidere la questione del modo con cui tali nematodi vivono nel connettivo. Sono essi cioè giacenti in vasi od in lacune linfatiche dalla loro presenza dilatate o non vivono piuttosto senza una sede speciale, scavandosi man mano un canale od una lacuna in seno al connettivo e divaricandone i varii elementi costitutivi Ho ricorso per tale scopo alla reazione del nitrato d' argento, sperando di mettere in rilievo i contorni delle cellule endoteliali, nell'ipotesi che le lacune abitate dagli adulti fossero di origine linfatica.

La reazione non mi ha mai dato, però, risultati apprezzabili; dovrei anzi dire che essa avrebbe dato risultati negativi quanto all'ipotesi suddetta, poichè qua e là, in seno alle sottili lamelle di tessuto, allestite nei preparati, risaltava pur chiaramente l'endotelio dei vasi linfatici e sanguigni. Occorre tuttavia accogliere i risultati di questa ricerca con qualche riserva, poichè, a causa della difficoltà della ricerca dei nematodi, non sono mai riuscito a praticare la reazione argentica su tessuto fresco, condizione indispensabile per conseguire effetti soddisfacenti.

Per lo stesso motivo, nulla posso dire con certezza di quel che avvenga degli embrioni non appena vengono deposti. Quello che posso solo affermare è che essi non entrano nel circolo sanguigno. Invano, infatti, li ho ricercati nel

sangue nelle ore più diverse e nell'una o nell' altra stagione Le dimensioni, degli embrioni veramente gigantesche, del resto, vieterebbero loro di poter scorrere lungo i capillari.

Ciò posto, in qual modo io sono riuscito a rintracciare questa specie, mai prima osservata nel cane, il quale, pure, è stato oggetto di studii per parte di tanti parassitologi?

Il rinvenimento della *F. grassii* è stato puramente casuale, mentre io faceva ricerca di stadii giovani di *F. immitis*. Certo, come ho già detto, la sua presenza non poteva arguirsi anche in seguito alle più minuziose ricerche ematologiche.

La *Filaria grassii* ha per ospite intermedio, come ho già pubblicato in una nota preliminare, li *Rhipicephalus sanguineus, Latr.* In uno studio che vedrà la luce poco dopo il presente lavoro renderò minutamente conto dello sviluppo larvale di questa interessantissima specie di Filaria.

Quì ricorderò sommariamente che la zecca in discorso succhia e trasmette per lo più il parassita allo stesso individuo sul quale si è impiantata col rostro. I maschi soltanto sono generalmente in grado di diffondere l' infeziore mentre le femmine provvedono di norma alle reinfezioni.

Lo sviluppo larvale della *F. grassii* è caratterizzato dalla grande rapidità con cui avviene (tre, quattro giorni). La già complicata organizzazione degli embrioni è probabilmente la causa di tale abbreviazione di sviluppo; infatti è saltato nella evoluzione larvale della *F. grassii* lo stadio primo che è caratterizzato in *F. bancrofti, immitis e recondita* da un considerevole accorciamento del corpo, dall'ingrossamento di esso e dalla visibile sbozzatura degli organi interni. Evidentemente tale speciale comportamento della *F. grassii* è da mettersi in relazione colla biologia delle zecche le quali, allo stato adulto, non succhiano di solito, cioè ove non siano disturbate, che una sola volta.

V. Probabilità dell'esistenza nell'uomo di una filaria affine alla F. grassii

Il fatto che per essere la *F. grassii* ad embrioni non sanguicoli era per il passato sfuggita alle ricerche degli specialisti, mi suggerisce una domanda: non si verificherà qualche cosa di simile anche nell'uomo? Il sospetto, si badi, non è infondato. Prout, infatti, ha osservato nel 1902 a Mozamba (Sierra-Leone) una microfilaria gigantesca, che egli denominò appunto *F. gigas*.

Egli non ne vide che due esemplari di dimensioni un po' diverse, in un preparato di sangue, ove erano sparsi varii individuii di *microfilaria nocturna*. L' uomo che portava nel sangue tali filarie era in ottima salute, almeno apparentemente, Prout non riuscì a trovarne altri esemplari.

Le dimensioni date da Prout sono per l'esemplare maggiore le seguenti: lung. 340, larg. 12 μ; l'Autore, però, non riuscì a darne una descrizione sufficiente; egli dice soltanto che tali embrioni sono privi di guaina, che hanno la testa arrotondata

coda tronca. Orbene anche in questi brevi cenni noi ritroviamo qualcuna delle caratteristiche dei nostri embrioni; anche il Prout, inoltre, parla di un canale centrale, che potrebbe benissimo essere il tubo digerente già quasi completo negli embrioni di *F. grassii*. Non potrebbe darsi, dopo quel che sappiamo intorno a questa filaria del cane che gli embrioni trovati da Prout appartenessero ad una specie simile a quella per comportamento e per dimensioni? Anche gli embrioni di *F. grassii* sono di dimensioni gigantesche rispetto alle comuni microfilarie, anch'essi hanno l'estremità cefalica tondeggiante e quella caudale tronca; anche gli embrioni di *F. grassii* non posseggono guaine, quando si trovano sotto la cute Io non ritengo quindi come lo Stiles che la *F. gigas*, Prout, sia da cancellarsi dal novero delle specie, ma che essa anzi rappresenti un nuovo interessantissimo parassita dell'uomo ad embrioni probabilmente linficoli od almeno liberi nel connettivo come quelli di *F. grassii*. Nè l'avere il Prout trovato tali embrioni in un preparato di sangue potrebbe contraddire alla mia opinione, poiche può darsi che quegli embrioni si trovassero casualmente nel luogo ove fu praticata la puntura per l'estrazione del sangue. Certo, embrioni di quelle dimensioni non potrebbero molto agevolmente circolare nei capillari sanguigni. D'altra parte, se gli embrioni di *F. gigas* fossero sanguicoli, non si comprenderebbe perchè eccezionale sia stato il repento su tanti individui esaminati, tanto più che Prout deve aver tentato di ripetere l'osservazione sullo stesso individuo al quale apparteneva il sangue contenente i due embrioni in questione; almeno, così si sarebbe tantati di ammettere dalle sue parole « *Ihope to obtain further specimens of his blood* ».

Bisogna tener presente, a questo proposito, che anche gli embrioni di *F grassii* possono talora fuoruscire dall'ospite definitivo col sangue. La zecca, negli ultimi giorni del succhiamento, quando l'intestino è turgido di sangue può, insieme a questo, inghiottire ancora qualche embrione come durante la prime fasi della succhiatura; ma, evidentemente, dopo quello che sappiamo avvenire durante il primo periodo della succhiatura (V. la mia nota preliminare del 1908) dobbiamo ammettere che gli embrioni, nei casi in discorso, sono stati trascinati della corrente sanguigna dopo essere venuti a trovarsi per la via consueta nel punto ove sta infisso il rostro della zecca.

Looss (1905) ritiene che il reperto di Prout non stia a rappresentare che la sola guaina di una microfilaria; ciò non è impossibile, quantunque dopo la conoscenza della *F. grassii* e dei suoi embrioni non mi sembra assolutamente necessario svalutare quel reperto. Ma assai poco verosimile si presenta l'opinione di Low (citata da Stiles) che nel caso speciale si tratti di una contaminazione casuale del preparato, dovuto forse ai peli di un insetto. I peli degli insetti hanno una struttura ben notoriamente diversa di quella indicata dalla figura di Prout; una confusione in proposito è quindi impossibile.

Bibliografia

Blanchard R. 1899. *Nouveau cas de Filaria Loa.* in: Arch. de parasit. Vol. II.

Calandruccio S. 1892. *Descrizione degli embrioni e delle larve della filaria recondita (Grassi)* in: Atti dell'Accademia Gioenia di Scienze Naturali. Anno LXIX Vol. V.

Deupser C. 1894. *Experimentelle Untersuchungen über die Lebensgeschichte der Filaria papillosa.* Inaug. Dissert. Breslau.

Fuelleborn Fr., 1908 *Ueber Versuche an Hundefilarien und deren Uebertragung durch Müchen.* Beihefte 9 zum Arch. f. Schiffs - und Tropen - Hygiene. Bd. 12.

Id. 1908. a) *Ueber Filaria volvulus (Leuckart);* in: Archiv. f. Schiffs-und Tropen - Hygiene. Bd. XII. Beiheft 7.

Id. 1908. b) *Untersuchungen an menschlichen Filarien und deren Uebertragung auf Stechmücken;* in: Beihefteqzum Archiv. f. Schiffs und Tropen-Hygiene Bd. XII.

Id. und Rodenwald E. *Filarien* Real Encyclopedie des gesamten Heilkunde. Berlin.

Goldschmidt R. 1908. *Das Nervensystem von Ascaris lumbricoides und megalocephala;* in: Zeitschr. f. Wiss. Zool. Bd. 90.

Grassi B. 1887. *Filaria inermis (mihi) ein Parasit des Menschen, des Pferdes und des Esels;* Centralb. f. Bakter. und Parasit. Bd. 1.

Id. 1890. *Uber Haematozoon Lewis. Entwichlungscyklus einer Filaria (Filaria recondita, Grassi) des Hundes;* in: Centralb. f. Bakter. und Parasit. Bd. VII.

Looss A. 1904. *Zur Kenntnissdes Baues der Filaria loa, Guyot;* Zoolog. Iahrb. System. Bd. 20.

Id. 1905. a) *Handbuch der Tropenkrankheiten* - C. Mense; pag. 77.

Id. 1905. b) *The Anatomy and lifehistory of Agchylostoma duodenale, Dub*; in: Records of the Egyptian Governement School of Medicine. Vol. III. Cairo.

Ludwig H. und Saemisch Th. 1895. *Ueber Filaria loa Guyot im Auge des Menschen;* in: Zeitsch. f. Wiss. Zoolog. Bd. LX.

Manson P. 1902. *Tropical diseases;* in: London.

Noè G. 1907. *La Filaria grassii n. sp e la Filaria recondita Grassi;* in: Rndc. Acc. Lincei. Classe Scienze Fis. Mat, e Nal. Vol. XVI.

Id. 1908. *Il ciclo evolutivo della Filaria grassii, mihi (1907);* in: Rndc. Acc. Lincei. Classe Scienze Fis. Mat. e Nat. Vol. XVII.

Penel R. 1905. *Les Filaires du sang de l'homme. Deuxième édition;* Paris.

Pierantoni U. 1908. *Sulla Filaria labialis, Pane, (1864);* in: Annuario del Museo Zoologico della R. Università di Napoli. Nuova serie, Vol. 2°.

Prout M. B. 1902. *Filiaris in Sierra Leone;* The Iournal of. Trop. Medec. Vol. V.

Rodenwald E. 1908. *Studien zur Morphologie der Mikrofilarien;* in: Beihefte 10 zum Arch. fur Schiffs - und Tropenhygiene Bd. XIII.

Id 1909. *Differential diagnose zwischen Mikrofilaria nocturna und diurna*; in: Archiv. fur Schiffs und Tropen Hygiene Bd. XIII.

Id. 1910 *Filaria Kuelzii n. sp.;* in Archiv. fur Schiffs-und Tropen-Hygiene Bd. XIV.

Stiles Ch. W. 1907. *The Zoological Characters of the Roundworm Genus Filaria,* Mueller, 1787. Hygienic Latoratory. Bulletin N. 34. Washington.

Taniguchi N. 1904. *Ueber Filaria bancrofti, Cobb.* in: Centralbl. f. Bakt. u. Parasit. Orig Bd. XXXV.

Thiessing H. 1902. *Beiträge zur Anatomie der Filaria sanguinis hominis.* in: Inaug. Dissert. Basel.

SPIEGAZIONE DELLA TAVOLA II.

Tavola 11

Fig. 1. Estremità cefalica di *F. grassii* - (femmina). La sua forma è alquanto alterata per la compressione alla quale è stata appositamente sottoposta per mettere bene in evidenza l'interna struttura.

Fig. 2. Estremità cefalica di *F. grassii* (maschio) veduta dalla linea mediana-dorsale.

Fig. 3. Estremità anteriore di *F. grassii*. Figura semischematica, per indicare la topografia degli organi. Di questi sono ben evidenti l'esofago colle sue due sezioni muscolare e ghiandolare, l'inizio dell'intestino chilifero, l'anello nervoso periesofage colla commissura cefalica ventrale anteriore e finalmente l'estremità della vagina e lo sbocco genitale.

Fig. 4. Cono anteriore al rigonfiamento cefalico mostrante le *papille submediane* ed appena accennata una delle *papille laterali*.

Fig. 5. Porzione posteriore dell'esofago, mostrante lo stomaco ghiandolare e l'inizio dell'intestino chilifero (semischematica).

Fig. 6. Campi laterali, indicanti chiaramente la disposizione dei nuclei; nel mezzo si osserva la costura cuticolare.

Fig. 7. Estremità degli uteri e sviluppo completo della vagina, colle dilatazioni vaginale e vulvare.

Fig. 8. Rigonfiamento genitale, veduto secondo il piano mediano, mostrante la vulva e la retrostante dilatazione vaginale.

Fig. 11. Estremità caudale di *F. grassii*, veduta di lato secondo il piano mediano (schematizzata). Si osserva il tubercolo mediano e laterale di destra.

Fig. 12. Estremità caudale di *F. grassii*, veduta in proiezione dorso-ventrale (schematica). E' stato trascurato il tubercolo mediano per far vedere il comportamento della cavitá viscerale.

Fig. 13. Schema indicante la disposiziono delle papille genitali maschili, intorno all'apertura ano-genitale.

Fig. 14. Segmento della estremità posteriore di *F. grassii*. Vi si vedono le papille genitali l'apertura ano-genitale ad i due spicoli.

Fig. 15. Estremità caudale e buon tratto del tronco di *F. grassii*. Vi si vedono i due ovarii, i due ovidotti i due ricettacoli seminali ed i tratti iniziali dei due uteri.

Fig. 16. Estremità caudale di *F. grassii*, osservata dalla superficie.

Fig. 17. Estremità posteriore dell'intestino chilifero, comunicante coll'intestino posteriore e sbocco anale in *F. grassi*. Vi si vedono le cellule legamentali di Looss.

Fig. 18. Ovario di *F. grassii*; porzione germinativa ed inizio della zona di accrescimento.

Fig. 19 e 20. Idem; due tratti successivi delle zone di accrescimento; la fig. 20 corrisponde pressochè all'inizio dell'ovidotto.

Fig. 21. Sbocco dell'ovidotto nel ricettacolo seminale (semischematico).

Fig. 22, 23, 24. Tratti successivi di *F grassii,* mostranti lo sviluppo embrionale entro i due uteri.

Fig. 25. Segmento anteriore del corpo mostrante un tubo uterino quasi all'estremo distale; vi si vedono gli embrioni ancora racchiusi nell' involucro membranaceo (guaina),

Fig. 26. Embrione, estratto dalle ultime porzioni dell' utero, entro la guaina. Si vede benissimo la striatura circolare della cuticola; l'escretorio e la cellula genitale si intravvedono per trasparenza.

Fig. 27 e 28. Estremità rispettivamente anteriore e posteriore degli embrioni di *F. grassii.*

Fig. 29. Escretorio, intestino e probabile abbozzo dello sbocco genitale femminile di embrione di *F. grassii.*

Fig. 30. Embrione di *F. grassii*, veduto longitudinalmente e secondo il piano mediano (Schematizzato).

Fig. 31 *a, b, c, d.* Figure mostranti i corpi rifrangenti di aspetto cereo, racchiusi insieme all'embrione nella guaina.

Fig. 32. Fotografia ottenuta direttamente esponendo alla luce un preparato allestito opportunamente. Il preparato è stato rovesciato sul vetrino coprioggetto sul quale era stato disteso un rettangolo di carta sensibile.

La figura vuol mostrare le dimensioni naturali dei due sessi Nella fotografia, però, i due individui sono almeno di un terzo più sottili che nella riproduzione snlla tavola.

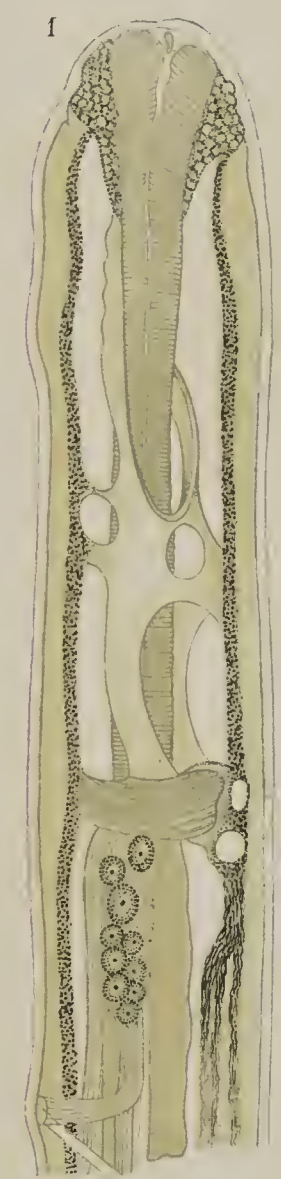
1


2

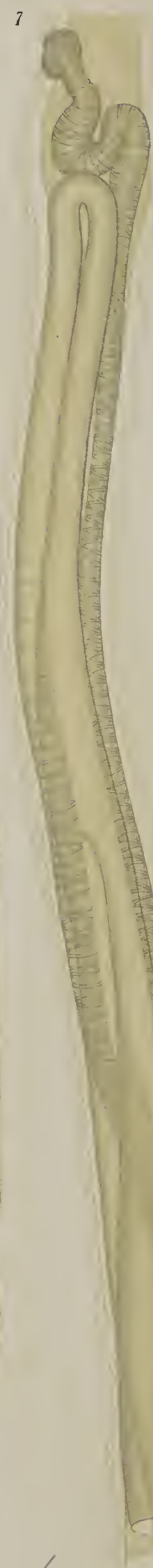
7

8
17
26

3
27
28

9
1

4
5


6
21

18





11

13

Lit. Tacchinardi e Ferrari - Pavia

DALL'ISTITUTO
DI ANATOMIA UMANA NORMALE DELLA R. UNIVERSITÀ DI PALERMO
DIRETTO DAL PROF. R. VERSARI

SUL DECORSO E SULLE CONNESSIONI DELLA PORZIONE DISTALE
DEL FASCICULUS SOLITARIUS NELL'UOMO

PER
il Dottor **GIOSUÈ BIONDI**
assistente

(*una figura nel testo*)

Non si possiedono che poche descrizioni ed anche queste per lo più sommarie e, in gran parte, fra di loro discordanti sul decorso e sulle connessioni della porzione distale del *fasciculus solitarius*.

Secondo Krause, il quale facendo allusione alla sua ipotetica funzione fisiologica, diede il nome di *fasciculus respiratorius* al fascio in questione, esso sarebbe costituito in prevalenza da fibre assai grosse e distalmente si spingerebbe nel midollo spinale, decorrendo anteriormente al *processus reticularis*, fino all'emergenza del 4° nervo cervicale, mentre alcune fibre arriverebbero fino in corrispondenza dell'origine dell'8° nervo cervicale.

Schwalbe, in appoggio di questa dottrina, ricorda che Goll potè osservare fin nel rigonfiamento cervicale ed anche più in basso, dei fasci di fibre longitudinali di grosso diametro, situati al margine ventrale e laterale del corno dorsale, in prossimità del *processus reticularis*.

Decisamente contrario ai risultati delle osservazioni di Krause si dimostra Kölliker, il quale, avendo esaminato qualcuno dei preparati di Krause, ritiene che quest'autore sia caduto in errore e che le fibre da lui descritte come appartenenti al *fasciculus solitarius*, nulla abbiamo a vedere con questo fascio.

Kölliker ascriverebbe piuttosto queste fibre all'accessorio-spinale, se la loro grossezza non gli consigliasse riflessione ulteriore e non gli lasciasse il dubbio che potesse trattarsi di qualche altro fascio (fascio di Henle-Pick).

Secondo Kölliker, viceversa, il *fasciculus solitarius* a livello dell'incrociamento delle piramidi, si confonde intimamente con le fibre del *funiculus cunea-*

tus, in modo tale che con la semplice osservazione anatomica non si può stabilire fin dove si spinga col suo estremo distale. (« Halte ich es für unmöglich auf anatomischem Wege ihr Ende zu bestimmen ».)

Henle è d'avviso che il *fasciculus solitarius* distalmente prenda origine da alcuni piccoli fascetti, situati all'altezza del 3°-4° nervo cervicale, medialmente alla sostanza gelatinosa del corno posteriore.

Però Mendel esclude qualsiasi rapporto di questi fascetti col *fasciculus solitarius*

His dimostrò che il *fasciculus solitarius* già negli embrioni umani di sei settimane si estende fin nel midollo spinale ed in quelli della fine del 2° mese per un certo tratto oltre la curvatura nucale.

Le osservazioni di His concordano con quelle di Kölliker, il quale potè seguire nell'uomo il *fasciculus solitarius* circa 23 mm. sotto il *calamus scriptorius*

D'altra parte Spitzka ritiene che le fibre del *fasciculus solitarius* distalmente si uniscano con le fibre lemniscali in corrispondenza dell'incrociamento piniforme. In questa nota intendo richiamare in special modo attenzione sul comportamento del *fasciculus solitarius* nei suoi rapporti con quello dell'altro lato, allorchè la fossa romboidale si chiude in basso per formare il canale ependimale.

A questo livello Böttiger ed anche Roller descrissero due piccoli focolai gelatinosi situati ai due lati della fessura posteriore, dorsalmente al *fasciculus solitarius* ed in istretto rapporto con questo. Kölliker non potè accertare le connessioni di questi focolai gelatinosi col *fasciculus solitarius* mentre fece osservare che la sostanza grigia appartenente al *fasciculus solitarius* non forma, nel tratto nel quale questo fascio è ben sviluppato un nucleo così nettamente delimitato come lo disegnò Roller.

Cajal, com'è noto, col nome di ganglio commissurale designò un cumulo di sostanza grigia, situato dorsalmente al canale ependimale e risultante dalla fusione delle estremità inferiori dei gangli discendenti del *fasciculus solitarius* dei due lati, al livello della chiusura del canale ependimale.

Cajal fece le sue osservazioni nel topo e stabilì che in corrispondenza del ganglio commissurale una gran parte delle fibre del *fasciculus solitarius* si piegano all'indentro, divengono orizzontali e attraversando il piano sagittale s'incrociano con quelle dell'opposto lato.

Una piccola parte, però delle fibre del *fasciculus solitarius*, proseguendo nella direzione primitiva, arriva a livello dell'incrociamento delle piramidi, collocandosi in una massa grigia situata, ventralmente al *nucleus funiculi cuneali* e, allorchè questo in basso scompare, si immette nella parte mediale della base del corno posteriore.

Bechterew dà del decorso distale delle fibre del *fasciculus solitarius* una descrizione che concorda con quella di Cajal nei suoi punti essenziali, però per quello che riguarda l'uomo si limita a dire che in preparati embrionali potè seguire il *fasciculus solitarius* nella sostanza grigia che circonda il canale centrale.

Le idee di Cajal riferentisi alla decussazione del *fasciculus solitarius* hanno ricevuto la loro conferma dall'esperimento.

Così Tricomi Allegra nei conigli e nei gatti, cui aveva resecato il nervo vago al di sopra dal ganglio nodoso, osservò la degenerazione delle fibre del *fasciculus solitarius* dello stesso lato, la quale poteva osservarsi anche in tutta la colonna grigia interna e si continuava nel ganglio commessurale di Cajal nell'altra metà del midollo.

Ricordo come negli uccelli la decussazione del *fasciculus solitarius* sia un fatto di facile osservazione e già da tempo messo in evidenza da Brandis.

Però se negli uccelli e in alcuni mammiferi può ritenersi dimostrata la decusazione delle fibre del *fasciculus solitarius*, nell' uomo, ch'io sappia, mancano osservazioni positive a questo riguardo.

Ascenzi, il quale recentemente ha fatto uno studio particolareggiato sul decorso del *fasciculus solitarius* nell'uomo, afferma che non risulta alcun incrociamento anatomicamente dimostrabile del *fasciculus solitarius*. Ammette l'esistenza di due focolai gelatinosi, identificabili con quelli descriti da Böttiger e da Roller, situati nella porzione prossimale del midollo cervicale tra la commissura bianca posteriore ed il nucleo di Goll, però ne esclude qualsiasi connessione col *fasciculus solitarius*.

Avendo trattato col metodo embrionario di Cajal i bulbi appartenenti a tre feti umani di diversa lunghezza vertico - coccigea (12 cm. 13 cm. e 20 cm. (feto gemello)), potuto fare delle osservazioni, che allo stato attuate della quistione ritengo di qualche interesse e che cercherò di esporre nella maniera più breve possibile. Premetto che ho tagliato tutti e tre i bulbi in senso trasversale.

Allorchè i margini posteriori della fossa romboidale si vanno ravvicinando e quasi giungono a contatto, nel feto di 20 cm. il *fasciculus solitarius* appare di forma ovoidale col suo maggior asse disposto obliquamente dall' esterno all' interno e dell'indietro all'innanzi. In esso si possono distinguere dei fascetti di secondo ordine, in numero variabile a seconda del livello nel quale è caduta la sezione in esame.

È circondato da sostanza grigia, la quale forma un cumulo più considerevole al suo lato interno ed è formata da elementi cellulari di dimensioni assai piccole, che riducono assai male il sale d' argento. Noto incidentalmente come da questo grigio perifascicolare e proprio in vicinanza del margine dorso-mediale del *fasciculus solitarius* si staccano delle fibre che con decorso semicurvo si uniscono allo fibre arciformi interne posteriori e rappresentano, le fibre che connettono questi centri sensitivi del Vago - glossofaringeo con altri centri del nevrasse.

Però ciò che richiama maggiormente l'attenzione è il fatto che tratto tratto delle fibre del *fasciculus solitarius*, per lo più unite in fascetti cambiano di di-

rezione, divenendo da longitudinali orizzontali e si piegano nettamente all'indentro e dorsalmente.

Questo reperto è maggiormente evidente in corrispondenza del punto in cui avviene la fusione dei margini posteriori della *fovea romboidalis* e per un certo tratto distalmente ad esso, però comincia ad aversi nelle sezioni condotte alquanto prossimalmente.

Mentre in queste sezioni tali fibre dislocantisi medialmente si portano verso la parte più interna dei margini posteriori della *fovea*, ridivengono per brevissimo tragitto longitudinali, raggiungono il punto in cui si chiude il quarto ventricolo e quindi passano nell'altra metà del midollo, nelle sezioni succesive, dopochè i margini posferiori della *fovea* si sono fusi, queste fibre si vedono direttamente oltrepassare la linea mediana e decussarsi con quelle del lato opposto. Conviene però notare che queste fibre del *fasciculus solitarius* che vanno a decussarsi non hanno un tragitto perfettamente rettilineo, ma descrivono delle curve a concavità diretta ora superiormente ed ora inferiormente, cosicchè è difficile in una stessa sezione trasversale sorprendere la continuità di questi fascetti della loro origine dal *fasciculus solitarius* fino nel punto della loro decussazione. Però si riesce a seguirne integralmente il decorso con lo studio attento di sezioni seriali.

Nel feto stesso di 20 cm. ed anche in quello di 19 cm. si segue abbastanza chiaramente il decorso ulteriore delle fibre che si decussano. Si può infatti osservare che esse una volta passate nella metà opposta del midollo si perdono nel grigio perifascicolare dall'altro lato.

Non tutte le fibre del *fasciculus solitarius* si comportano nella maniera de-

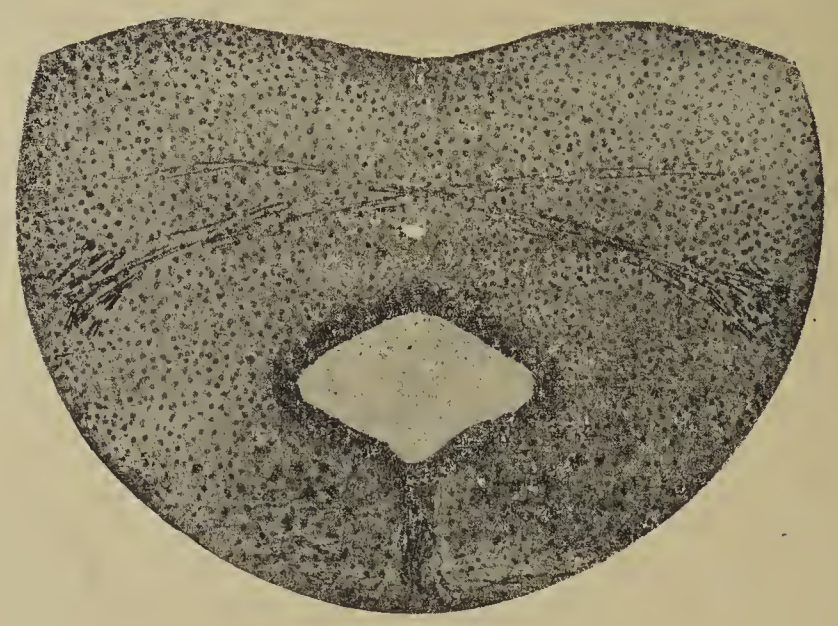

Sezione orizzontale di bulbo di feto umano di 12 c.m. di lunghezza vertico-coccigea Metodo di Cajal. Koristka. Occ. 3. ob. 3.

scritta: una piccola parte conserva la primitiva direzione e non abbandona mai la metà del bulbo che prima occupava. Dirò di quì a poco della destinazione di questa porzione omolaterale del *fasciculus solitarius*. Quantunque la dimostrazione

della decussazione di una parte delle fibre del *fasciculus solitarius* si possa con sufficiente chiarezza ottenere nei feti di 19-20 cent., a dissipare ogni dubbio valgono i reperti che si ottengono negli stadi più precoci (feti di 12 cm.), i quali hanno la chiarezza di uno schema. Io consiglio di indirizzarsi allo studio di essi chiunque voglia constatare la decussazione di una parte delle fibre del fasciculus solitarius nell'uomo.

In questi feti l'argento ridotto ha per le fibre del *fasciculus solitarius* una elettività sorprendente ed esse sono le sole che vengano rivelate dall'argento ridotto nel terzo dorsale del bulbo.

Questi miei risultati sono in contraddizione con quelli cui è pervenuto Ascenzi, però io ritengo che questa disparità di risultati dipenda unicamente dalla diversità della tecnica adoperata, giacchè l'Ascenzi condusse le sue ricerche servendosi della colorazione di Weigert.

Come ho detto, non tutte le fibre del *fasciculus solitarius* s'incrociano con quelle del lato opposto.

Una piccola porzione rimane omolaterale, si colloca ventralmente al nucleo di Burdach e divenendo sempre più esigua si sottrae all'osservazione. In quest'ultimo punto le mie osservazioni concordano con quelle di Ascenzi. Concludendo io ritengo che nell'uomo abbia luogo una decussazione parziale delle fibre del *fasciculus solitarius* dorsalmente al canale ependimale e credo d'averne data la dimostrazione.

Bibliografia

Ascenzi - *Sul fascio di Krause*; in: Riv. Patol. Nerv. Mentale Vol. 12, 1907.

Bechterew - *Le voies de conduction du cerveau et de la möelle*, Paris 1900.

Böttiger - *Beitrag zur Lehre von der chronischen progressiv. Lahmung der Augenmuskein ;* in : Arch. Psych. B. XXI.

Brandis. - *Untersucugengers des Gehirn der Vögel;* in: Arch. Mikr. Anat. 1893-95.

Cajal. - *Histologie du système nerveux de l'homme et des vertebrès*, Paris 1908.

Henle - *Handbuch der Nervenlehre* Leipzig 1878.

His. - Citato da Kölliker.

Kölliker - *Handbnch der Gewebelehre des Nenschen*, Leipzig 1893.

Krause - *Handbuch der menschlich;* in: Anat. Mikr. Anat. 1876 Hannover.

Mendel - *Ueber das solitare Bündel;* in· Arch. Psych. Bd. XV, 1884.

Roller - *Das centrale Verlanf des N. IX*; in: Arch. Mikr Anat. 1881 Bd. XIX.

Schwalbe - Citato da Kölliker.

Spiteka - *Contribution to the Anatomie of the lemniscus ecc.;* in: The Medical Reeord 1884.

Tricomi Allegra - *Sulle connessioni bulbari del nervo Vago ;* in : Arch. It. Anat. Embriol. Vol. II 1903.

È vietata la riproduzione delle memorie pubblicate nel presente periodico.

RICERCHE

FATTE

NEL LABORATORIO DI ANATOMIA NORMALE

DELLA

R. UNIVERSITÀ DI ROMA

ED

IN ALTRI LABORATORI BIOLOGICI

PUBBLICATE

DAL

Professore FRANCESCO TODARO

Direttore dell'Istituto Anatomico di Roma

Volume XV, fascicoli 3, 4.

CON TRE TAVOLE E SEI FIGURE NEL TESTO

INDICE

VERSARI. — La morfogenesi della guaina dell'uretere umano pag. 125

ENGEL. — Nuove ricerche sui vasi biliari aberranti (*tavole 7, 8, 9, 10*) . . . . . » 135

NOÈ. — Contribuzioni alla sistematica ed alla anatomia del genere Filaria - I. La Filaria Grassii, (Noè, 1907 - *tav. 11*) » 235

BIONDI. — Sul percorso e sulle connessioni della porzione distale del *fasciculus solitarius* nell'uomo (*una figura nel testo*) » 253

ROMA

AMMINISTRAZIONE DEL POLICLINICO

Corso Umberto I, 219.

Pubblicato il 5 Maggio 1911.

SOMMARIO DEL VOLUME XV, Fascicolo 2.

con tre tavole e sei figure nel testo

(pubblicato il 26 Luglio 1910)

DORELLO — Rapporti tra encefalomeria e vascolarizzazione del cervello embrionale (*tavole 3 e 4 e 3 incisioni nel testo*). — SERGI Q. — Un caso di doppio uretere (*tavola 5 e tre figure nel testo*).

Ogni volume del presente periodico consta almeno di 3 fascicoli. — Abbonamento per ciascun volume: L. 30 per l' Italia e L. 35 per l' Estero.

Per l' acquisto dei volumi di questo periodico e per gli abbonamenti rivolgersi all' AMMINISTRAZIONE DEL POLICLINICO — ROMA, Corso Umberto I, 219.

Per la pubblicazione delle memorie nel presente periodico, dirigersi: prof. F. TODARO, Roma, Istituto Anatomico, Via Depretis, 92.

Agli autori vengono date 25 copie di estratti gratis.

IL POLICLINICO

PERIODICO DI MEDICINA, CHIRURGIA ED IGIENE

DIRETTO DAI PROFESSORI

GUIDO BACCELLI e FRANCESCO DURANTE

con la collaborazione di altri clinici, professori e dottori italiani e stranieri

Giornale di medicina il più diffuso in Italia

Clinica e Patologia Medica
Terapeutica
Neuropatologia · Psichiatria
Pediatria - Dermosifilopatica

Clinica e Patologia Chirurgica
Traumatologia · Ortopedia
Ginecologia-Ostetricia · Oftalmologia
Otojatria · Rino-laringologia

Igiene · Epidemiologia · Climatologia - Ingegneria sanitaria, Statistica sanitaria - Parassitologia

ABBONAMENTI ANNUI:

	Italia	Unione postale
1. Alla sezione medica ed al Supplem. settim. L.	15	20
2. Alla sezione chirurgica ed al Suppl. » »	15	20
3. Alle due sezioni ed al Supplemento » »	20	27

Un Numero separato del Policlinico *Lire UNA*
Un numero del Supplemento Cent. 50.

Il **Policlinico** si pubblica due volte il mese in fascicoli illustrati di 48 pagine, che in fine di anno formeranno due volumi distinti, uno per la sezione medica e l'altra per la sezione chirurgica.

Il **Supplemento** si pubblica una volta la settimana in un fascicolo di 32 pagine

UNIVERSITY OF ILLINOIS-URBANA
3 0112 110716138